小児期における三次元 MRI 画像を用いたセファロ分析の研究

堀田　道憲

緒言

近年，矯正歯科分野においてデジタル技術が急速に進み，新たな検査法として普及してきている．3D デジタル口腔内スキャナーや三次元コンピュータ断層撮影法（以下，3DCT），ならびにその分析ツールは，臨床現場において実態像が非接触デバイスにより三次元的に視覚化が可能であることから，成長や形態的変化を伴う矯正治療においても画期的な貢献をもたらしている．特に，3DCT の普及はこれまでの検査法と融合させるなど三次元画像診断にとどまらず，外科的顎矯正での外科シミュレーションとそれに伴う顔貌や軟組織の変化の予測 [1]，力学的集中の解析から装置設計に有用な有限要素法による生体力学シミュレーション [2]，顎運動解析装置と融合させることでの顎運動解析 [3]など，3DCT の矯正歯科領域での貢献は計り知れない．

しかし，3DCT を含めた X 線検査では放射線被曝による健康問題があり，社会的健康意識の高まりにより，近年では従前に比較して単純撮影でさえ X 線撮影機会を減ずる方向に進みつつある．特に，成長期をその治療の中心とする歯科矯正治療の分野においては CT を含めた X 線撮影は慎重に行うべきと考えられてきており [4]，非侵襲的で放射線被曝がなく，三次元的に生体を観察する手法が望まれることとなった．放射線被曝のない画像検査法である磁気共鳴撮像法（以下 MRI）は，軟組織の抽出に優れ，悪性腫瘍を含めた多くの軟組織疾患の診断，あるいは構成する健常軟組織の形態や性状の把握など，疾患ならびに機能障害の診断に役立てられており，口腔外科領域では軟組織疾患や顎関節症の診断で一般的に使用されている [5]．一方，その性格上，硬組織の精密な形態評価に用いられることは多くない．

そこで安全性の高い MRI の顔面骨分析への応用の可能性を検討するものとし，特に通常は二次元データとして活用される MRI データから，顎顔面骨の立体的な画像構築を行うことを試み，その画像精度が 3DCT との比較から描出が困難な部分もあるものの，十分な顔面骨格形態の評価への応用が可能であることが明らかになった．また，それら三次元画像を側方に投影した画像から得られる画像を臨床で汎用されている側面頭部 X 線規格写真（以下，側面セファロ）としての応用の可能性について，成人症例での精度を比較検討し，計測

点の一部に描出の問題があるものの十分に臨床に活用できる画像精度であることが明らかとされてきた[5,6].

しかし，矯正治療で最も画像評価が重要な時期である顎骨成長の制御や歯牙の萌出誘導などが行われる成長期では，顎骨の石灰化に幼弱な面があるため，成人と同様に本手法が臨床的に活用しうるか否かは明らではない．そこで，本研究では，成長期での安全面を重視した立場で活用が求められる MRI による硬組織の形態評価について，その問題点を明らかとし，セファロ測定点の描出手法の安定的な確立，ならびにその精度について検討し，MRI の低年齢時における矯正歯科での応用の可能性を検討した.

材料対象ならびに方法

１．研究対象

研究対象は，某矯正歯科医院（岡山市）で歯科矯正治療を行っている日本人の小児患者 10 名（男性 4 名，女性 6 名）とし，8 歳時 （平均 8 歳 2 カ月）及び 11 歳時（平均 11 歳 1 か月）に撮影された画像を研究に供した.

研究に用いた画像は，従来型側面セファロとその撮影とほぼ同時期に撮影を行った MR 画像を用いて作成された側面セファロ様画像（以下 MRI セファロ）とした.

なお，本研究については岡山大学倫理委員会（研 2108-014）の承諾を得ている.

２．撮影条件とセファロ画像資料の作成

・従来型側面セファロ写真の撮影：Cephalometric X-Ray （PANOURA 12，ヨシダ㈱，東京）を用い，患者の体位は座位，頭位はフランクフルト平面と水平面が平行になるように設定した．咬合位は咬頭嵌合位として撮影を行った．撮影条件は，管電圧を 90kV，管電流を 10mA，撮影時間を 1.0s とした.

・MRI 撮影：撮影には岡山大学病院が所有する 1.5T Magnetom Vision.（シーメンス社，ドイツ）を用い，患者の体位は水平位，頭位はフランクフルト平面と水平面が垂直になるように設定した．咬合位は咬頭嵌合位としてメーカー規定に従って撮影を行った．コイルはヘッド･ネックコイル，シーケンスは MP-RAGE（Magnetization Prepared Rapid Acquisition With Gradient Echo）を使用し，矢状断の T1 強調像を撮像した．撮像条件は，TR(Repetition Time)を 97ms，TE(Echo Time)を 4.0ms，TI(inversion time)を 300ms，FA(flip angle)を 12 度，スライス厚を 1.0mm，ギャップを 0mm とした.

・MRI データからの三次元像作成と側面セファロ様画像（MRI セファロ）の作成

<u>硬組織輪郭強調法による三次元像の作成</u>

硬組織輪郭強調法による三次元像の構築については既報[6]の方法に準じた．Volume-Rugle（Medic Engineering，京都），MicroAVS（Cybernet system(株)，東京）ソフトウェ

アを使用して，各スライスの MR 画像を PC 上により硬組織と空気，硬組織と軟組織の境界の閾値をもとに，硬組織の輪郭の描出をソフトウェア上で行った（図 1）.

硬組織の外形が明瞭に出ている断面において，硬組織を抽出するための閾値を決定し，この閾値を全ての断面に設定し画像を 2 値化し，硬組織領域のボクセルを単一色でマスク処理した．次に，硬組織強調法では立体像全体に対して 6 方向（XYZ 軸方向）に 1 ボクセル分の収縮を実行し，その収縮した立体像を全体の立体像から削除することにより，表層 1 ボクセル相当を残した立体像を作成した（図 2）.

軟組織輪郭強調法による三次元像の作成

軟組織輪郭強調法は田井[7]の方法に準じた．基本的には硬組織輪郭強調法と同様に 2 値化したＭＲ水平画像の積層による立体像の作成であるが，軟組織強調法では硬組織の周囲軟組織の輪郭を上記手法と同様に閾値を設定した後，表層の 1 ボクセル分を描出し，その画像全体 6 方向（XYZ 軸方向）に 1 ボクセル分拡大することにより，軟組織と接する硬組織表面の外郭を描出するものとした.

MRI セファロの作成

作成した三次元画像に対し，ソフトウェア上で，下記の実臨床と同様の条件を付与して透過撮影することにより MRI セファロを得た．透過撮影に際しては従来型セファロの撮影条件に準じて，仮想 X 線管球から正中矢状断までの距離を 150cm，正中矢状断から仮想フィルムまでの距離を 15cm に設定した.

・セファロ計測点の抽出

従来型セファロ側面写真ならびに MRI セファロ写真でのセファロ分析用計測点のプロティングは Quick Ceph Systems（Quick Ceph Systems,Inc.，サンディエゴ，アメリカ）の 5 年以上の使用経験を有する矯正歯科医 3 名により，マニュアル[8]に従い行った．角度計測と線計測は本ソフトウェアにより計測値を求めた．同時期に撮影された従来型側面セファロについても，本ソフトウェアにより計測値を求め，両者間の結果を比較検討した.

研究 1:　小児期における輪郭強調法により構築した MRI セファロの精度の検証

１－１）MRI セファロでのセファロ計測点の描出能の評価

セファロ計測点については，通常用いられる計測点（硬組織 28 点と軟組織 14 点）を設定し（図 3, 表 1），各投影セファロ画像において同定されたセファロ計測点の明瞭度については，田井ら[6,7]の方法に準じ，4 段階で数値化してその評価を行った.

評価基準は「3 点：十分確認ができた場合」，「2 点：計測点自体が十分な明瞭度を有していないが，その計測点を同定するためにしばしば参照される周囲の解剖学的な構造体が明確に確認可能で，十分に計測点を判別できる場合」，「1 点：ある程度確認できたが疑わしい場合，すなわち周囲の解剖学的な構造体も不明瞭である場合」，「0 点：判別できないと判断した場合」とした.

１－２）従来型セファロを基準としたMRIセファロの精度の比較

8歳時と11歳時群の画像から得られた計測点よりセファロ分析に用いられる角度計測16項目，および線計測12項目，軟組織計測8項目について精度を比較した（表2）．従来型セファロおよびMRIセファロに対して，それぞれ5回ずつQuick Ceph Systems上で計測を行い,合計30回ずつの計測を行った.計測者の疲労に起因するエラーを減じる目的のため，1日あたりの分析を6名と定め，5日に分けて実施した.

同定された硬組織28点と軟組織14点のセファロ計測点が正確に計測されているかどうか判断するために，ソフトウェアの使用経験を5年以上有し，かつ臨床経験10年以上の3人の矯正歯科医により，従来型セファロ画像とMRIセファロ画像との間でのセファロ分析結果の値について検討を行った.

なお，統計学的検討は，Microsoft® Excel®ソフトウェア（version 2021）を使用し，Studentのt検定（対応のある2群間）によって行った.（$P < 0.05$）

研究 2:ポイント事前登録法を追加した MRI セファロの作成とその分析評価の精度の検証

硬組織強調法と軟組織強調法を併用してもなお明瞭に同定できなかった計測点に対して三次元構築前の2次元MRIデータ上で計測点を事前に同定してポイントとして描記し（図4. 以下，ポイント事前登録法）,その後，これらポイントを包含する MRI データを前述の方法で三次元構築を行いさらに，透視投影画像を作成した．ついで，このポイント事前登録法により得られた投影画像と，輪郭強調法により得られた画像をレイヤー結合することで，全ての基準点が同定可能な投影画像を作成した（図5）.

研究1と同様の手法で各計測点を画面上で同定した上で，セファロ側面画像との精度の比較を行った.

結果

研究１：小児期における輪郭強調法により構築したMRIセファロの精度の検証

１－１）MRIセファロでのセファロ計測点の描出能の評価

硬組織強調法での平均2点未満の基準点は，Basion(1,67)，ANS(0.56)，PNS(1.67)，A–point(0.56)，Mx 1 Root(1,00)，Md 1 Root(0.89)，Occlusal Plane point(0.67)，Mx 6 Root(1.44)，Md 6 Dist(1.44)，Md 6 Root(1.56)であった（図6，表3）.

軟組織強調法での平均2点未満の基準点は，Porion(1.67)，Basion(1.11)，ANS(0.78)，A–point(0.78)，Mx 1 Root(0.89)，Md 1 Crown(1,89)，Md 1 Root(1.00)，Occlusal Plane

point(0.67)だった（図 7，表 4）.

硬組織強調法と軟組織強調法で共に平均 2 点未満の基準点は，Basion，ANS，A-point，Mx 1 Root，Md 1 Root，Occlusal Plane point であった.

１－２）従来型セファロを基準とした MRI セファロの精度の比較

組織強調法および軟組織強調法を用いて作成した MRI セファロ画像と，同時期に撮影した従来型セファロ画像それぞれにおいて，8 歳時と１１歳時での各計測値の精度の比較を行った結果，以下の計測値に有意差を認めた.

・８歳時での比較（表 5）

角度計測: 計測者 1 での SNA(P=0.0029), Interincisor(P=0.0219), Facial Axis(P=0.0424), 計測者 2 での ANB(P=0.0188), Mx 1 - NA Angle(P=0.0400), Md 1 - NB Angle(P=0.0340), GO-GN-SN(P=0.0450)，Mx1 to FH(P=0.0147)，計測者 3 での ANB(P=0.0452)，FMIA(P=0.0169)，Mandibular Plane(P=0.0011)の１１項目.

線計測： 計測者 1 での ANS-Menton(P=0.0283)，Mx 6, to PTV(P=0.0449)，計測者 2 での Ramus Height(P=0.0394)，Nasion-Menton(P=0.0208)，Md 1, to APo(P=0.0321)，計測者 3 での Mandibular Length (P=0.0413)，Post. Cranial Base(P=0.0141)，ANS-Menton (P=0.0429)，Mx 1, to Apo(P=0.0194)の９項目.

軟組織の分析： 計測者 1 での Subn.-StomSup.(P=0.0289)，計測者 3 での Stomlnf.-sMenton(P=0.0388)の２項目.

・11 歳時での比較（表 6）

角度計測： 計測者 1 での ANB(P=0.0390)，Occlusal Plane-SN(P=0.0381)，GO-GN-SN(P=0.0481), FMIA(P=0.0425), 計測者 2 の SNA(P=0.0190), Gonion Angle(P=0.0237), 計測者 3 の SNA(P=0.0029)，FMIA(P=0.0272)，Facial Axis(P=0.0368)の９項目.

線計測： 計測者 1 での Ramus Height(P=0.0214)，Post. Face Height(P=0.0198)，ANS-Menton(P=0.0395), Mx 1, to APo(P=0.0194), 計測者 2 での Mand. Body Length(P=0.0314), Md 1, to APo(P=0.0021)，計測者 3 での ANS-Menton(P=0.0464)，Mx 1, to Apo(P=0.0176)の８項目.

軟組織の分析： 計測者 1 での Stomlnf.-sMenton(P=0.0361)，計測者 2 での Subn.-Lower Lip.(P=0.0255)の２項目.

研究２：輪郭強調法にポイント事前登録法を追加した MRI セファロの作成とその分析評価の精度の検証

研究 1 で同定困難であった計測点（Basion，ANS，A -point，Mx 1 Root，Md 1 Root，Occlusal Plane point）に対してポイント事前登録法を用いて作成した MRI セファロについて，研究 1 と同様に，各年齢時での MRI セファロ画像と同時期に撮影した従来型セファロ画像での精度の検証を行なった結果，以下の項目でのみ有意差を認めた.

・8 歳時での比較（表 7）

角度計測：計測者 1 での SNA(P=0.0110)，計測者 2 での Mx 1 to FH(P=0.0393)，計測者 3 での IMPA(0.0129)の 3 項目．

線計測：計測者 1 での ANS-Menton(P=0.0398)，計測者 2 での Mand. Body Length (P=0.0414)の 2 項目．

軟組織の分析：計測者 2 での Subn.-Lower Lip.(P=0.0354)の 1 項目．

・11 歳時での比較（表 8）

角度計測：計測者 2 での Mandibular Plane(P=0.0240)，計測者 3 での Mx 1 to FH(P=0.0151)の 2 項目．

線計測：計測者 1 での Post. Face Height(P=0.0359)の 1 項目．

軟組織の分析：計測者 2 での Subn.-Lower Lip.(P=0.0450)の 1 項目．

考察

顎骨や歯牙という硬組織を治療の対象とする歯科治療は，それらを透視し，疾患の有無や形態的評価が行える X 線検査の恩恵を最も強く受けている医療領域と言える．矯正歯科で扱うセファロ写真は顔面骨の成長を評価し，そこから将来を予見して歯並びの治療を行う目的や，矯正治療の結果の評価のために用いる規格写真であることから，頻回の撮影が必要になる場合が少なくない．しかし，放射線被曝による健康障害のリスクが論じられる X 線検査の使用に際しては，成長期での被曝は最小限に抑えることが求められるため，診療上必要な検査であるにもかかわらずその撮影に躊躇し，時に適切な評価を行う機会を失う可能性を内包していると言える．

近年の放射線診断機器の技術進歩もあり，以前よりも被曝量は減少傾向にはあるものの，通常用いられるパノラマ X 線写真では 3.85～30μSv[9]，側面セファロ写真の撮影では 2～3μSv[10,11]であり，三次元的に顔面骨の評価を行うために撮影される医科用 CT では 100～3,324μSv[12]の実効線量があることが報告されおり[13]，長期にわたる治療期間で撮影される機会が多い矯正治療の被曝量は決して少ないものではない．実際に矯正歯科分野においては X 線被曝を軽減する流れがあり[14]，経過時や術後のセファロ撮影さえも，その必要基準を求められている[15]．成長とともに変化する顔面やその支台となる顔面骨の形態の評価を必須とし，健全な咬合関係や顎機能の獲得を必要とする矯正歯科治療では，より少ない被曝量で多くの硬軟組織の情報の蓄積と活用が望まれるところである．いずれも健康被害のリスクを鑑みたものであり，今後被曝量が大きな CT についても撮影を自制されていくことが考えられる．

大きな形態的変化がない場合の画像検査については減じる必要があることは疑いがないが，形態的変化が目覚ましい成長期では，より多くの情報をもとに治療を行う方が望ましい

と考えられる．したがって，成長期では被曝のリスクを低減させる一方で，情報量が多く，かつ骨格や軟組織の形態を三次元的に評価が可能な検査が理想的と言える．CT 検査は腫瘍などの疾患や軟組織の解剖学的形態や性状を明らかとするうえで極めて有用な検査法であるが被曝を避けることはできない．一方，MRI 検査は被曝がないものの，歯科領域では腫瘍性病変や炎症疾患，顎関節疾患が主たる対象であり，顎顔面骨の詳細な形態評価には不向きである．

MRI を利用し硬組織画像を抽出する手法の開発が行われきているが，X 線を利用して硬組織像を得ることに適した CT とは異なり，MRI データが主に持つ軟組織の情報では，硬組織の最表層の輪郭を抽出して視覚化させることは困難であった. そこで田井 [6]は骨に接する軟組織のラインを抽出することで，これを骨表面データとすることにより，MRI データからの三次元構築を実現した. これにより必ずしも CT を必要とせず骨格の三次元像が構築できること，またその三次元像から従来セファロと同等の計測データが得られる MRI セファロを作成可能であることを明らかとした.

しかし, それらの像は CT と比較して薄い骨の部分や所々欠損した粗造な面で構築される上顎洞前壁などの描出には限界があった．田井 [7]は引き続きの研究として，これら硬組織像を活用し，得られた三次元像から矯正で用いられる側面セファロ画像に変換して臨床への応用の可能性を検討した．結果，Porion，Basion，Nasion，ANS，A-point，B-point，PM など一部の計測点では描出が不鮮明となるものの，それら以外では十分な精度を持って再現され，不鮮明な計測点についても計測画面上で画像の閾値を変化させることにより抽出が可能となることを示した. こうして得られた全ての計測点を，同一画面に明示させることにより作成したものを MRI セファロ画像とした. MRI セファロ画像に描出された計測点から得られた矯正歯科で用いられる距離や角度といった各計測値も通常のセファロ写真分析で得られたのと同等の精度であり，臨床での成長や形態分析に応用できる可能性が明らかとなった.

そこで本研究では，この方法が矯正治療の主な対象であり，かつ被曝に対してより一層の注意を払わなければならない，骨の成熟が途上である小児期の症例に適応しうるか否かについて検討を行った．その結果，小児患者の MRI データから得られた MRI セファロ画像では, 硬組織強調法と軟組織強調法を併用してもなお Basion, ANS, A-point, Mx 1 Root, Md 1 Root，Occlusal Plane point については不明瞭であった.

成人での MRI セファロ画像で描出に問題があった計測点は，硬組織強調法で，Porion，Basion，Nasion，ANS，A-point，B-point，PM の 7 点で，軟組織強調法で，Mx 1 Root，Md 1 Root，Occulsal Plane point，Mx 6 Dist，Mx 6 Root，Md 6 Dist，Md 6 Root の 7 点であった [7]. 今回の結果とこれらの点は解剖学的には尖端構造の先端部や，薄い皮質骨あるいは石灰化が未熟な部分と周囲組織と重なる部分だったため不明瞭となったと考えられ，小児の結果と同様の結果となった．そして小児では石灰化が未熟なことが硬組織の抽出がより困難となった要因であると推察された.

斎藤ら[16]が行った石灰化の程度による MR 信号強度の変化に関する実験的研究では，T1 強調像での石灰化の MR 信号強度は，カルシウム濃度の変化のみによって変化するのではなく，成熟過程で変化する性状の違いによっても異なることが示されている．また T1 強調での高信号は，一般に T1（縦緩和時間）が短いことに起因し，表面積の広いカルシウム粒子は T1 を短縮するとの報告[17]もある．これらの報告からも，11 歳時では 8 歳時に比べ描出できる硬組織が増加したと考えられた．加えて，MRI はプロトンからの信号を画像化するため，プロトン密度以上の信号を得ることはできず，小児の硬組織は成長に伴い石灰化が進み，プロトン密度が減少することが，今回の結果となった一因であると考えられた．いずれにせよ小児期においては，従来の方法，すなわち硬組織強調法と軟組織輪郭強調法の併用では十分なセファロ計測点を描出することはできず，さらに複数の閾値で画像を作成して辛うじて描出できても，計測者によっては同定された部位に誤差が認められるなど臨床応用を検討する上で大きな課題があると考えられた．

そこで，本研究では描出が困難な計測点については，立体構築した画像から作成した MRI セファロ画像ではなく，三次元構築前の平面画像上で，その計測点をあらかじめドットとして画像上に描画して含め，それらを三次元的に構築するポイント事前登録法を考案した．本法を利用することで，計測点が三次元画像上でもドットとして視認されるため，計測点が明瞭化されることになる．この手法ではセファロ分析の定義上左右の組織が重なって明瞭化されて決定する計測点への応用は手順が増えることになるが，今回この手法を必要とした計測点は主に ANS のように解剖学的に 1 つしかない特徴を持つ点，あるいは左右別で定義され，また歯根尖などの先が尖った部位であり，そのドットを設ける操作自体は，水平画像でも容易であると考えられた．しかし，ポイント事前登録作業は閾値指定によるソフトウェアが行う自動選択ではなく，また，特定の計測点のみとはいえ術者による事前の作業が追加して必要になるため，なるべく従来の硬組織ならびに軟組織輪郭強調法の両者ですべてのセファロ分析に必要な計測点が描出できることが望ましいと考えられ，今後撮像条件などさらなる検討が必要ではないかと考えられた．

研究での精度の検証にあたっては，計測点同定の誤差の許容範囲について考慮する必要があった．Vlijmen ら[18]，Nur ら[19]，は，単独計測者による計測点の同定と計測値の分析を提唱しており，今回の研究では，田井ら[6,7]の研究と同様に行い，個人における計測点同定のばらつきの検証については，計測者を 5 年以上の分析ソフト使用経験を有する 3 名とし，計測者間での系統的誤差を判定した．結果，いずれの値も Olmez ら[20]が提唱した許容しうる誤差としての 2mm 未満であり評価基準内であった．また，角度計測については過去の報告[21,22]に示されている臨床的に影響が少ないとする±1°の評価基準内であった．Gupta ら[23,24]用いたセファロ基準点の自動検出に関する研究では，線計測において最大の誤差を inter-orbitale width で認め，その値が 2.63±2.46 ㎜と報告され，また角度計測では，Gonial angle（L）で観察された 2.12 ±2.40°であったと報告されている．この誤差は本研究で見られた誤差よりも大きな値を示しており，このことから，今回得られた MRI セ

ファロでの計測点の精度は，臨床的に有効性があるものと考えた．

MRI は CT と比較して，長時間の撮影時間を要するため，撮影中に体動を自制するのが困難な小児期の患者に適応するには課題があるが，現在 MRI には多くの撮像シーケンスが存在し，撮像方法も目的に合わせて選択可能である．本研究の撮影条件については，モーションアーチファクトを考慮し頭蓋骨全体をできるだけ短時間で撮影すること，また画像処理は必要になるが硬組織の描出が有利と判断した矢状断の T1 強調画像, MP-RAGE を選択したものであり，本撮像条件で十分な精度が得られることが示された．MRI は放射線のリスクを有さず，固有のコントラストが低い組織のイメージングに優れ [25]，かつコントラスト分解能も優れているのが長所 [26]であるが，今後のさらなる技術開発により，石灰化の成熟度の程度と T1 強調における信号強度の関係がより明確になることで，低年齢での MRI セファロの精度が改善される可能性が示唆される．また 3T-MRI の応用を含む MRI 装置自体の性能向上，画像処理ソフトの機能改善，AI の活用などによる画像作成，および分析時間の短縮化が期待され，矯正歯科により適した条件の検証を継続することが必要と考えている．

謝辞

稿を終えるにあたり，本研究を行う貴重な機会を与えて頂き，懇篤なる御指導と御校閲を賜りました岡山大学大学院医歯薬学総合研究科・顎口腔再建外科学分野の飯田征二教授に心より感謝いたします．また，本研究を遂行するにあたり，終始懇切なる御援助，御助言を頂きました田井規能博士に謹んで感謝の意を表します．最後に，様々な面にわたり御協力を頂きました顎口腔再建外科学分野ならびに岡山大学病院口腔外科顎口腔再建外科部門の諸先生方に厚く御礼申し上げます．

【引用文献】

1) 浅間雄介，代田達夫，中納治久，山口徹太郎，新谷悟，槇宏太郎．三次元歯列画像と顔面骨格画像の統合による実体石膏モデルを用いた手術シミュレーションの有用性．日顎変形会誌 **23**: 15-24, 2013.

2) Buranastidporn B, Hisano M, Soma K. Articular disc displacement in mandibular asymmetry patients. *J Med Dent Sci* **51**: 75-81, 2004.

3) 宮本諭，細田裕，小川匠，高瀬英世，荒木次朗，亀井秀，伊藤孝介，山中悟史，上原有貴，福島俊士，今中正浩，小林馨．顎関節内障患者の顎運動解析．日顎関節会誌 **10**: 377-390, 1998.

4) 放射線・臨床検査分科会．2017 年 CT 検査による医療被ばくの低減に関する提言．https://www.scj.go.jp/ja/info/kohyo/pdf/kohyo-23-t248-1.pdf (accessed 2022.6.3)

5) Yamaguchi Y, Sakuma S, Takagi S, Ogi N, Kurita K, Ariji Y, Taguchi N. Efficacy of therapeutic exercise for temporomandibular disorders as assessed by magnetic resonance imaging: a case report. *J Phys Ther Sci* **32**: 477-482, 2020.

6) 田井規能．磁気共鳴撮影法を用いた顎顔面骨形態の計測法に関する研究．岡山歯会誌 **31**: 1-7, 2012.

7) 田井尚子．三次元 MRI 画像を用いたセファロ分析の研究．岡山歯会誌 **33**: 1-13, 2014.

8) Blaseio G. Quick Ceph user manual. San Diego: Quick Ceph, 2004.

9) Lee G, Kim J, Seo Y, Kim J. Effective dose from direct and indirect digital panoramic units. *Imaging Sci Dent* **43**: 77-84, 2013.

10) Gijbels F, Serhal CB, Willems G, Bosmans H, Sanderink G, Persoons M, Jacobs R. Diagnostic yield of conventional and digital cephalometric images: a human cadaver study. *Dentomaxillofac Radiol* **30**: 101-105, 2001.

11) Visser H, Rodin T, Tina R, Hermann KP. Dose Reduction by Direct-Digital Cephalometric Radiography. *Angle Orthod* **71**: 159-163, 2001.

12) Dula K, Mini R, Stelt PF, Buser D. The Radiographic Assessment of Implant Patients: Decision-making Criteria. *Int J Oral Maxllofacial Implant* **16**:80-89, 2001.

13) European Commission. European guidelines on radiation protection in dental radiology. https://ec.europa.eu/energy/sites/ener/files/documents/136.pdf (accessed 2022.6.3)

14) 日本歯科放射線学会．2020 年歯科診療所における診療用放射線の安全管理ガイドライン．https://jsomfr.sakura.ne.jp/wpcontent/uploads/2020/12/guideline1_20201201.pdf (accessed 2022.6.3)

15) 医療被ばく研究情報ネットワーク．平成 27 年最新の国内実態調査結果に基づく診断参考レベルの設定．http://www.radher.jp/J-RIME/report/DRLhoukokusyo.pdf (accessed 2022.6.3)
16) 斎藤美紀子，松本恒，阪本真弥，飯久保正弘，菅原由美子，笹野高嗣．石灰化の程度による MR 信号強度の変化に関する実験的研究．歯放線 **44**: 104-109, 2004.
17) Henkelman RM, Watts JF, Kucharczyk W. High signal intensity in MR images of calcified brain tissue. *Radiology* **179**: 199-206, 1991.
18) Vlijmen OJ, Bergé SJ, Bronkhorst EM, Swennen GR, Katsaros C, Kuijpers-Jagtman AM. A comparison of frontal radiographs obtained from cone beam CT scans and conventional frontal radiographs of human skulls. *Int J Oral Maxillofac Surg* **38**: 773-778, 2009.
19) Nur M, Kayipmaz S, Bayram M, Celikoglu M, Kilkis D, Sezgin OS. Conventional frontal radiographs compared with frontal radiographs obtained from cone beam computed tomography. *Angle Orthod* **82**: 579-584, 2012.
20) Olmez H, Gorgulu S, Akin E, Bengi AO, Tekdemir I, Ors F. Measurement accuracy of a computer-assisted three-dimensional analysis and a conventional two-dimensional method. *Angle Orthod* **81**: 375-382, 2011.
21) Richardson A. A comparison of traditional and computerized methods of cephalometric analysis. *Eur J Orthod* **3**: 15-20, 1981.
22) Shahidi S, Oshagh M, Gozin F, Salehi P, Danaei SM. Accuracy of computerized automatic identification of cephalometric landmarks by a designed software. *Dentomaxillofac Radiol* **42**: 1-8, 2014.
23) Gupta A, Prakash Khabanda O, Sardana V, Balachandran R, Sardana HK. A knowledge-based algorithm for automatic detection of cephalometric landmarks on CBCT images. *Int J Comput Assist Radiol Surg* **10**: 1737-1752, 2015.
24) Neelapu BC, Kharbanda OP, Sardana V, Gupta A, Vasamsetti S, Balachandram R, Sardana HK. Automatic localization of three-dimensional cephalometric landmarks on CBCT images by extracting symmetry features of the skull. *Dentomaxillofac Radiol* **47**: 1-12, 2018.
25) White SC, Pharoah MJ. ORAL RADIOLOGY Principles and Interpretation EDITION 7. Canada：Mosby, 234-240, 2013.
26) 青木茂樹．頭頸部放射線診断学：MRI の撮像法とその信号強度を中心に．日本耳鼻咽喉科学会．**113**: 653-660, 2010.

図１　MRI セファロの作成法

Volume-Rugle の操作手順と各行程で得られる画像を示す.

図２　軟組織強調法と硬組織強調法

閾値を変更することにより，硬組織強調法（閾値 1060）と軟組織強調法（閾値 1080）の MRI セファロ画像を得た.

図３　セファロ計測点

Quick Ceph user manual に従い，セファロ計測点を 28 点設定した.

図４　ポイント事前登録法

硬組織強調法と軟組織強調法を併用してもなお明瞭に確認できない計測点においては，硬組織と軟組織の境界が明瞭に判断できる三次元構築前の MRI データで事前に設置した.

図５　MRI セファロとレイヤー結合

硬組織強調法と軟組織強調法から得られた MRI セファロに，ポイント事前登録法から得られた画像をレイヤー結合した.

図６　硬組織強調法における同定可能な計測点

硬組織強調法における同定判断結果を示す.

図７　軟組織強調法における同定可能な計測点

軟組織強調法における同定判断結果を示す.

表 1　セファロ計測点

表 2　角度計測と線計測

表 3　硬組織強調法での各計測点の同定度

表 4　軟組織強調法での各計測点の同定度

表 5　研究 1 の 8 歳時の計測データ

表 6　研究 1 の 11 歳時の計測データ

表 7　研究 2 の 8 歳時の計測データ

表 8　研究 2 の 11 歳時の計測データ

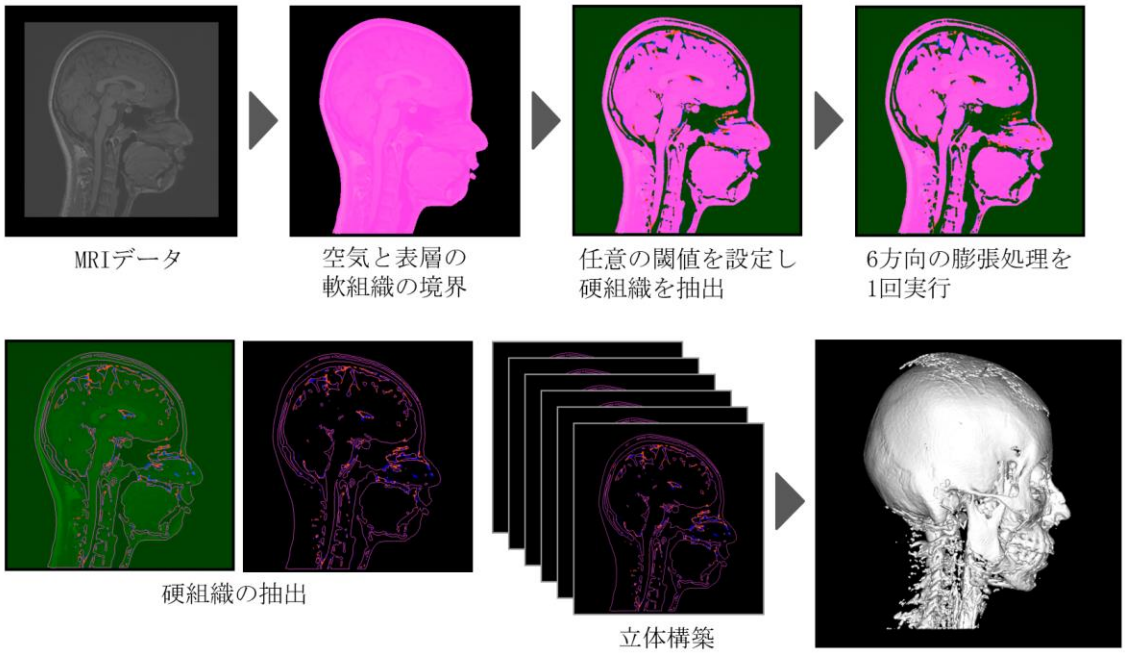
MRIデータ
空気と表層の
軟組織の境界
任意の閾値を設定し
硬組織を抽出
6方向の膨張処理を
1回実行
硬組織の抽出
立体構築

図 1

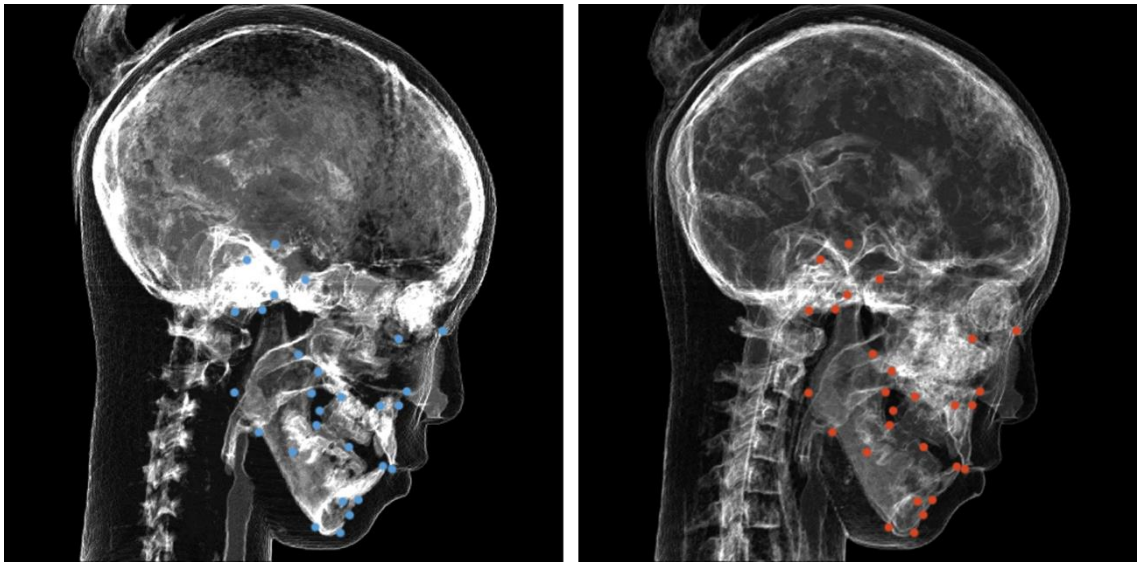

図 2

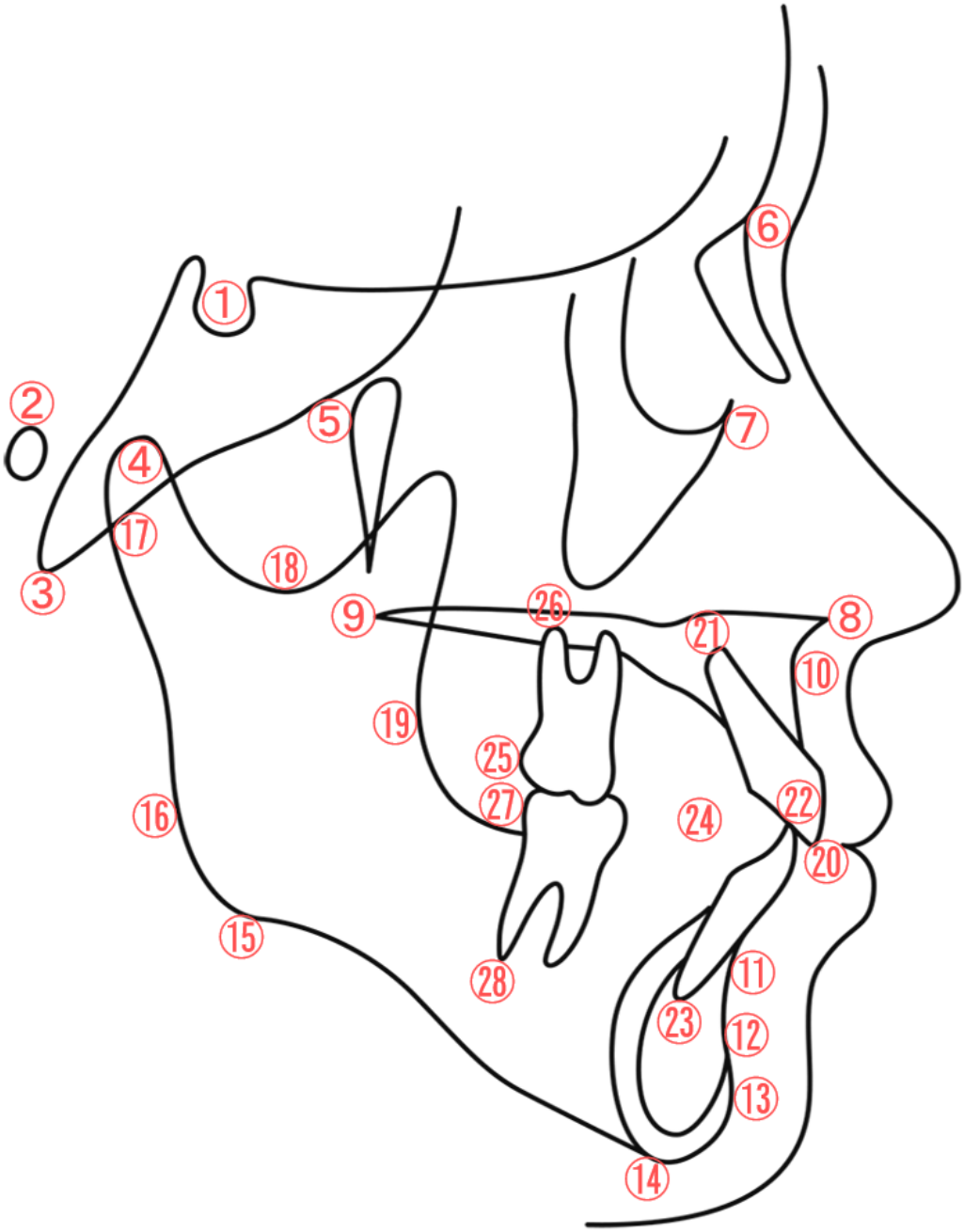

図 3

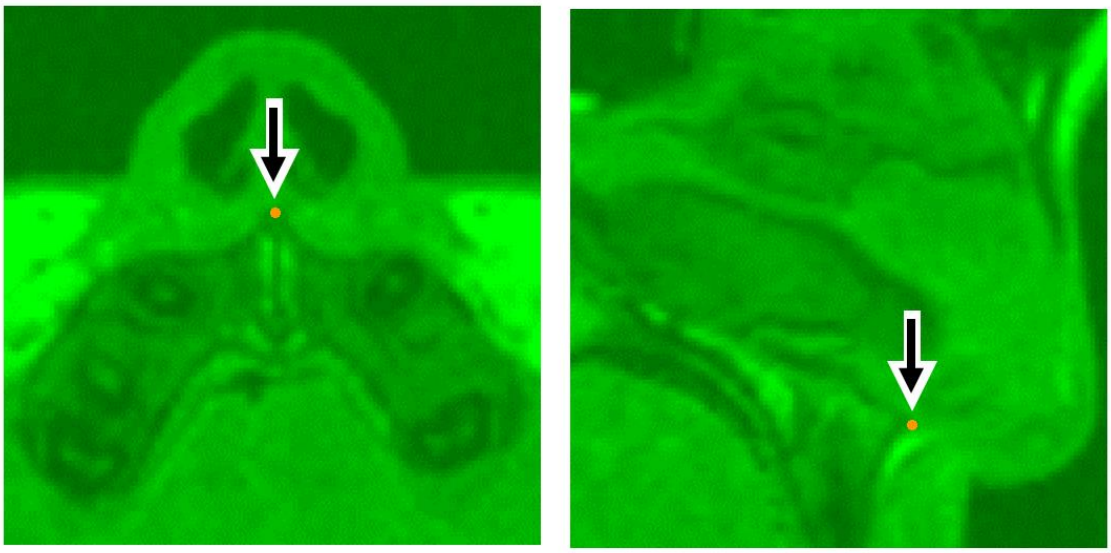

図 4

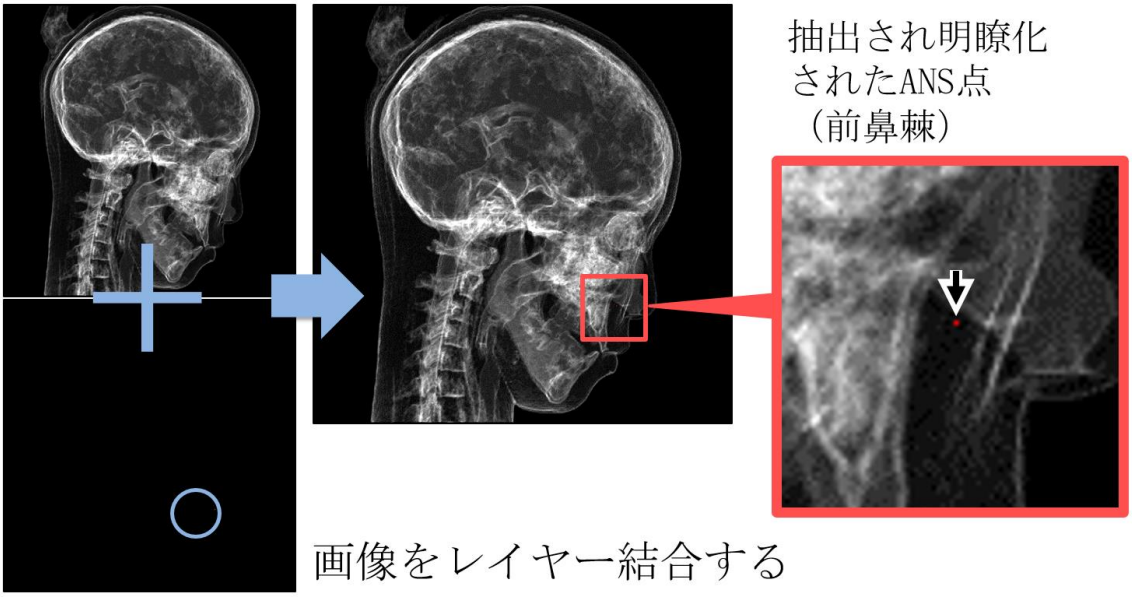

図 5

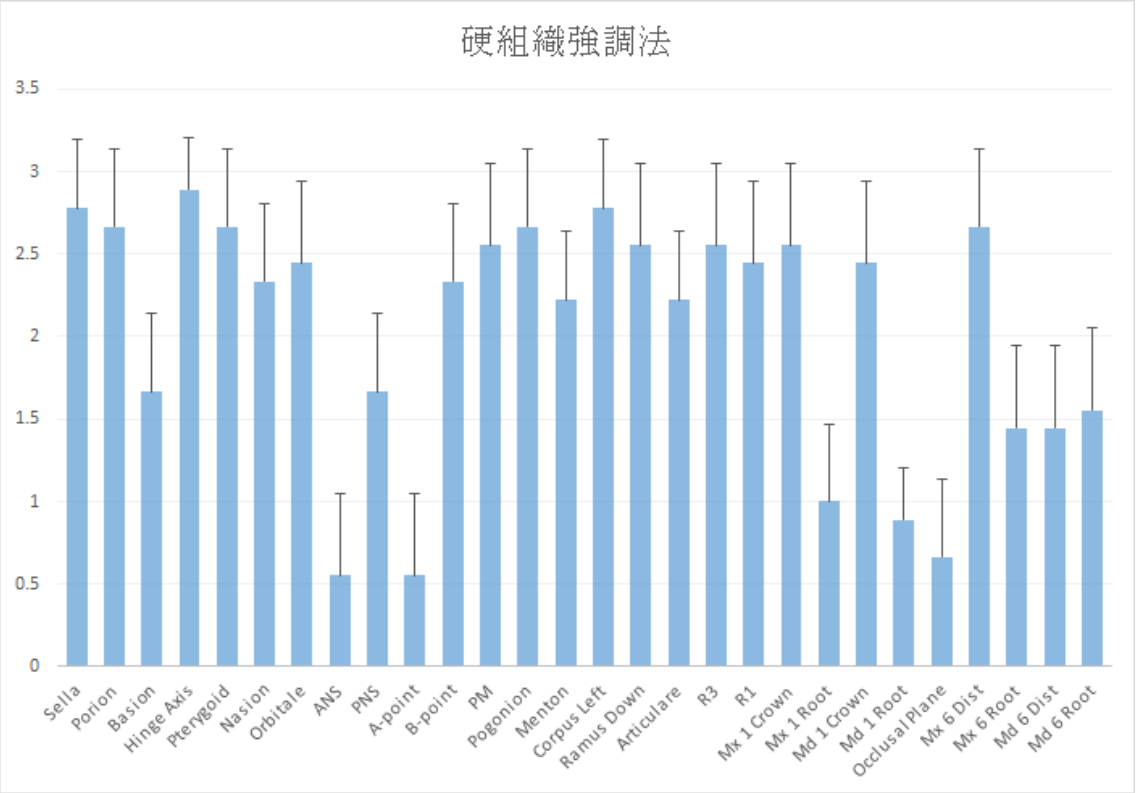
硬組織強調法
3.5
3
2.5
2
1.5
1
0.5
0
Sella
Porion
Basion
Hinge Axis
Pterygoid
Nasion
Orbitale
ANS
PNS
A-point
B-point
PM
Pogonion
Menton
Corpus Left
Ramus Down
Articulare
R3
R1
Mx 1 Crown
Mx 1 Root
Md 1 Crown
Md 1 Root
Occlusal Plane
Mx 6 Dist
Mx 6 Root
Md 6 Dist
Md 6 Root

図 6

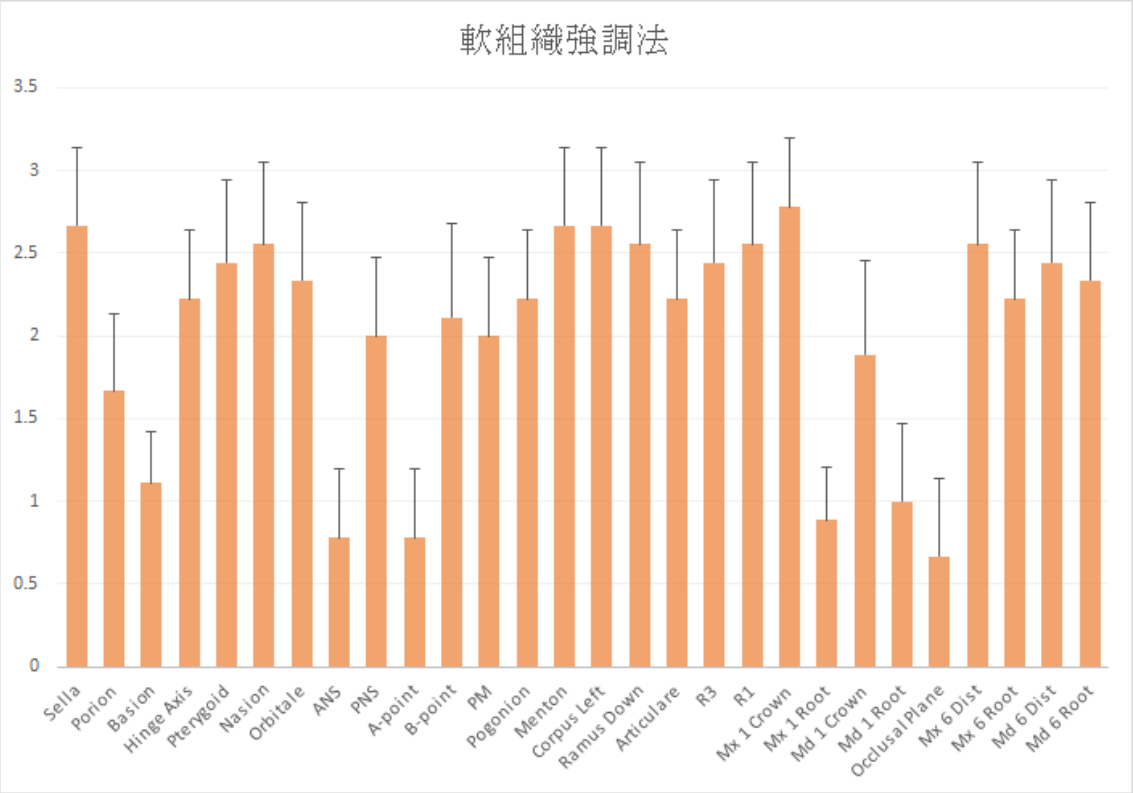
軟組織強調法
3.5
3
2.5
2
1.5
1
0.5
0
Sella
Porion
Basion
Hinge Axis
Pterygoid
Nasion
Orbitale
ANS
PNS
A-point
B-point
PM
Pogonion
Menton
Corpus Left
Ramus Down
Articulare
R3
R1
Mx 1 Crown
Mx 1 Root
Md 1 Crown
Md 1 Root
Occlusal Plane
Mx 6 Dist
Mx 6 Root
Md 6 Dist
Md 6 Root

図 7

表 1　セファロ計測点

	計測点	定義
1	Sella	脳下垂体窩の中心点
2	Porion	外耳道上縁
3	Basion	後頭骨の最深点
4	Hinge Axis	Condyle の回転中心
5	Pterygoid	翼突切痕の 11 時の方向の点
6	Nasion	前頭鼻骨縫合の最前点
7	Orbitale	眼窩下縁の最下点
8	ANS	前鼻棘の先端
9	PNS	後鼻棘の先端
10	A-point	前鼻棘と上顎前歯唇側歯頸部歯槽骨の最深点
11	B-point	Pogonion と下顎前歯歯唇側歯頸部歯槽骨の最深点
12	PM	B-point と Pogonion の変曲点
13	Pogonion	Symphysis の最前点
14	Menton	Symphysis 外形線の最下点
15	Corpus Left	左側の下顎角部で下顎下縁平面の接する点
16	Ramus Down	下顎角部で下顎枝後縁線に接する点
17	Articulare	頭蓋下縁の線と下顎枝後縁の交点
18	R3	下顎切痕の最深点
19	R1	下顎枝前縁の最深点
29	Mx 1 Crown	上顎前歯の切端
21	Mx 1 Root	上顎前歯の根尖
22	Md 1 Crown	下顎前歯の切端
23	Md 1 Root	下顎前歯の根尖
24	Occlusal Plane	上下顎前歯の中点と第一小臼歯（第一乳臼歯）の中点を結ぶ線
25	Mx 6 Dist	上顎第一大臼歯遠心歯冠で咬合平面より 2mm上方
26	Mx 6 Root	上顎第一大臼歯の遠心根
27	Md 6 Dist	下顎第一大臼歯遠心歯冠で咬合平面より 2mm下方
28	Md 6 Root	下顎大臼歯の遠心根

表 2　角度計測と線計測

	角度計測		線計測
1	SNA	1	Mandibular Length
2	SNB	2	Midfacial Length
3	ANB	3	Ramus Height
4	Mx 1 - NA Angle	4	Mand. Body Length
5	Md 1 - NB Angle	5	Ant. Cranial Base
6	Occlusal Plane - SN	6	Post. Cranial base
7	GO-GN - SN	7	Post. Face Height
8	Interincisor Angle	8	ANS-Menton
9	FMIA	9	Nasion-Menton
10	IMPA	10	Mx 1, to APo
11	Facial Axis	11	Mx 6, to PTV
12	Mandibular Plane	12	Md 1, to APo
13	Gonion Angle		
14	Mx 1 - SN		
15	Mx 1 to FH		
16	Y - Axis		

表 3　硬組織強調法での各計測点の同定度

Point	Observer 1			Observer 2			Observer 3			Mean
Sella	3	2	3	3	3	3	2	3	3	2.78
Porion	3	3	2	3	3	3	2	2	3	2.67
Basion	1	2	2	2	1	1	2	2	2	1.67
Hinge Axis	3	3	3	3	3	3	3	2	3	2.89
Pterygoid	3	2	3	3	2	3	3	3	2	2.67
Nasion	2	2	3	2	3	2	3	2	2	2.33
Orbitale	3	2	2	3	2	2	3	3	2	2.44
ANS	1	0	0	1	0	1	0	1	1	0.56
PNS	2	1	1	2	2	2	2	1	2	1.67
A-point	0	1	0	1	1	0	1	0	1	0.56
B-point	2	2	2	2	3	2	3	3	2	2.33
PM	3	2	3	3	3	2	2	3	2	2.56
Pogonion	2	3	3	3	3	2	3	2	3	2.67
Menton	2	2	2	3	2	2	3	2	2	2.22
Corpus Left	3	2	3	2	3	3	3	3	3	2.78
Ramus Down	3	2	3	2	3	3	3	2	2	2.56
Articulare	3	2	2	2	3	2	2	2	2	2.22
R3	3	2	2	3	3	3	3	2	2	2.56
R1	3	3	2	2	2	3	3	2	2	2.44
Mx 1 Crown	3	2	2	3	2	3	3	2	3	2.56
Mx 1 Root	1	1	0	1	1	1	2	1	1	1.00
Md 1 Crown	2	3	3	2	2	3	2	3	2	2.44
Md 1 Root	1	1	1	1	1	1	0	1	1	0.89
Occlusal Plane	1	1	0	1	1	0	1	0	1	0.67
Mx 6 Dist	3	2	3	2	3	3	3	3	2	2.67
Mx 6 Root	2	1	2	1	1	1	2	2	1	1.44
Md 6 Dist	1	2	1	2	2	1	2	1	1	1.44
Md 6 Root	2	1	2	2	1	1	2	1	2	1.56

表 4　軟組織強調法での各計測点の同定度

Point	Observer 1			Observer 2			Observer 3			Mean
Sella	3	2	2	2	3	3	3	3	3	2.67
Porion	1	2	2	1	2	2	1	2	2	1.67
Basion	1	1	1	1	1	1	2	1	1	1.11
Hinge Axis	2	2	2	2	2	2	3	2	3	2.22
Pterygoid	3	2	2	3	2	2	3	3	2	2.44
Nasion	2	3	3	2	2	3	3	2	3	2.56
Orbitale	3	2	2	3	2	2	2	3	2	2.33
ANS	1	1	1	1	0	1	0	1	1	0.78
PNS	2	1	2	2	2	2	2	3	2	2.00
A-point	1	1	1	1	1	0	1	0	1	0.78
B-point	2	1	2	2	2	2	3	3	2	2.11
PM	1	2	2	2	3	2	2	2	2	2.00
Pogonion	2	2	2	2	2	3	3	2	2	2.22
Menton	3	3	3	3	3	2	3	2	2	2.67
Corpus Left	3	2	3	2	3	3	2	3	3	2.67
Ramus Down	2	3	3	2	3	3	2	2	3	2.56
Articulare	3	2	2	2	2	2	3	2	2	2.22
R3	3	2	2	3	3	2	3	2	2	2.44
R1	3	3	2	2	2	3	3	3	2	2.56
Mx 1 Crown	3	2	3	3	2	3	3	3	3	2.78
Mx 1 Root	1	1	0	1	1	1	1	1	1	0.89
Md 1 Crown	2	2	2	1	2	3	1	2	2	1.89
Md 1 Root	1	1	1	1	2	1	1	0	1	1.00
Occlusal Plane	1	1	0	1	1	0	1	0	1	0.67
Mx 6 Dist	3	2	3	2	3	2	3	3	2	2.56
Mx 6 Root	2	3	2	2	2	2	2	2	3	2.22
Md 6 Dist	2	3	2	2	3	2	3	3	2	2.44
Md 6 Root	2	3	3	2	2	3	2	2	2	2.33

表５　研究１の８歳時の計測データ

従来型セファロとMRIセファロの角度計測値の比較

	計測者１			計測者２			計測者３		
	従来型Ceph Average	MRI Ceph Average	Pvalue	従来型Ceph Average	MRI Ceph Average	Pvalue	従来型Ceph Average	MRI Ceph Average	Pvalue
SNA	80.22	81.88	0.0029	80.00	80.62	0.1757	80.06	81.16	0.0729
SNB	80.26	80.04	0.3188	80.08	79.90	0.7273	79.78	80.20	0.3892
ANB	0.06	0.46	0.0647	0.18	0.80	0.0188	0.12	0.58	0.0452
Mx1-NA Angle	21.60	21.12	0.1248	21.72	20.56	0.0400	21.68	21.26	0.3296
Md1-NB Angle	27.22	26.52	0.1220	27.06	28.42	0.0340	27.10	26.86	0.4455
Occlusal Plane-SN	23.08	22.56	0.4014	22.96	23.60	0.1164	23.08	23.82	0.3119
GO-GN - SN	39.36	39.54	0.6974	39.06	39.44	0.0450	39.06	39.38	0.3472
Interincisor Angle	131.34	130.06	0.0219	131.08	130.28	0.1610	131.00	130.16	0.2161
FMIA	63.38	63.10	0.6028	63.28	63.42	0.4044	63.44	64.86	0.0169
IMPA	87.70	88.52	0.0898	87.88	87.42	0.2130	88.02	87.74	0.2056
Facial Axis	87.96	87.10	0.0424	87.66	87.44	0.5218	87.64	86.60	0.0840
Mandibular Plane	28.58	29.48	0.1039	28.80	28.10	0.2073	28.60	26.98	0.0011
Gonion Angle	125.62	125.24	0.4773	125.08	125.34	0.4007	125.28	124.30	0.1223
Mx1- SN	101.54	101.80	0.5132	101.86	100.98	0.1859	101.90	101.02	0.1967
Mx1 to FH	112.30	113.00	0.0868	112.22	110.80	0.0147	112.32	112.12	0.3572
Y-Axis	59.40	59.12	0.5780	59.20	58.84	0.2525	59.32	59.74	0.5658

従来型セファロとMRIセファロの線計測値の比較

	計測者１			計測者２			計測者３		
	従来型Ceph Average	MRI Ceph Average	Pvalue	従来型Ceph Average	MRI Ceph Average	Pvalue	従来型Ceph Average	MRI Ceph Average	Pvalue
Mandibular Length	107.14	107.52	0.5435	107.22	106.46	0.3208	106.74	104.86	0.0413
Midfacial Length	79.16	78.76	0.0647	79.08	79.34	0.6498	79.14	79.42	0.6483
Ramus Height	40.34	38.86	0.0971	40.22	39.04	0.0394	39.96	40.16	0.4565
Mand. Body Length	70.72	70.20	0.2006	70.48	70.30	0.4363	70.54	71.22	0.3365
Ant. Cranial Base	66.62	67.14	0.3617	66.88	66.52	0.5553	66.80	66.06	0.2336
Post. Cranial Base	31.70	32.02	0.5776	31.94	31.62	0.1404	31.72	33.34	0.0141
Post. Face Height	69.74	69.40	0.4173	69.88	70.54	0.2327	70.02	69.66	0.3804
ANS-Menton	66.86	65.78	0.0283	66.58	67.38	0.2326	66.94	68.24	0.0429
Nasion-Menton	116.46	117.32	0.1058	116.46	114.86	0.0208	115.98	116.24	0.3771
Mx1,to APo	3.76	4.28	0.4055	3.86	5.02	0.1146	3.98	3.34	0.0194
Mx6,to PTV	14.84	13.44	0.0449	14.30	14.56	0.4244	14.82	15.10	0.4684
Md1,to APo	5.48	4.86	0.5005	5.38	4.10	0.0321	5.10	5.36	0.3203

従来型セファロとMRIセファロの軟組織の比較

	計測者１			計測者２			計測者３		
	従来型Ceph Average	MRI Ceph Average	Pvalue	従来型Ceph Average	MRI Ceph Average	Pvalue	従来型Ceph Average	MRI Ceph Average	Pvalue
Glab.-Subn.	57.36	57.12	0.5543	57.54	57.50	0.8907	57.76	57.84	0.4557
Subn.-sMenton	67.26	66.94	0.4304	67.18	66.98	0.4975	67.04	67.18	0.3947
sNasion.-Subn.	44.24	43.88	0.2205	44.00	44.42	0.3296	44.18	44.34	0.4997
Subn.-StomSup.	24.14	23.12	0.0239	24.16	24.97	0.0662	24.22	24.54	0.4815
StomInf.-sMenton	42.84	43.62	0.0531	42.70	43.20	0.1944	43.04	41.68	0.0388
Lower Lip-sMenton	34.16	33.82	0.2016	34.08	34.70	0.0637	33.98	34.12	0.6573
Subn.-Lower Lip.	33.34	32.96	0.2562	33.10	33.64	0.1477	33.26	32.94	0.4272
uLipEmbr.-Mx1Crown	1.48	1.74	0.4433	1.52	2.24	0.1769	1.64	2.00	0.3899

表 6　研究 1 の 11 歳時の計測データ

従来型セファロとMRIセファロの角度計測値の比較

	計測者 1			計測者 2			計測者 3		
	従来型Ceph Average	MRI Ceph Average	Pvalue	従来型Ceph Average	MRI Ceph Average	Pvalue	従来型Ceph Average	MRI Ceph Average	Pvalue
SNA	80.38	80.52	0.6056	80.44	81.82	0.0190	80.36	78.64	0.0029
SNB	80.30	80.20	0.7283	79.98	80.48	0.0868	80.10	80.20	0.7698
ANB	0.24	0.90	0.0390	0.26	0.44	0.2080	0.18	0.46	0.2762
Mx1-NA Angle	23.82	24.34	0.1516	24.08	23.58	0.0824	23.86	24.34	0.1575
Md1-NB Angle	19.58	18.46	0.0844	19.52	19.46	0.8209	19.36	18.70	0.0718
Occlusal Plane-SN	19.76	18.88	0.0381	19.84	19.82	0.9023	19.96	19.54	0.1289
GO-GN - SN	40.36	41.74	0.0481	40.48	40.04	0.4706	40.58	40.14	0.4373
Interincisor Angle	136.66	136.28	0.3632	136.32	136.22	0.7169	136.32	136.28	0.9361
FMIA	72.02	73.22	0.0425	71.86	72.12	0.1216	72.22	71.10	0.0272
IMPA	78.90	78.62	0.5035	78.60	78.80	0.4975	78.82	78.62	0.3194
Facial Axis	87.52	87.92	0.1998	87.20	87.24	0.8921	87.18	88.32	0.0368
Mandibular Plane	29.04	29.20	0.3821	29.40	29.24	0.5965	29.08	29.20	0.5012
Gonion Angle	125.42	125.32	0.7063	125.28	123.78	0.0237	125.66	125.32	0.4188
Mx1- SN	104.26	104.54	0.5797	104.40	104.30	0.7937	104.04	104.54	0.2703
Mx1 to FH	115.28	115.50	0.5093	115.64	115.48	0.6135	115.82	115.50	0.5423
Y-Axis	60.16	60.12	0.9310	59.92	59.80	0.1447	60.04	60.12	0.8605

従来型セファロとMRIセファロの線計測値の比較

	計測者 1			計測者 2			計測者 3		
	従来型Ceph Average	MRI Ceph Average	Pvalue	従来型Ceph Average	MRI Ceph Average	Pvalue	従来型Ceph Average	MRI Ceph Average	Pvalue
Mandibular Length	117.48	117.26	0.6616	117.24	117.26	0.9713	117.64	117.26	0.1786
Midfacial Length	82.80	82.48	0.6494	82.84	82.78	0.7102	82.76	82.48	0.5788
Ramus Height	44.46	45.68	0.0214	44.34	44.48	0.7063	44.58	44.28	0.5823
Mand. Body Length	76.44	76.32	0.7851	76.59	77.80	0.0314	76.24	75.92	0.6140
Ant. Cranial Base	66.26	66.54	0.5637	66.24	66.06	0.6271	66.26	66.54	0.2678
Post. Cranial Base	33.18	32.86	0.1866	33.18	33.60	0.2945	33.04	32.86	0.4458
Post. Face Height	75.16	73.72	0.0198	74.82	75.42	0.0520	75.12	74.50	0.0536
ANS-Menton	72.40	71.78	0.0395	71.70	72.20	0.0668	72.30	71.72	0.0464
Nasion-Menton	125.24	124.46	0.0687	124.96	125.38	0.1706	124.92	124.26	0.3981
Mx1,to APo	6.44	4.82	0.0194	6.12	6.52	0.2786	6.08	4.94	0.0176
Mx6,to PTV	19.24	19.60	0.3820	18.98	19.14	0.5795	19.08	19.60	0.2189
Md1,to APo	3.50	3.34	0.7312	3.20	3.72	0.0021	3.22	3.34	0.7881

従来型セファロとMRIセファロの軟組織の比較

	計測者 1			計測者 2			計測者 3		
	従来型Ceph Average	MRI Ceph Average	Pvalue	従来型Ceph Average	MRI Ceph Average	Pvalue	従来型Ceph Average	MRI Ceph Average	Pvalue
Glab.-Subn.	61.56	61.50	0.8439	61.42	61.76	0.1904	61.42	61.50	0.7943
Subn.-sMenton	70.84	71.06	0.5558	70.74	70.52	0.4177	70.76	71.06	0.4569
sNasion.-Subn.	45.56	45.28	0.3415	45.40	46.00	0.1853	45.62	45.28	0.2228
Subn.-StomSup.	24.62	25.08	0.1971	24.26	24.40	0.7161	24.50	25.08	0.2678
StomInf.-sMenton	46.44	44.72	0.0361	46.04	46.34	0.2809	46.28	46.12	0.8183
Lower Lip-sMenton	37.78	37.26	0.1778	37.50	37.60	0.5614	37.80	37.38	0.0956
Subn.-Lower Lip.	33.52	33.40	0.8565	33.04	34.96	0.0255	33.16	33.40	0.7337
uLipEmbr.-Mx1Crown	2.56	2.66	0.8166	2.92	2.78	0.5302	2.78	2.46	0.1909

表７　研究２の８歳時の計測データ

従来型セファロとMRIセファロの角度計測値の比較

	計測者１			計測者２			計測者３		
	従来型Ceph Average	MRI Ceph Average	Pvalue	従来型Ceph Average	MRI Ceph Average	Pvalue	従来型Ceph Average	MRI Ceph Average	Pvalue
SNA	80.22	81.46	0.0110	80.00	81.16	0.0541	80.06	81.24	0.0519
SNB	80.26	80.06	0.6382	80.08	79.52	0.1079	79.78	80.56	0.0860
ANB	0.06	0.10	0.7396	0.18	-0.06	0.2289	0.12	0.40	0.1215
Mx1-NA Angle	21.60	21.30	0.4734	21.72	21.94	0.6699	21.68	21.50	0.3602
Md1-NB Angle	27.22	26.40	0.1387	27.06	27.24	0.7871	27.10	27.34	0.4788
Occlusal Plane-SN	23.08	22.84	0.6363	22.96	23.40	0.4265	23.08	23.14	0.8324
GO-GN - SN	39.36	39.56	0.7085	39.06	39.44	0.1817	39.06	39.46	0.1388
Interincisor Angle	131.34	130.90	0.4453	131.08	129.90	0.0814	131.00	129.96	0.0942
FMIA	63.38	63.14	0.7188	63.28	63.24	0.8768	63.44	63.40	0.7839
IMPA	87.70	88.18	0.2080	87.88	87.86	0.9551	88.02	86.96	0.0129
Facial Axis	87.96	87.32	0.1266	87.66	87.64	0.9423	87.64	87.42	0.4177
Mandibular Plane	28.58	29.16	0.3518	28.80	28.74	0.6903	28.60	28.64	0.8620
Gonion Angle	125.62	125.24	0.4043	125.08	125.26	0.6492	125.28	125.38	0.5185
Mx1- SN	101.54	101.76	0.6528	101.86	101.78	0.6541	101.90	101.86	0.8486
Mx1 to FH	112.30	112.46	0.6527	112.22	111.20	0.0393	112.32	112.24	0.7611
Y-Axis	59.40	58.84	0.3634	59.20	59.04	0.3472	59.32	59.42	0.7676

従来型セファロとMRIセファロの線計測値の比較

	計測者１			計測者２			計測者３		
	従来型Ceph Average	MRI Ceph Average	Pvalue	従来型Ceph Average	MRI Ceph Average	Pvalue	従来型Ceph Average	MRI Ceph Average	Pvalue
Mandibular Length	107.14	107.96	0.2198	107.22	106.88	0.3310	106.74	106.70	0.8826
Midfacial Length	79.16	78.74	0.3046	79.08	79.10	0.9598	79.14	79.68	0.3506
Ramus Height	40.34	39.94	0.3262	40.22	40.40	0.5428	39.96	40.02	0.7407
Mand. Body Length	70.72	70.30	0.4735	70.48	69.88	0.0414	70.54	70.62	0.8425
Ant. Cranial Base	66.62	66.38	0.6469	66.88	66.68	0.5669	66.80	66.76	0.7396
Post. Cranial Base	31.70	31.88	0.6636	31.94	31.74	0.4828	31.72	31.76	0.8648
Post. Face Height	69.74	69.20	0.4205	69.88	70.08	0.6962	70.02	69.82	0.5349
ANS-Menton	66.86	65.84	0.0398	66.58	66.72	0.4993	66.94	67.10	0.4382
Nasion-Menton	116.46	116.68	0.4910	116.46	116.12	0.2262	115.98	116.42	0.3188
Mx1,to APo	3.76	3.82	0.8475	3.86	3.84	0.9447	3.98	3.34	0.0696
Mx6,to PTV	14.84	14.14	0.2868	14.30	14.80	0.2128	14.82	14.74	0.7292
Md1,to APo	5.48	5.28	0.5705	5.38	5.26	0.4934	5.10	5.36	0.2810

従来型セファロとMRIセファロの軟組織の比較

	計測者１			計測者２			計測者３		
	従来型Ceph Average	MRI Ceph Average	Pvalue	従来型Ceph Average	MRI Ceph Average	Pvalue	従来型Ceph Average	MRI Ceph Average	Pvalue
Glab.-Subn.	57.36	57.40	0.9033	57.54	57.72	0.5110	57.76	57.54	0.4934
Subn.-sMenton	67.26	67.08	0.6755	67.18	67.06	0.6455	67.04	67.16	0.6246
sNasion.-Subn.	44.24	44.42	0.5816	44.00	44.36	0.3689	44.18	44.16	0.8276
Subn.-StomSup.	24.14	24.55	0.2895	24.16	24.34	0.4870	24.22	24.06	0.5769
StomInf.-sMenton	42.84	42.70	0.7028	42.70	42.98	0.4766	43.04	42.68	0.1004
Lower Lip-sMenton	34.16	34.20	0.9097	34.08	34.46	0.5236	33.98	33.80	0.3804
Subn.-Lower Lip.	33.34	32.62	0.1907	33.10	34.34	0.0354	33.26	33.34	0.6797
uLipEmbr.-Mx1Crown	1.48	1.64	0.6875	1.52	1.60	0.8175	1.64	1.44	0.5109

表８　研究２の 11 歳時の計測データ

従来型セファロとMRIセファロの角度計測値の比較

	計測者１			計測者２			計測者３		
	従来型Ceph Average	MRI Ceph Average	Pvalue	従来型Ceph Average	MRI Ceph Average	Pvalue	従来型Ceph Average	MRI Ceph Average	Pvalue
SNA	80.38	80.80	0.5348	80.44	80.10	0.0865	80.36	80.66	0.3377
SNB	80.30	80.52	0.5973	79.98	80.40	0.1461	80.10	80.08	0.8662
ANB	0.24	0.60	0.2811	0.26	0.46	0.4418	0.18	0.20	0.6213
Mx1-NA Angle	23.82	24.06	0.5444	24.08	23.86	0.2396	23.86	24.12	0.3321
Md1-NB Angle	19.62	19.40	0.6120	19.52	19.38	0.7052	19.36	19.40	0.9275
Occlusal Plane-SN	19.76	19.60	0.5573	19.84	19.86	0.8149	19.96	19.64	0.3058
GO-GN - SN	40.36	39.92	0.5410	40.48	40.32	0.6074	40.58	40.56	0.9181
Interincisor Angle	136.66	136.18	0.2835	136.32	136.42	0.6993	136.32	136.40	0.7396
FMIA	72.02	72.14	0.8347	71.86	72.00	0.3947	72.22	72.18	0.5415
IMPA	78.90	78.80	0.7265	78.60	78.84	0.4292	78.82	78.74	0.5122
Facial Axis	87.52	87.74	0.7001	87.20	87.50	0.2126	87.18	87.34	0.6842
Mandibular Plane	29.04	29.40	0.3602	29.40	28.92	0.0240	29.08	29.18	0.2980
Gonion Angle	125.42	125.22	0.6822	125.28	125.62	0.2811	125.66	125.40	0.3707
Mx1- SN	104.26	104.58	0.2075	104.40	104.24	0.6677	104.04	104.56	0.2589
Mx1 to FH	115.28	115.20	0.8933	115.64	115.54	0.6749	115.82	115.32	0.0151
Y-Axis	60.16	60.42	0.6973	59.92	59.82	0.7709	60.04	60.26	0.5542

従来型セファロとMRIセファロの線計測値の比較

	計測者１			計測者２			計測者３		
	従来型Ceph Average	MRI Ceph Average	Pvalue	従来型Ceph Average	MRI Ceph Average	Pvalue	従来型Ceph Average	MRI Ceph Average	Pvalue
Mandibular Length	117.48	117.34	0.6417	117.24	117.26	0.9475	117.64	117.52	0.4766
Midfacial Length	82.80	82.32	0.3046	82.84	82.76	0.4954	82.76	82.68	0.7943
Ramus Height	44.46	44.66	0.5304	44.34	44.36	0.9697	44.58	44.26	0.4272
Mand. Body Length	76.44	76.50	0.8702	76.59	76.46	0.1707	76.24	76.56	0.0614
Ant. Cranial Base	66.26	66.42	0.7620	66.24	66.64	0.2980	66.26	66.42	0.6355
Post. Cranial Base	33.18	33.30	0.6957	33.18	33.26	0.6597	33.04	33.12	0.7292
Post. Face Height	75.16	74.18	0.0359	74.82	75.64	0.0774	75.12	74.94	0.3739
ANS-Menton	72.40	72.02	0.3694	71.70	72.22	0.1331	72.36	72.30	0.8525
Nasion-Menton	125.24	124.72	0.4853	124.96	125.36	0.1450	124.92	125.24	0.3169
Mx1,to APo	6.44	5.44	0.0707	6.12	6.46	0.2052	6.08	6.48	0.0821
Mx6,to PTV	19.24	19.52	0.4830	18.98	19.32	0.2262	19.08	19.16	0.5769
Md1,to APo	3.50	3.48	0.9629	3.20	3.50	0.1636	3.22	3.66	0.1802

従来型セファロとMRIセファロの軟組織の比較

	計測者１			計測者２			計測者３		
	従来型Ceph Average	MRI Ceph Average	Pvalue	従来型Ceph Average	MRI Ceph Average	Pvalue	従来型Ceph Average	MRI Ceph Average	Pvalue
Glab.-Subn.	61.56	61.70	0.7795	61.42	61.30	0.5955	61.34	61.40	0.7857
Subn.-sMenton	70.84	70.78	0.9254	70.74	70.88	0.1347	70.76	70.72	0.7292
sNasion.-Subn.	45.56	45.42	0.4543	45.40	45.72	0.2526	45.62	45.76	0.5710
Subn.-StomSup.	24.62	24.82	0.7622	24.26	24.64	0.1209	24.50	24.80	0.1788
StomInf.-sMenton	46.44	46.16	0.6630	46.04	46.34	0.3900	46.28	46.60	0.4942
Lower Lip-sMenton	37.78	37.34	0.1381	37.50	37.58	0.8074	37.80	37.50	0.1306
Subn.-Lower Lip.	33.52	33.48	0.9534	33.04	33.42	0.0450	33.16	33.28	0.5635
uLipEmbr.-Mx1Crown	2.56	2.84	0.5646	2.92	2.66	0.1216	2.78	2.92	0.0890