Ueber einen Fall von Wanderniere mit dem radiologisch nachweisbaren Nierensteine.

Von Dr. S. Honjô, —

Kawasaki Radium Institut, Kobe, Japan.

Bei der Klinischen Untersuchung der Abdominaltumoren muessen wir viele Faelle fuer Differential-Diagnose in Betracht ziehen. So koennen die genaue Pruefung der Beschaffenheit des Tumor (Konsistenz, Oberflaeche, Beweglichkeit, und Lage zu den Baucheingeweiden.), des Schmerzes und der sonstigen Symptome, das Resultat wiederholter Harnuntersuchungen, der Nachweis bestimmter Krankheitsursachen, und die Beruecksichtigung der Krankheitsverlaufe, sowie der Individualitaet (Geschlecht, Alter etc.) des Patienten in jedem Falle fuer Differential-Diagnose von Wichtigkeit sein. Aber heute wird niemand mehr zweifeln, dasz die Anwendung von Roentgendurchleuchtung fuer denselben Zweck auch nutzbar ist.

Wegen eines kindeskopfgroszen Tumor in der rechten Unterbauchgegend suchte mich der 41 Jahrige Herr Y. auf. Ich fand keine hereditaere Belastung. Anamnestisch negiert er venerische Krankheiten. Frueher war Herr Y. ganz gesund und trank gern Alkohol; jetzt ist er Abstinenzler. Seit einigen Jahren war er sehr nervoes; davon erzaehlte er nicht nur, sondern zeigte es auch durch eine Beschreibung. Die letzten 2 Jahre beobachtete er sich nämlich selbst sehr genau. Koerpertemperatur, Pulsezahl, Harnmenge, Stuhlgang, körperliche Bewegung und Nahrungsmenge konnte er mir genau nennen. Vor einigen Monaten bemerkte er nun, dasz sein Unterleib nach der rechten Seite zu dicker wurde und sich hervorwoelbte. Seitdem klagt er ueber Eiweissharn und Fieber (Achselhoehle etwa 38,0°C.). Hatte jedoch niemals Blutharn.

Verschiedener meinung waren die Aerzte, die den Patienten untersuchten, in der Diagnose dieses Tumor. Aber alle hatten einen gemeinschaftlichen Punkt, dasz der Tumor die Niere betroffen habe, d. h. sie nannten Hydronephrose, die boesartige Geschwulst der Niere, die einfache Wanderniere und Wanderniere von Hufeisenniere.

Nun will ich direkt ueber das Ergebniss von Roentgendurchleuchtung erzaehlen. Der Kranke besitzt einen Laengeren schmalen Brustkorb, aber radiologisch fand ich keine besondere Veraenderung in der Brusthoehle. Ein wenig Barium-Wasser als Kontrastmittel gab ich dem Kranken, um die Lage des Magens zu bestimmen. Das ist sehr bequem, noch noetiger aber, um die Tumorlage zu den Baucheingeweiden festzustellen. Der Magen zeigte hochgradige Gastroptose. Bei aufrechter Koerperhaltung lag der unterste Teil des Magens unmittelbar oberhalb des Schambeines. Ich dachte an Glénard'sche Krankheit. Der Tumorschatten stellte sich auf dem Schirme nicht dar, aber mit Roentgenpalpation beurteilte ich seine Grenze und Beschaffenheit, d. h. er war derb, beweglich, kindeskopfgrosz, oval mit Concav nach auszen, oberer Pol lag 2 fingerbreit links vom Nabel, unterer Pol lag an der Mitte des rechten Leistenbands. Obgleich Groesze, Stellung und Richtung ganz verschieden waren von einer gewöhnlichen Niere, so ging doch die Form nicht verloren. Der gashaltige Grimmdarm ging am Tumor vorueber. Ich war ueberzeugt, dasz die vererwaehnte klinische Diagnose, der Tumor habe die Niere betroffen, richtig war. Damals, ganz zufaellig fand ich erbsen- bis sperlingseigrosze dicke Schatten in dem Tumor suf dem Schirme. Das war sehr interessant. Ich konnte nicht sogleich folgern, woher die Schatten gekommen wären; aber ich dachte mir, dasz wenn der Tumor die Niere betrifft, es vielleicht Nierensteine sein würden. Auf diesem radiologische Wege allein, findet man Neirensteine sehr selten, denn der verhaeltnismaeszig guenstigen Verhaeltnisse fuer Darstellung der Konkremente versagt doch noch ein groszer Prozentsatz des Roentgenverfahrens fuer den Nierensteinnachweis. Nach der Statistik einiger Autoren hat man nur in zirka 2—3% aller Faelle Erfolge. Ich war ganz ueberrascht, solche seltenen Fall so leicht

zu treffen. Auf der Stelle photographierte ich den Kranken mit vielem Interesse.

Aufnahmentechnik war folgende:

Lage: Posterioranterior. Bauchlage. Sandsack unter dem Kinn.

Roentgenapparat: In America angefertigter „Victor Snook."

Roentgenroehre: Victor Hydrogen X-Ray Tube. Mittelweich.

120 Milliampere. 1 Sekunde. Mit Kompressionblende.

Platte: Cramer X-Ray Plate.

Die abnormen Schatten hatten sich auch auf der Platte mit Deutlichkeit gezeichnet. Siehe das Bild! Ich beruecksichtete auch die Verhaeltnisse der mahlzeit, sowie die Schatten der anderen Fremdkoerper.

Am naechsten Tage untersuchte ich nochmals mit demselben Resultat. Darauf konnte ich mit Sicherkeit diagnostizieren: Wanderniere mit Nierensteinen. Es gab dabei nur noch eine Frage. Auf welche Weise war die Groesze der Niere entstanden? Ich stand nun vor dem Dilemma, ob es dem Nierensteine nachfolgende Hydronephrose oder ein anderer boesartiger Tumor sei. Nach einigen Tagen wurde der Kranke bei einem beruehmten Chirurgen operiert. Nun stand alles im Sonnenlicht: Die Wanderniere mit einigen Konkrementen. Die Niere zeigte Hydronephrose, die aus Harnleiterstopfung durch einige Steine gekommen war.

Literatur.

五八一

1. Dessauer-Wiesner; Kompendium der Roentgenaufnahme und Roentgendurchleuchtung, Band II. 1915, S. 173.
2. Dr. G. Holzknecht; Roentgenologie, Zwei Teile, II. Teil, I. Heft: 1920, S. 141.
3. Georg Kuehnemann, Differentialdiagnestik der inneren Krankheiten II. Auflage, 1908, S. 144.
4. J. von Mering; Lehrbuch der inneren Medizin, 1907. S. 512.

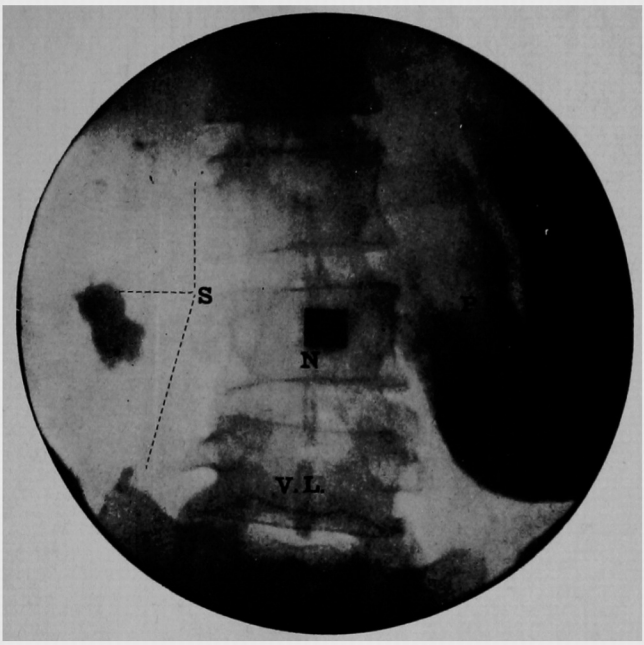

P ..... Pylorus.
S ..... Steine.
N ..... Nabel.
V. L. ..... V. Lendenwirbel.

In der Bauchlage wegen der Bauchpresse die Schatten der Nierensteine und des Magens sich etwas erheben.