異常血管領域ニ限局セル腎結核症ニ就キテ

岡山醫科大學西川外科教室（主任西川教授）
三　井　逸　平

序　　論

腎臓異常血管ハ吾々手術室ニ於テ屢々遭遇スル處ナルモ，未ダ尙ホ一般ニ留意サレザルガ如シ。

此ノ異常血管ニ就キテハ已ニ Brewer, Ekehorn, Froriep, Florence-Gleize-Rambol, Helm, Gray, Kater, Petrèn, Richard-Harvey, Seldowitsch, Schwalbe-Phitzner, Thomson, Young and Thompson 氏等其他諸家ノ報告アリ。各人ノ統計ハ 14% 乃至 28% 平均 20% 卽チ 1:5 ノ比例ヲナス。上極動脈ハ Rupert 氏ノ如キ 50 屍體中 17 腎ノ多キヲ擧グルモ，一般ニ 1.3% 乃至 6.9% 平均 4.1% 卽チ 1:25 ノ比例ナリト思惟スルヲ至當ナリトス。

翻ツテ腎結核症ノ原因論ヲ觀ルニ Steinthal, Pels-Leusden 氏等ノ唱フル血行性說，Wildbolz, Vineberg, Zöepffel 氏等ノ持スル上行性說竝ニ Tendeloo 氏ノ唱フル淋巴性說存在ス。サレド現今腎結核症ノ主トシテ血行性ニ據ルモノナリトハ諸家ノ齊シク認ムル處ナリ。

余ハ最近ニ上極動脈領域ニ限局セル腎結核症ノ 1 例ヲ經驗セシヲ以テ諸家ノ說ト比較較量シ聊カ參考ニ供セント欲ス。

實　驗　例

患者.　三〇繁〇　27 歲，男　醫師.

遺傳及ビ家族歷.　父系祖父母不明，母系祖父腦溢血，祖母不明ノ疾患ニテ斃ル. 父母健在. 同胞 10 人. 一姉肋膜炎ニテ斃レシ他ハ何レモ健，爾他近親ニ特種遺傳歷ナシ.

既往症.　生來健全ニシテ著患ヲ知ラザリシガ，22 歲ノ時比較的重症ナル脚氣症ヲ病ム. 爾來每年 1 回輕度ノ脚氣症ヲ起スト. 23 歲ノ時，兩側浸出性肋膜炎，肺尖加答兒ニ罹患シ，約 1 箇年ノ靜養ニヨリ治癒セルモ，輕度ノ心氣亢進ヲ殘スト云フ.

本症ノ起始.　大正 13 年 5 月中旬頃ヨリ何等特異ノ原因ナク左側腎臓部ニ輕度ノ不快感アリ，晝夜間ノ尿回數ニ變化無ク，只尿ノ混濁現出ス，且此ノ混濁ハ永續セシヲ以テ自ラ檢尿シ偶々尿中ヨリ結核菌ヲ證明シ，驚キテ吾ガ「クリニツク」ヲ訪フ.

現症.　體格營養良. 循環系，心尖ハ左第 5 肋間腔ニテ乳線ヨリ一指橫徑左側ニ偏ス. 肺動脈第 2 音亢進ス. 其他異常ナシ. 呼吸器系，咳嗽喀痰ナシ. 兩側肺尖部竝後胸部打診音短，兩側肺下葉ニ浸潤アリ. 兩側肺尖呼吸

音弱，呼氣延長ス．後胸部ニ乾性囉音ヲ聽ク．腹部ハ扁平ニシテ壓痛ナシ．肝臓脾臓ハ觸診シ得ズ．腎臓ハ兩側共ニ仰臥位，半坐位，側位ニ於テ觸レズ又壓痛ナシ．體溫 36°6C．脈搏 84．食慾通常．睡眠安靜．尿回數正常ナルモ混濁ス．便通1日1回．

尿檢査（第一表參照）

第一表

肉眼的所見		帶黃淡褐色混濁ス
反應		中性
比重		1016
蛋白檢査	煮沸試驗	陽性
	「スルフォザリチール」試驗	陽性
	ヘルレル氏試驗	陽性
糖檢査		陰性
結核菌		陽性
鏡檢的所見		赤血球並多數ノ膿球ヲ證スルモ圓柱ヲ認メズ

糞便 著變ナシ．

尿着色膀胱鏡檢査（第二表參照）

第二表

檢査種別 ＼ 側別	右	左
排泄起始	3′8″	6′
排泄間隔	2—3 回	1 回 宛
排泄力	强大	稍 强
色	普通濃厚度	多少稀薄
排泄型	圓錐型	略圓錐型

膀胱粘膜ハ一般ニ光澤ナク多少蒼白色ヲ帶ブ．膀胱三角部ハ充血ス．左頂角部ニ充血緣ヲ以テ圍繞サレシ1箇ノ小潰瘍アリ．右側輸尿管開口部．收縮良好透明尿ヲ出ス．左側輸尿管開口部．稍圓錐狀ニ隆起シ，周圍ハ多少充血ス．開口部ノ周緣ハ表皮剝脫シ收縮遲鈍ナリ．排泄尿中ニ灰白色ノ小塵ヲ混ズ．

即チ慢性左腎臓結核症初期ノ診斷ノモトニ6月11日ヨリ $\frac{1}{10}$ HED.1週間ノ間隔ヲ以テ「レントゲン」線深部治療ヲ開始シ一時退院ス．爾來約20回ノ深部治療ヲ受ク．

10月2日 輸尿管「カテーテル」挿入法ヲ行フ（第三表參照）

第三表

檢査種別 ＼ 側別	右	左
「カテーテル」番號	V	V
挿入ノ深サ	10 c.m.	5 c.m. ニテ强キ障碍アリ
尿外觀	透明	混濁

先ニ存セシ小潰瘍ハ多少增大シ左輸尿管開口部ノ周邊ニ2箇ノ小結節ヲ證ス.

10月16日 再入院.

心臟肺臟ハ從前ニ等シク無熱ニシテ咳嗽喀痰ナシ. 左腎臟部ノ不快感尿混濁ノ持續セルノ外著變ヲ認メズ.

尿檢査 (第四表參照)

第 四 表

肉眼的所見	淡黃色混濁
反應	弱酸性
比重	1010
蛋白檢査 煮沸試驗	陽性
蛋白檢査 「ズルフォザリチール」試驗	陽性
蛋白檢査 ヘルレル氏試驗	陽性
エスバッハ氏蛋白定量試驗	0.5‰
糖檢査	陰性
結核菌	陰性
鏡見的所見	赤血球多數ノ濃球ヲ證スルモ圓柱ヲ認メズ

10月23日 兩腎機能檢査ヲ開始ス.

1) 稀釋試驗

午前7時微溫湯1.5瓩飲用, 午後7時ニ至ル尿排泄狀況 (第五表參照)

第 五 表

性狀＼時間	8時	9時	10時	11時	12時	1時	2時	3時	4時	5時	6時	7時
尿量	160 c.c.	560 c.c.	520 c.c.	220 c.c	120 c.c.	72 c.c.	65 c.c.	50 c.c.	60 c.c.	60 c.c.	58 c.c.	30 c.c.
比重	1009	1002	1002	1002	1006	1009	1010	1011	1011	1011	1012	1018
尿色	淡黃	無色	無色	無色	淡黃	淡黃	淡黃	普通尿色多少混濁	普通尿色多少混濁	普通尿色多少混濁	普通尿色多少混濁	普通尿色多少混濁

10月25日

2) 乳糖試驗

午前10時10%乳糖液20 c.c. 靜脈內注射, 尿中乳糖排泄狀況 (第六表參照)

表 六 表

糖＼時間	10½時	11時	11½時	12時	½時	1時	1½時	2時	2½時	3時	3½時	4時
ニーランデル氏試驗	+++	+++	+++	+++	+++	++	++	++	+	±	−	−

10月26日

3) 尿中「ザアスターゼ」定量 (第七表參照)

第　七　表

試驗管番號	I	II	III	IV	V	VI	VII	VIII	IX	X
檢尿量	0.6 c.c.	0.5 c.c.	0.4 c.c.	0.3 c.c.	0.2 c.c.	0.1 c.c.	0.09 c.c.	0.08 c.c.	0.07 c.c.	0.06 c.c.
0.9% 食鹽水量	0.4 c.c.	0.5 c.c.	0.6 c.c.	0.7 c.c.	0.8 c.c.	0.9 c.c.	0.91 c.c.	0.92 c.c	0.93 c.c.	0,94 c.c.
1.0% 澱粉液量	5 c.c.	5 c.c.	5 c.c.	5 c.c.	5 c.c.	5 c.c.	5 c.c.	5 c.c.	5 c.c.	5 c.c.
成績	+	+	+	+	+	−	−	−	−	−

10月27日

4) 沃度加里試驗（第八表參照）

第　八　表

反應 ＼ 尿中排泄時間	10 時間	20 時間	30 時間	40 時間	50 時間
沃度試驗	+++	++	++	±	−

10月29日

5)「フェノール. スルフォン. フタレーン」試驗　臀筋內注射（第九表參照）

第　九　表

注射後尿中ニ出現スル迄ノ時間	7—8分
第1時間內ニ排泄セラルル量	44.6%
第2時間內ニ排泄セラルル量	18.2%
2時間合計	62.8%

11月4日　胸部「レントゲン」檢査. 兩側肺門淋巴腺影著明, 兩側肺下葉影濃厚.

11月10日　手術（執刀西川教授）

「ナルコポンスコポラミン」皮下注射腰髓麻醉ノモトニ, シモン氏（Simon）切開ヲ以テ左腎ヲ露出ス. 肉眼的ニ著變ナシ. 只腎上極部稍腫大ス. 脂肪莖ノ剝離容易ナルモ, 上極部ニ輕度ノ癒着ヲ證シ該部ノ腎門側剝離ニ際シ纖維様索條アリ. 注意シ觸ルルニ膊動ヲ證ス. 依リテ該索條ト腎門莖トヲ同時ニ腎莖鉗子ニテ鋏ミ, 腎門血管ヲ結紮シ, 更ニ鉗子ノ後側ニテ集合結紮ヲ施行ス. 輸尿管ハ處々ニ稍肥厚ヲ呈ス, 約1間ト思惟サル部ニテ結紮シ切斷ス. 腎莖ニミクリッツ氏「タンポン」ヲ施シ, 爾他ノ皮膚縫合ヲ以テ終ル. 術後直ニ患者ハ患側輸尿管ニ放散スル疼痛ヲ訴フ.

體溫38°C. 脈搏90

爾來8日間1日1回「ウロトロピン」靜脈內注射ヲ施行ス. 手術當日ヨリ自然ニ尿排泄アリ. 術後8日ニシテ「タンポン」除去拔糸ヲ施ス.

11月28日　膀胱鏡檢査

膀胱粘膜ハ一般ニ輕度ニ充血ス. 左輸尿管開口部ノ左側充血部ヨリ移行スル境界判然タラザル苔ヲ以テ覆ハレ

タル粗糙部ヲ認ム，治癒ノ傾向ヲ呈セルモノト思惟ス．尚ホ時々週期的ニ微量ノ膿ヲ出ス．

12月1日　左腎代償機能ヲ測定セント欲シ機能檢査ヲ始ム．

1）稀釋試驗　午前6時微溫湯1.5竒飲用尿排泄狀況（第十表參照）

第十表

性狀＼時間	6½時	7時	7½時	8時	8½時	9時	9½時	10時	12時	2時	4時	6時
尿量	85c.c.	180c.c	270c.c.	300c.c.	280c.c.	240c.c.	190c.c.	50c.c.	85c.c.	80c.c.	110c.c.	100c.c.
比重	1008	1002	1001	1001	1001	1001	1001	1004	1015	1018	1017	1020
尿色	淡黃	微淡黃	無色	無色	無色	無色	無色	淡黃	普通尿色	普通尿色	普通尿色	普通尿色

12月2日

2）濃縮試驗　終日乾燥食（第十一表參照）

第十一表

性狀＼時間	8時	10時	12時	2時	4時	6時	8時
尿量	90c.c.	100c.c.	70c.c.	70c.c.	80c.c.	100c.c.	140c.c.
比重	1018	1018	1023	1023	1021	1022	1020
尿色	普通尿色	普通尿色	稍濃厚	稍濃厚	稍濃厚	稍濃厚	稍濃厚

12月3日

3）沃度加里試驗（第十二表參照）

第十二表

反應＼時間	10時間	20時間	30時間	40時間	50時間
沃度試	+++	+++	++	±	−

12月5日

4）「フェノール．スルフォン．フタレイン」試驗　腎筋內注射（第十三表參照）

第十三表

注射後初メテ尿中ニ現出スル迄ノ時間	7—9分
第1時間內ニ排泄セラルル量	41.8%
第2時間內ニ排泄セラルル量	14.7%
2時間合計	56.5%

12月6日　創口經過良好ニシテ瘻孔ヲ殘スコトナク完全ニ治癒ス．

12月8日

尿檢査（第十四表參照）

第十四表

肉眼的所見	正常透明
反應	酸性
比重	1018
蛋白檢査	陰性
糖檢査	陰性
結核菌	陰性
鏡檢的所見	圓柱膿球ナシ

12月10日　退院

大正14年1月10日ヨリ從前ノ職務ニ從事シ何等障碍ヲ認メズ.

標本

左腎ハ正常大ニシテ上極部稍廣大ナリ. 截開ヲ加フルニ上極ニ於テノミ結核竈ヲ證シ且其レニ對スル腎盂ニモ結核ヲ證スルモ, 爾他ノ部ハ肉眼的ニ瀰散性混濁ヲ證スルノ他著變ヲ認メズ. 上極部ハ他部ト獨立シテ纖維性索條トシテ觸レシ上極動脈ヨリ供給サル其ノ關係ハ第一及ビ第二圖ニ示ス.

鏡檢的所見ハ主トシテ腎錐體基底部ニ結核性破潰アリ, 腎盞ニ破ル. 腎實質ニ結核竈ヲ認ムルモ腎皮質ハ只僅ニ1—2箇ノ病竈ヲ認ムルニ過ギズ.

第一圖

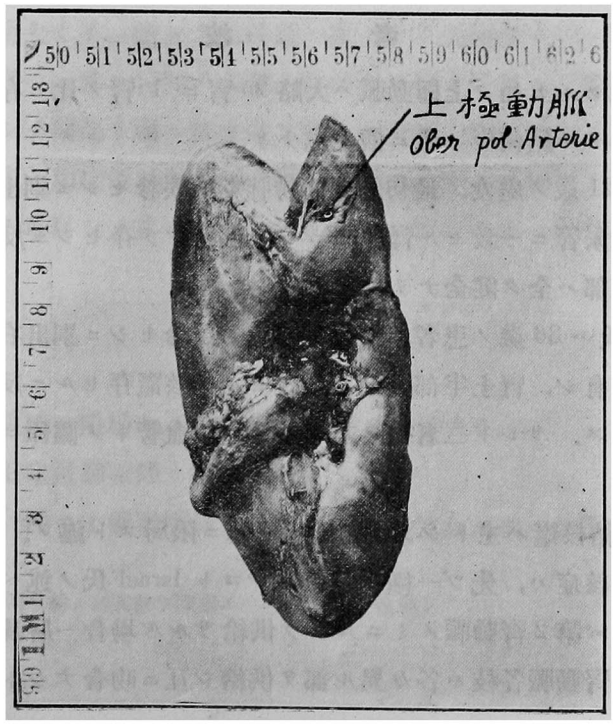

第　二　圖

考　　按

既ニ序論ニ舒説セルガ如ク上極動脈ハ大略25腎ニ1腎ノ比ニ存スルモノナレド此ノ血管領域ニ限局セル結核症ハ稀ニ觀ル處ナリ.

Heymann 氏ハ21歳ノ處女. 最初結核性膀胱炎ト誤診セシニ剔出左腎ハ2輸尿管ヲ有シ結核竈ハ上輸尿管ニ一致セル腎質部ニ3箇限局シテ存セシニ反シ下輸尿管竝ニ其レニ一致セル腎質部ハ全ク健全ナリシヲ報告ス.

Dobrotworsky 氏ハ36歳ノ患者. 最初膀胱炎ト誤診セシニ剔出右腎ハ異常(重複)腎ニシテ2輸尿管ヲ有シ, 腎上半部ニ獨立限局セル結核竈存セルニ反シ, 下半部ハ全ク健全ナリシト報告ス. サレド二者共ニ其ノ結核竈ト血管トノ關係ニ就キテハ何等記載ヲ見ズ.

Israel 氏ハ最初結核竈ハ主トシテ腎極殊ニ下極ニ限局スト述ブ. Zondeck 氏ハ血行性ニ蔓延セル腎結核症ハ, 先ヅ一極ニ限局スルコト Israel 氏ノ述ベシ如クニシテ其ノ極部ガ腎動脈例ヘバ第2腎動脈ノミニヨリテ供給サルル場合一層其ノ説明ヲ容易ナラシムト. 且同氏ハ腎動脈各枝ハ各々異ル部ヲ供給シ互ニ吻合ナシト述ブ.

Wegelin-Wildbolz 氏等ハ 3 例ノ早期腎結核症ニ於テ肉眼的ニ罹患乳頭ハ直接皮質内ニ入レル腎血管ノ蔓延域ト一致セシヲ述ブ.

最近ニ至リ Zondeck 氏ハベルチン氏柱ニ於ケル腎動脈枝ハ是レニ隣接セル腎圓錐ノ各半分ニ供給ヲナス. 若シ此ノ動脈枝ガ結核性血塞或ハ栓塞ニ依リ感染セリトセンカ, 此ノ結核性梗塞ノ境界ハ各腎圓錐ノ中央ヲ通過セザル可ラズ. 此ノ事實ハ已ニ剔出セル結核腎ニ就キテ確定セリト述ブ. Belt-Joelson 兩氏ハ人類竝犬ノ腎動脈内ニ「セルロイド」注入ヲ行ヒ, 腎動脈分布狀況ニ就キテ研究セルニ, 人間腎ニ於キテハ異常腎動脈竝正常腎動脈ハ其ノ供給域ノ區別判然ニシテ, 其ノ間微細ナル吻合ヲモ認メズ, 且正常動脈各枝間ニモ然リト述ブ.

傳染方法ニ間シテハ Pels-Leusden, Ekehorn, Zondeck 氏等ハ感染セル血塞或ハ栓塞ニ據ルト述べ, Orth, Meyer, Leedham-Green 氏等ハ對稱的療法ニ據リテ治癒セル腎結核症ノ 3 少女ニ就キテ化膿的破潰無キニ臨牀的ニ輸尿管「カテーテル」挿入法ニ據リテ結核菌ヲ證明セリト報告ス.

原發病竈ニ關シテハ Zondeck, Meinerz 氏等ハ腎乳頭部ナリトシ. Wegelin-Wildbolz 兩氏ハ腎乳頭ノ側方ニ於ケル表皮下ナリト. Barth, Waldschmidt 氏等ハ髓質部ニ Ekehorn 氏ハ腎盞壁 Israel 氏ハ髓質皮質ノ中間ナリト稱ス.

余ノ實驗例ハ上極動脈ハ腎皮質ニ入ルヤ直ニ前後 2 枝ニ分岐シ各々腎前後面ニ向フ後枝ハ前枝ニ比シ稍大ナリ. 而シテ結核竈ハ主トシテ上極部ノ 2—3 乳頭部竝ニ是レニ對セル腎盞部ニ存シ, 殊ニ腔洞ノ大部ハ腎後面ニ偏シ限局シ, 腎前面ノ犯サル部ハ甚ダ僅少ナリ. 而シテ爾他ノ部ニ結核竈ヲ見ザルハ此ノ上極動脈ト正常動脈間ニ吻合無キヲ證ス. 原發竈ハ病症進行セシ爲メ確定シ得ザリシモ, 病竈ノ主トシテ腎後面ニ偏シ且限局セルヨリ考察シテ其ノ後枝ニ起リシ結核性血塞或ハ栓塞ニ據ルヤ疑ヲ容レズ.

結　　論

1) 腎上極動脈領域ニ限局セル結核症ハ極メテ稀有ナリ.

2) 上極動脈ト正常腎動脈間ニ吻合ナシ.

3) 原發竈ハ血行性ニ上極動脈後枝ニ起リシ結核性血塞或ハ栓塞ニ據ルナルベシ.

擱筆スルニ臨ミ恩師西川教授ノ御高教ヲ深謝ス. (14. 8. 25. 脫稿)

文　　献

1) Brewer, Virchow's Jahresbericht, S. 25, Bd. 1, 1898. 2) Barth, Deutsche Medizinische Wochenschrift, S. 964, Nr. 21, 1911. 3) Belt-Joelson, Archives of sugery, P. 117, part1, 1925. 4) Casper, Ergebniss der Chirurgie und Orthpaedie, S. 276—283, Bd. XII, 1920. 5) Dobrotworsky, Zeitschrift fuer Urologie, S. 98, Bd. 7, 1913. 6) Ekehorn, Zeitschrift fuer Urologie, S. 321, Bd. 9, 1915. 7) Froriep, Anatomischer Anzeiger, S. 574, Bd. 10, 1895. 8) Florence, T., et L. Gleize-Rambol, Ref. in Zeitschrift fuer Urologische Chirurgie, S. 257, Heft 5/6 Bd. 14, 1924. 9) Gray, Anatomischer Anzeiger, S. 266, Bd. 29, 1906. 10) Hansen, Zentralblatt fuer Chirurgie, S. 889, Nr. 30, 1904. 11) Helm, Anatomischer Anzeiger, S. 97, Bd. 11, 1896. 12) Heymann, Zeitschrift fuer Urologie, S. 473, Bd. 6, 1912. 13) Israel, Zentralblatt fuer Chirurgie, S. 23, Nr. 1, 1898. 14) Kater, Journal of anatomy and physiology, P. 77, Vol. 36, 1902. 15) Leedham-Green, Zeitschrift fuer Urologie, S. 381, Bd. 3, 1909. 16) Meinertz, Muenchiner Medizinische Wochenschrift, S. 2112, 1907. 17) Meyer, Virchow's Archiv, S. 414, Bd. 141, 1895. 18) Pels-Leusden, Zentralblatt fuer Chirurgie, S. 107, Nr. 30, 1905. 19) Petrèn, Bruens Beitraege, S. 493, Bd. 125, 1922. 20) Richard, W. Harvey, The anatomical record, P. 333—339, Vol. 8, 1914. 21) Seldwitsch, Langenbeck's Archiv, S. 1071, Heft4, Bd. 89. 22) Salus, Zentralblatt fuer Chirurgie, S. 531, Nr. 17, 1904. 23) Steinthal, Virchow's Archiv, S. 81, Bd. 100, 1885. 24) Schwalbe, u. W. Phitzner, Anatomischer Anzeiger, S. 573, Bd. 16, 1891. 25) Tendeloo, Muenchiner Medizinische Wochenschrift, S. 1587, Nr. 35, 1904. 26) Thomson, Journal of anatomy and physiology, P. 89, Vol. 25, 1891. 27) Wildbolz, Neue deutsche Chirurgie, S. 34—55, Bd. VI, 1913. 28) Wildbolz, Folia urologica, S. 679, Nr. 6, Bd. 3, 1909. 29) Waldschmidt, Beriner klinische Wochenschrift, S. 1832, 1912. 30) Wegelin-Wildbolz, Zeitschrift fuer Urologische Chirurgie, S. 201, Heft 3—4, Bd. 2, 1914. 31) Young and Thompson, Journal of anatomy and physiology P. 1, Vol. 38, 1904. 32) Zondeck, Langenbeck's Archiv, S. 588, Bd. 59, 1899. 33) Zondeck, Zeitschrift fuer Urologie, S. 288, Heft 7, Bd. XIV, 1920. 34) Zoepffel, Zeitschrift fuer Urologie, S. 447, Heft 11, Bd. XIV, 1920. 35) Vineverg, Ref. in Zentralblatt fuer Chirurgie, S. 366, Nr. 13, 1905.

Kurze Inhaltsangabe.

Ueber einen Fall der lokalisierten chronischen Nierentuberkulose im Gebiete der abnormen Nierenarterie.

Von **Dr. Itsuhei Mii.**

Aus der chirurgischen Universitaetsklinik zu Okayama. (Vorstand: Prof. Y. Nishikawa.)

Eingegangen am 15. Sept 1925.

Die Pathogenese der chronischen Nierentuberkulose ist zwar gut erforscht, aber doch keineswegs als abgeschlossen anzusehen. Berichtet ueber einen Fall von der chro nischen Nierentuberkulose, bei der eine abnorme Nierenarterie vorhanden und gerade im deren Gebiete eine lokalisierte Tuberkulose erwiesen ist.

Es liess also erkennen, dass der Fall einen unwiderlegbaren Beweis eines haematogenen Ursprungs der chronischen Nierentuberkulose erbringt. Nach der genauen litheralischen Forschung der zwar nicht so selten, aber vielfach unbeachten abnormen Nierenarterien und der eigener Forschung ist der Meinung, dass zwischen der abnormen Arterie und der Hauptnierenarterie keine Anastomose vorhanden ist und durch genauere Forschungen solchaehnlicher Fall vielleicht nicht ein Zufall sein sollte. *(Autoreferat)*