穹窿ニ就キテ

岡山醫科大學解剖學教室（主任上坂教授）
山縣是之

穹窿ニ就キテハ既ニ數多ノ研究報告アリテ，其檢索スベキ餘地ナキカノ觀アレドモ之ヲ精細ニ吟味セバ箇々ノ見解ノ相違セル點モ亦尠シトセズ.

Arnold ハ馬蹄絆 (Cingulum) ノ口部ハ透明中隔，同中隔莖，嗅神經ノ內根ト關係アリ，又穹窿廻轉ヨリ起レル纖維ハ胼胝體ヲ穿通シ穹窿ニ加ハレリトナシ，更ニ氏ハ馬蹄絆ヲ Peripherischer Teil des Gewölbes ト名付ケリ.

Forel ハ長穹窿 (Fornix longus) ヲ「アンモンス」角ノ投影纖維ナリトシ，透明中隔ノ尾端部ニ至レバ尾方ニ屈曲シ松菓體莖ノ口端ニ近ク前連合ノ直後ノ中心灰白質內ニ入リ，次デ乳嘴體ニ至ルトシ.

Stieda ハ Maus ニ於テ所謂穹窿ノ Längsfasern ハ透明中隔部ノ半球ノ前下部ト半球ノ後部トヲ連結セル縱纖維內ニアリトセリ.

Gudden ニ據レバ乳嘴體ニ至ル穹窿柱ハ，同側及反對側ノ「アンモンス」角及同側ノ視丘帶狀層 (Stratum zonale thalami) ヨリ來リ乳嘴體ノ內外兩核間ヲ通過シ，其背側ニテ交叉スト.

Hugnenin ハ穹窿柱ハ穹窿廻轉ヨリ胼胝體ヲ穿通シ來ル纖維ヲ有シ，一部ハ前連合ヨリ口方ノ透明中隔ヲ通過シ前穿孔質ニ至ルモノトシ，哺乳動物ニテハ馬蹄絆ノ最口部ハ嗅葉ノ髓質ヨリ纖維ヲ受クト云ヘリ.

Meynert ニ據レバ穿通纖維ハ馬蹄絆ノ皮質ヨリ起リ，其內側ヨリ胼胝體膨隆ヲ穿通シ終ニ透明中隔ノ髓質トナリ，同中隔莖ニ集リ，尾狀核ノ頭部，前穿孔質等內ニ至ル，而シテランチス氏縱線ハ胼胝體上ニアル穹窿廻轉 (Zwinge) ノ最下層ニシテ「アンモンス」角ト嗅葉トヲ連結セル最長路ヲ形成シ，內側嗅廻轉 (innere Riechwindung) ノ灰白質ト連リ，尾方ハ網樣質，「アンモンス」角ノ核板ニ至ルト，猶ホ內側嗅廻轉ヨリ起レル縱走纖維束ハ透明中隔ノ內面ヲ被ヒ，胼胝體ノ膝部，胼胝體，同膨隆ヲ穿通シ弓廻轉內ニ入リ，又穹窿廻轉ノ尾部ヨリ穹窿ニ至ル纖維束ハ透明中隔ノ腹半部ニテ扇狀ニ擴ガル，而シテ穹窿及ビ視紐ハ互ニ關係ナシト.

Monakow ハ病理解剖學上ノ所見ヨリ穹窿後脚ノ交叉ノ存在ヲ認メ該後根ハ第三腦室ノ基底ヨリ起首スト，又鈎，「アンモンス」角，顳顬葉ノ病的變化ニ由リ乳嘴體及ビ其髓囊ニ變化ヲ見シト云ヘリ.

Honegger ニ據レバ穹窿ハ大部分ハ反對側ノ下角ノ外壁部ヨリ，小部分ハ同側ノ Psalterium ノ背板ヨリ起ルモ，後者ハ穹窿柱內ニ移行スル事ナク透明中隔及ビ其莖內ニ放散シ，且前穿孔質ヲ通リ視丘ニ向走シ其一部ハ視紐ニモ至ルトセリ，之ニ反シ前者ハ穹窿柱內ニ移行シ乳嘴體內核ニ放散シ髓囊ノ形成ニ關與シ殘餘ハ反對側ノモノト交叉シ Decussatio subthalamica posterior ノ最腹側ノ第四層ヲ形成スト，又 Psalterium 內ニ穹窿以外「アンモンス」角自身ヨリ起ル纖維アリトセリ.

Elliot Smith ニ據レバ Ornithorrynchus ニテハ穹窿ノ纖維ハ大部分ハ同側ノ海馬脚ヨリ，一小部ハ反對側ノ同部ヨリ背聯合ヲ通リテ來ルト，但シ同側ノ Praecommissurales Gebiet ヨリ來ルモノ殊ニ著シク多數ナ

リ. 而シテ穹窿柱ノ纖維ハ視紐ニモ移行ス, Erinaceus ニ於テハ穹窿ハ「アンモンス」角ノ細胞ヨリ起リ, ランチス氏縱線ヲ經テ胼胝體ヲ穿通シ又ハ之ヲ迂曲シ來レルヲ見ル而シテ灰白被層ニモ連ルト. 海馬背脚ノ遺殘物ナル無交叉性ノ縱纖維束ハ胼胝體ヲ穿通シテ長穹窿ニ加ハルト.

猶ホ同氏ハ穹窿纖維ノ中, 胼胝體及ビ同膨隆並ニ Psalterium ヲ穿通セル不交叉性ノ縱走纖維ヲ Fornix longus ト名付ケ, 胼胝體ノ口部ノミヲ下降セルモノヲ Fornix superior トナシ前者ト區別セリ, Fornix superior ニハ Flexura hippocampi ニ由來スル纖維ガ加入スト雖モ, 海馬廻轉ヨリ起ルトイフ Kölliker ノ說ニハ同意シ難シト云ヘリ.

Bechterew ニ據ルニ穹隆柱ハ「アンモンス」廻轉ヨリ起リ乳嘴體ニ達シ主トシテ其外核ニ終ル, 一側ノ前頭葉ノ除去後兩側殊ニ同側ノ穿通纖維及ビ透明中隔內ノ纖維ニ變性ヲ見ル, 又兩側ノ長穹窿及ビ同側ノ穹窿柱內ニモ僅ノ變性纖維ヲ認ムト, 其他海馬廻轉ノ一部ヲ單獨ニ破壞セシ後ニ透明中隔內ニ於テ長穹窿ノ變性セルヲ見タリト.

Flechsig ハ馬蝗絆ノ內ニテ極メテ早期ニ有髓ニナル部分ハ嗅領及ビ「アンモンス」角ニ至レルモノニシテ長穹窿ノ經過ニ一致スト云ヘリ.

Kölliker ハ穹窿廻轉ノ最深縱向纖維及ビ「アンモンス」角下層 (Subiculum cornu Ammonis) ノ一部及ビ Alveus ヲ長穹窿ノ起首ナリトシ大部分ハ交叉セズニ穹窿柱內ニ移行スルモノトセリ, 而シテ穹窿ト視紐トハ互ニ關係アルモノナラン, 又人間ニテハ長穹窿ハ Stria medullaris Lancisii ヨリ來ルモノニシテ殊ニ左右ノ Stria medullaris 間ノ白板ヨリ起ルモノナリト云ヘリ.

Löwenthal ハ嗅葉ヲ前頭葉ノ先端ニテ切斷セル後, 內嗅線, 「アンモンス」角ノ表在及ビ深在ノ髓質ニ變性ヲ見シモ海馬廻轉ニハ之ヲ見ズト.

Redlich ニ據レバ長穹窿內ニ入ル纖維ハランチス氏線及馬蝗絆ヨリ來ル, 後者ハ一部ハ梨子狀廻轉 (Gyrus limbicus) ヨリ直接ニ發生シ一部ハ邊緣廻轉 (Marginalwindung) ヨリ來ル, 之等ノ纖維ハ透明中隔ニ達シ大腦ノ內基底部ニ終ル, 然レドモ人間ニ於テハ穿通纖維ハランチス氏線ヨリ起ルノミナリト.

De Sanctis ハ小眼球ノ一例ニ於テ穹窿柱ハ殊ニ乳嘴體內核ノ口部ト關係アル事ヲ認メタリ.

Bischoff ハ病理解剖學上ノ所見ニ基ヅキ穹窿柱ハ長穹窿ノ纖維ヨリ形成サレ同側ノ「アンモンス」角ヨリ起ルトセリ, 而シテ透明中隔內ニ至ル纖維ハ長穹窿カラノ纖維ガ主ニシテ乳嘴體ニ達スルモノハ同側ノ剪綵 (Fimbria) ノ一部ノミナリトセリ, 猶ホ Marchi-Methode ニテ穹窿柱ハ尾方ニ於テ交叉スベキ纖維ヲ有セズ却テ穹窿ヲ上昇シ, 「アンモンス」角ニ至ル少數ノ纖維ヲ有スルヲ見タリ.

Edinger; Wallenberg ハ剪綵ヲ切斷シタル後透明中隔ニ至ル變性纖維ヲ見タリ, 又大腦ヲ除去セル犬ニテハ穹窿柱ハ殆ド全部乳嘴體內核ノ外側部及ビ背側部ニ終リ, 極メテ一小部分ノミ穹窿交叉ニ移行セルヲ認メ皮質乳嘴路ハ「アンモンス」角及ビ梨子狀廻轉ノ其他ノ部分ヨリ起ルトセリ.

猶ホ家兎ニ於テ一側ノ「アンモンス」角ヨリ Psalterium 內ヲ通リテ反對側ノ穹窿柱ニ至ル纖維ヲ認メズ. 穹窿柱內ニテ其內側部ニ存スル粗大ノ纖維ハ長穹窿ニ屬シ外側部ノ微細ナル纖維ハ「アンモンス」角ニ由來ス, 而シテ之等ノ纖維ハ口部ニテハ大腦ノ基底部ニ達セリ. 之ニ反シ穹窿ヨリ視紐ニ至ル纖維ハ證明シ得ズト云ヘリ.

更ニ Wallenberg ハ家兎, 白鼠等ニ於テ Marchi-Methode ニテ檢シタルニ, 穹窿柱ハ乳嘴體內核ノ外側部ニ

終リ他ノ纖維ハ其腹內側ニ終レルヲ見タリ．而シテ其終末ニ就キテハ中腦ニテ其口部ノ心灰白質ニ至ルモノ或ハ深在天蓋核及ビ腦橋ノ背內側ノ灰白質ニマデ追及シ得タルモノヲ報告シ，且穹窿柱內ニテ乳嘴體ニ至ルマデニ異狀經過ヲトレルモノアルヲ附記セリ．其他氏ハ穹窿柱ノ外側部ヲ破壞セシニ「アンモンス」角ニ到ル纖維ヲ明カニ見ル能ハザリキ．

Edinger ハ穹窿ハ皮質乳嘴路及ビ皮質輻路ヨリ成リ後者ハ穹窿柱自身ニハ關係ナシト云ヘリ．

Ganser ハ穹窿ヲ經過ニ由リ seitliches ungekreuztes Bündel, oberes gekreuztes Bündel, unteres gekreuztes Bündel ニ分チ，穹窿柱ハ總テ穹窿交叉ニ移行シ天蓋部 (Haube) ニ至ルト，而シテ「アンモンス」角ヨリ視紐ニ至ル纖維モ亦存在シ Psalterium ニ於テモ亦背腹ノ二層ニ分チ得ト云ヘリ．

Dotto, Pusateri ハ Psalterium ヲ切斷セシニ Alveus 及ビ剪深ニ變性纖維ヲ見タリト．

Beevor. E. Charles ハ穹窿ヲ體及ビ脚ニ分チ其穹窿內ニ內側ノ「アンモンス」角ヲ結付クルトコロノ Züge ノ存在ヲ認メタリ．

Dejérine ハ「アンモンス」角皮質ノ後梨子狀廻轉ニ限局性ノ軟化竈ノ存スル例ニ於テ，穹窿柱ノ內側ノ纖維ガ同側ノ乳嘴體外核マデ變化シ，又同側ノ視紐ノ一部ガ變性セルヲ認メ，穹窿ノ前柱ハ乳嘴體髓囊ノ形成ニ關與セリト云ヘリ．而シテ穿通纖維ハランチス氏縱線，灰白小束ヨリ來リ 2—3 ノモノハ馬蹄絆ヨリモ來ルトシ，之等ノ纖維ハ穹窿ノ他ノ纖維ト共ニ透明中隔內ニ入リ穹窿或ハ「アンモンス」角ノ嗅纖維束ヲ形成スト云ヘリ，猶ホ同氏ハ makrosmatische Tiere ニ方テハ之等ノ纖維ノ起首部ヲ「アンモンス」角部及ビ夫レ以外ノ部ノ二ツニ大別セリ．而シテ人間ニ於テハ「アンモンス」角ハ固有ノ穹窿ニ總テノ纖維ヲ送レリトセリ．

Gehuchten ハ Zuckerkandl ノ所謂「アンモンス」角ノ嗅纖維束ヲ長穹窿內ニ算入シ長穹窿ノ Psalterium ヲ穿通セザルモノヲ上穹窿ト稱セリ．

Lotheisen ハ髓鞘染色法ニ基キ，視紐ハ一側或ハ兩側ノ穹窿及ビ「アンモンス」角ト關係アル事ヲ記載セリ．

Schuskowski ハ馬蹄絆ヨリ胼胝體ヲ穿通スル纖維ヲ長穹窿，穹窿柱ニマデ追及シ得タリ，猶ホ同氏ハ前頭葉除去後 Marchi 氏法ニテ馬蹄絆內ヲ尾方ニ走行セル變性纖維ヲ認メシガ其數ハ尾方ニナルホド減少スルヲ見テ之ハ前頭葉ヨリ起レルモノナリト云ヘリ．

Mingazzini ハ鈎及ビ「アンモンス」角ノ成形不全症ニ於テ穹窿柱ノ纖維及ビ乳嘴體ノ左側ガ著シク退化シ，穹窿纖維ノ一部分ハ視丘下交叉內ニテ交叉シ乳嘴體ノ反對側ノ髓囊ノ腹內側ニ終レルヲ見タリ．其他穹窿ノ損傷セルモノニ於テモ乳嘴體ガ萎縮シ，穹窿後柱ノ中斷及ビ海馬廻轉ノ皮質損傷ノ二例ニ於テモ亦乳嘴體ノ萎縮セルヲ見タリト．

Probst ハ鈎ノ外部及ビ「アンモンス」角ノ下尾部ヲ損傷セシ後，變性纖維ノ多數ハ視神經交叉前ノ基底部ノ神經節細胞內ニ，一部ハ乳嘴體マデ達セルヲ見，猶ホ胼胝體下ノ穹窿切斷後ニ於テモ同樣ノ成績ヲ得タリ．馬蹄絆ヲ切斷セシ例ニ於テハ變性纖維ハ嗅葉ニマデ達シ．嗅葉ノ後部ヲ破壞セシ猫ニ於テハ外傷部ヨリ穹窿ヲ經テ「アンモンス」角ニ直接ニ進行セル變性纖維ハ僅少ニシテ却テ斜穹窿 (Fornix obliquus) ニ比較的多クノ變性纖維アルヲ見タリ．乳嘴體破壞後ニモ僅ノ變性纖維ガ「アンモンス」角ニ向ヒ穹窿柱內ヲ上昇セルヲ認メタリ．

Cajal ニ據レバ「アンモンス」角ヨリハ剪深ガ起ルノミニシテ長穹窿ハ「アンモンス」角ニ關係ナク，穹窿廻轉，灰白被層ヨリ起ル纖維ノ放散ナリ，又視紐ハ穹窿ノ纖維有セズ，猶馬蝗絆ノ口端ハ嗅領(Regio olfactoria)內ニ入ラズ放線狀體內ニ入ルト．

Rütishauser ハ猿ノ前頭葉除去後基底部ヨリ起レル變性纖維ハ透明中隔ノ髓質ノ全體ニ放散シ，次デ尾方ニ進ミ穹窿ト胼胝體トノ間ニ至ルヲ見氏ハ之ヲ長穹窿ノ二次的變性ナリトセリ．

Zuckerkandl ハ透明中隔ノ纖維ノ大部分ハ長穹窿ヨリ來リ，又長穹窿ハ穹窿廻轉及ビ「アンモンス」角ヨリ來ルトナシ，前者ヨリ發生スルモノハ胼胝體ヲ，後者ヨリ來ルモノハ Psalterium dorsale ヲ穿通セルガ故ニ之ヲ穿通纖維ト命名セリ，而シテ馬蝗絆ヨリ來レル穿通纖維ノ主成分ハ穹窿柱ニ至リ殘部ハ嗅葉殊ニ嗅隆起或ハ嗅脚ニ至ル，猶ホ 1—2 ノモノハ胼胝體下ヲ鼻方ニ進ミ，固有ノ嗅纖維束內ニ入ルト云ヘリ．而シテ下穹窿內ヲ走行セル嗅纖維束ハ恐ラク長穹窿ノ一部ナラントシ，猶ホ嗅纖維束ノ中デ微弱ノ求心性纖維路トシテ固有嗅纖維束ノ存在ヲ示シ馬蝗絆及ビ長穹窿ヨリ纖維ヲ得テヲルト記載セリ．

Sherrington ハ穹窿ガ同側ノ「アンモンス」角ヨリ變性セルヲ見タリ．

Winkler 及ビ Timmer ハ乳嘴體萎縮ノ 1 例ニ於テ Sanctis ト同樣ノ見解ニ到達セリ．

Haller ハ Maus ニ於テ長穹窿ハ「アンモンス」廻轉，「アンモンス」角下層等ヨリ起リ無對ノ乳嘴體ノ同側ノ外側部ニ至レルヲ見タリ，猶ホ透明中隔內ノ口部ニ存スル Funic. olfact. superficialis ハ直接穹窿ノ前頭部ニ放散セル纖維內ニ移行シ其內側部ヲ形成セリ，該束ノ一部ハ透明中隔內ニ終レルガ二ツノ內，外ノ纖維束ハ胼胝體ニ達ス．

內束ハ胼胝體ヲ穿通シ皮質ノ細胞層ニ至ル．Tract. areo-septali ハ Area olfactoria ヨリ起リ透明中隔ヲ通リ胼胝體莖ニ達ス，而シテ一部ハ「アンモンス」廻轉ニ，一部ハ長穹窿ト共ニ胼胝體ノ最尾部ニ達スト．

Vogt ハ Maus ニ於テ馬蝗絆及ビランチス氏線ヨリ起リ長穹窿ニ至ル纖維路ヲ記載シ，長穹窿ノ腹側ノ纖維ハ穹窿前脚ノ形成ニ預リ，外側ノモノハ「アンモンス」角ノ嗅纖維束ノ成分トナリ透明中隔ヲ穿通スト．

Völch, Max ハ嗅結節ヨリ起レル纖維ノ一部ハ透明中隔內ニ終ルト記載セリ．

Schipow ハ一側ノ「アンモンス」角ヲ破壞セシニ第 1 例ニテハ反對側ノ Alveus, Subiculum cornu Ammonis 及ビ Corp. fornic. tricuspid. 內ニモ變性纖維ヲ見，更ニ變性纖維ハ透明中隔ノ尾部ニ達シ前連合殊ニ其上層ニ進入セリ，其他少數ノモノハ術側ノ穹窿脚ニ達シ視丘內ニ消失スト，第 2 例ニ於テ變性纖維ハ乳嘴體ニ至リ其一部ハ Vicq d'Adyr 氏束內ニ入ル，而シテ術側ノ乳嘴體部ノ變化ハ著明ニシテ變性纖維ハ乳嘴體莖ニ沿ヒ黑質及ビ脚間神經核內ニ進入スト，之ニ反シ長穹窿ニ於ケル變性ハ僅ニ透明中隔莖マデ追跡シ得ルノミナリキ，然レドモ他ノ 1 例ニテハ嗅野ノ Ganser 氏核，嗅球マデ變性纖維ヲ追跡シ得タリト，其他視紐內ニ入リ Meynert 氏束ニ至ル變性纖維アリト．

穹窿廻轉破壞後ニ於テ反對側ノ穹窿廻轉 Psalterium，兩側ノ「アンモンス」角，嗅路嗅球ニ至レリ，其他長穹窿及ビ Corp. fornic. tricuspid. 內ニモ變性纖維ガ混在セルヲ見ル，穹窿脚，Vicq d'Adyr 氏束，前連合，視紐，Meynert 氏束及ビ嗅野ニ於ケル狀態ハ略ボ「アンモンス」角破壞後ノ所見ト類似セリト．

島薗氏ニ據レバ長穹窿ノ一小部分ハ穹窿柱內ニ至ルモノニシテ，其一部ハ前連合ノ前ヲ，他ノ一部ハ其後ヲ下降シ穹窿柱內ニ入ル，而シテ從來長穹窿ト稱ヘラレシ大部分ノ纖維ハ主ニ胼胝體ヲ穿通セルモノニシテ胼胝體ノ腹側ヲ少シク經過セル後穹窿廻轉ニ至ルト．

Kastanajan ハ家兎ニ於テ嗅線ノ第三神經突起トシテ胼胝體莖及ビ嗅海馬束ノ二ツヲ記載シ共ニ嗅腦ヨリ起リ，前者ハ胼胝體下廻轉ヲ通リ胼胝體ノ口端ヲ廻ハリ內縱線 (Stria longitudinalis medialis), 馬蝗絆, 灰白被層 (Induseum grieseum) 內ニ, 後者ハ透明中隔內ヲ通過シ長穹窿內ニ入リ胼胝體ヨリ腹側ニアル海馬全體ニ擴ガレリトセリ.

Kuhlenbeck ハ有尾類ノ大腦, 韁連合ニ於テ皮質韁路及ビ嗅韁路ガ交叉スト看做セリ.

Hilpart Paul ハ長穹窿ハ胼胝體根部ヨリ海馬廻轉ノ Markleiste 內ニ移行シ Alveus cornu Ammonis, 鈎, 鋸齒狀廻轉ニ分岐終止セル纖維ニシテ前穿孔質ヨリ起ルト云ヘリ.

Beccari Nello ハ Fasc. paraolfacto-hippocamposeptales ヲ前, 內, 後三枝ニ分チ, 其徑路ヲ詳細ニ記シ猶ホ Fasc. paraolfacto-hippocampales septales, Fibrae paraolfactorine septales ニ就キテ記載セリ.

Kappers ハ外嗅海馬束ニ就キテ動物發生學的ニ檢索シ同纖維ハ Cingulum Anomale, Subiculum, Alveus ニ達シ, 猶ホ一部ハ灰白被層內ニ存シランチス氏線ノ形成ニ關與セリト云ヘリ.

Zuckerkandl ニ據レバ Malacrane ハ穹窿前脚ガ嗅葉ト連絡セルハ事實ナラントシ, Reil ハ透明中隔ニモ穹窿ハ薄イ纖維束ヲ與ヘテヲルト云ヒ, Leuret, Gratiolet ハ前連合ヲ圍繞セル穹窿前脚ヲ記載シ, Krause ハ透明中隔ノ脚ヲ側穿孔質マデ追跡シ, Schwalbe, Mendel モ亦穹窿前脚ハ透明中隔及ビ前穿孔質ニ移行セリト云ヘリ. Ponjatowski ハ嗅球及ビ同脚切斷後ニ內嗅線ノ求心性纖維ヲ見ザリシト.

自家實驗

實驗動物　比較的若キ 1500—2000 瓦ノ家兎ヲ使用セリ.

標本製作等ニ關シテハ, 總テ拙著「乳嚢體ノ連結路ニ就キテ」ノ第1編ニ記載セル所ニ準據セリ, 卽チ Marchi-Methode ニテハ術後 21 日目ニ生體固定シ法ノ如ク處置シ 40—60 M ノ連續切片トセリ.

實驗第1 『アンモンス』角破壞後ノ Marchi-Färbung.

例 I. 家兎ヲ臺上ニ腹臥ノ位置ニ固定シ兩眼間部ト兩耳翼間部トノ間ニテ頭毛ヲ剪除シ, 沃度丁幾塗布, 正中線ニテ矢狀縫合ヨリ少シク左側ニ偏シテ皮膚ヲ 3—4 c.m. 切開シ, 骨膜剝離, 次デ約 1 c.m. ノ口徑ノ圓鋸ニテ左側ノ冠狀縫合ヨリ約 1 c.m. 尾方ニテ頭蓋骨ヲ切除シ周圍ノ骨ヲ除去シ, 硬腦膜切開後穹窿廻轉ヲ損傷セザル樣ニ外矢狀裂 (Fissura sagittalis lateralis) ノ外側ニテ顱頂野 (Area Parietalis) ノ最外側部, 上, 中, 下顳顬野 (Area temporalis superior, media, inferior) 等「アンモンス」角ニ由リ膨隆ヲ示セル部分ノ皮質ヲ少シク破壞シ, 其直下ニ位セル胼胝體ヲ切開シ「アンモンス」角ヲ露出ス, 之ヲ視丘, 膝狀體等ヲ損傷セザル樣ニ夫レ等ニ觸接セル部分ヲ少シク殘シテ銳匙ニテ搔爬セリ.

肉眼的所見.　上記ノ損傷部位及ビ其周圍ナル後正中野 (Area postcentalis) ノ一小部, 後頭野 (Area occipitalis), 外嗅野 (Area ectorrhinalis) 等ノ一部損傷セルヲ見ル.

顯微鏡的所見.　損傷部顱頂野ノ外側部, 上, 中, 下顳顬野, 後頭野及ビ其直下ノ胼胝體損傷セラレ「アンモンス」角ハ最口內側部ヲ除キ約背半部ハ破壞セラレ鋸齒狀廻轉ハ尾部ニ於テ微ニ其背面ナル顆粒層ヲ損傷セルノミニシテ穹窿廻轉, 視丘, 外膝狀體等ハ健全ナリ (Fig. I).

變性纖維所見. 主トシテ穹窿ニ關聯セルモノニ就キテ記載ス.

術側ノ背側ノ Alveus ヨリ起レル變性纖維ハ反對側ノ背側ノ Alveus ニ移行セリ. 尾部ニ於テハ穹窿廻轉ニ變性顆粒ヲ見ル, 殊ニ胼胝體ノスグ背部ニ於ケルモノ程著明ニシテ, 尾方ニ進ムニ從ヒ益々顯著トナレリ但シ損傷部ヨリ口方ニ於テハ之ヲ認メズ.

術側ノランチス氏線ニハ極僅數ノ變性顆粒ヲ見ル. 破壞セラレシ「アンモンス」角ノ腹側部ヨリ變性纖維ガ Psalterium ニ移行シ一部ハ反對側ノ腹側ノ Alveus ニ移行セルガ, 其他ノ部分ハ同側ノ斜穹窿內ニ移行セリ, 反對側ノ同束內ニハ變性纖維ヲ見ズ, 變性纖維ハ透明中隔ノ尾部ニ於テ二ツノ部分ニ分レ, 大部分ハ穹窿柱ニ移行シ, 一部分ハ透明中隔ノ內側ノ灰白質內ニ放散セリ, 而シテ透明中隔ノ脚ニハ變性纖維極メテ微ニ認メ得ルノミ.

術側ノ穹窿柱內ノ變性纖維中非常ニ微細ナルモノハ同側ノ視丘ノ最口端部ニテ少シク視紐內ヲ尾方ニ向走シ, 視丘前核現ルルヤ同核ノ腹側部卽チ內髓板內ニ入リ, 次デ視丘帶狀層ニ漸次ニ移行セリ.

視紐ニハ人工的沈渣アリテ穹窿柱ヨリ該部ニ進入スル變性纖維ヲ明白ニ決定シ得ズ, 穹窿柱內ニ於ケル變性纖維ハ特別ノ位置ヲ有セズ, 但シ Psalterium ヨリ分離スル際ニハ其腹側部ヲ占ムルノミ, 其他ノ部位ニテハ穹窿柱內ニ瀰漫性ニ存在セリ.

ヴックダヂール氏束ハ兩側共ニ健全, 穹窿柱ハ乳嘴體ニ達スルヤ, 其口部ニ於テハ纖維ヲ分岐セズ, 同體ノ口尾兩端間中央部ニ於テ極メテ僅ニ同側ノ外核內ニ纖維ヲ送リ中央部ト尾端部トノ間ニテハ術側ノ變性纖維ノ一部ハ乳嘴體ノ背側ヲ越エテ反對側ノ乳嘴體莖ニ向走シ, 猶ホ尾方ニ於テハ變性纖維ハ術側ノ穹窿柱ニ內接セル內核ノ外側部ニ終止シ且外核內ニモ少數進入スルヲ見ル, 其他變性纖維ノ一部ハ髓囊ノ背半部ニ移行シ, 爾餘ノ少數ハ穹窿交叉ニ入リテ僅ニ走行セル後消失セリ.

穹窿柱ヨリ乳嘴體莖內ニ入ル變性纖維ハ兩側共(反對側ハ殊ニ微弱)ニ中腦ノ內蹄係下マデ追跡シ得レドモ其末端ハ決定シ得ズ.

例 II. 手術式, 肉眼的所見ハ略ボ例 I ニ同ジ.

顯微鏡的所見. 損傷部 顱頂野, 上, 中, 下顳顬野ノ一部ヲ損傷セリ, 其下ニ位セル胼胝體モ破壞セラレ,「アンモンス」角ハ外矢狀裂ト嗅溝 (Sulcus rhinalis) 間ニテ上記ノ皮質下ニ存スル部ガ損傷シ鋸齒狀廻轉ノ顆粒層ノ背部モ犯サルルヲ見ル.

變性纖維所見. 例 I ト大體ニ於テ類似シ唯異ナル點ハ透明中隔莖內ニ變性纖維ヲ認メ難キト, 穹窿柱變性纖維ノ終末狀態トナリ. 卽チ乳嘴體ノ約中央部ヨリ尾部ニ於テ外核ニ穹窿柱ニ屬スル微細ナル少數ノ變性纖維ヲ認ム, 乳嘴體尾部ニテ乳嘴體ノ背側ヲ越エ反對側ノ乳嘴體莖ニ向ヘル極メテ少數ノ變性纖維ヲ見ルノミニシテ, 穹窿交叉ニ至ル變性纖維ヲ見ズ, 而シテ殘餘ノ變性纖維ハ主トシテ乳嘴體尾部ノ內核ノ外側部ニテ分岐終止セリ.

乳嘴體莖內ノ變性纖維ハ動眼神經根發現部ヨリ尾方ニテハ著シク微弱トナリ追跡シ難シ.

例 III. 手術式ハ例 I ニ準ジ左側ノ顱頂野, 上, 中, 下顳顬野ヲ最小限度ニ破壞シ次デ胼胝體下ノ「アンモンス」角ヲ露出シ之ヲ搔爬セルガ, 猶ホ皮髓質損傷部ノ口端ニ於テ口內方ニ向ヒ「アンモンス」角ニ沿ヒ直上ノ胼胝體, 穹窿廻轉等ヲ損傷セザル樣ニ銳利ナル小刀ノ先端ヲ刺入シ同角ノ口端部ヲ破壞セリ.

顯微鏡的所見. 損傷部 左側ノ後正中野ノ外側部, 上, 中, 下顳顬野ノ一部, Psalterium ノ左側部, 同

左側ノ「アンモンス」角ノ背半部破壞セラル，但シ「アンモンス」角ロ端破壞部ノ直下ニ存スル胼胝體ハ外矢狀裂ノ內側ニテハ少シモ損傷セラレズ，穹窿廻轉，馬蝗絆モ全ク健全ナリ．

變性纖維所見．　ランチス氏線ハ兩側共ニ變性纖維ヲ見ル．

左側ノ背側ノ Alveus ヨリ反對側ノ背側ノ Alveus ニ變性纖維ノ至レルヲ見ル，術側ノ「アンモンス」角ヨリ Psalterium 內ニ著シキ變性纖維ガ進入セルヲ見ル，而シテ其一部ハ右側ノ腹側 Alveus ニ移行シ猶ホ一部ハ同側ノ斜穹窿ニ入リ，次デ透明中隔ノ尾部ニ達シ大部ハ內側ノ灰白質內ニ放散終止シ殘餘ノ少數ハ透明中隔莖內ニ移行スルモ其終末ハ定メ難シ，其他ノ變性纖維ハ穹窿柱ニ進入セリ，其一部ナル微弱ノモノハ前連合ノ背尾側ニテ視紐內ヲ尾方ニ少シク走行セル後，背外尾方ニ進ミ視丘前核ノ腹側ニ至リ，漸次視丘帶狀層ニ移行セリ，但シ視紐ニハ人工的沈渣モアリテ同紐後部內ノ變性纖維ノ有無ヲ決定シ難ケレドモ穹窿柱ヨリ茲ニ來レリト思ハルル纖維ハ認メ難シ．

穹窿柱ハ凸側ヲ口方ニ向ケツツ腹尾方ニ走行シ乳嘴體ニ至レルガ其間間腦ノ漏斗部ヘノ分枝ヲ見ズ．

乳嘴體口尾兩端間ノ約中央部ニ於テハ穹窿柱ヨリ少數ノ變性纖維ガ內核ノ外側部及ビ外核內ニ入ルヲ見ル，變性纖維ノ他ノ一部ハ同側ノ乳嘴體莖內ニ入リ殘餘ノモノハ乳嘴體尾部ニテ髓囊ノ背側部及ビ腹側部ニ移行セリ，內核ノ外側部ニ於ケル變性纖維ハ尾方ニ於テハ口方ノモノヨリモ著明ナリ，乳嘴體ノ背側ヲ越エテ反對側ノ乳嘴體莖ニ入ル　少數ノ變性纖維ハ內蹄係下マデ追跡スルヲ得．穹窿交叉內ニハ術側ノ穹窿柱ヨリ只少數ノ變性纖維ガ入レルヲ見ル．

例 IV.　手術式等例 I ニ準ズ．肉眼的所見ハ例 I ニ類似ス．

顯微鏡的所見．　損傷領域　其口端部ハ透明中隔ノ口尾兩端間ノ中央部ノ斷面ニアリテ，左側ノ前正中野ノ最外側及ビ後正中野一小部，其直下ノ胼胝體，Centrum ovale ノ一部破壞セラル，尾方ニ進ムニ從ヒ，損傷部ハ漸次左右ニ增大シ內界ハ左側ノ「アンモンス」角ノ口端部ノ最內側ニ達シ長穹窿ノ外側部，左側ノ剪綵ヲ損傷シ，外側ニテハ後正中野ヲ犯シ，其腹側ニアル尾狀核及ビ視丘ノ背部及ビ視紐破損セリ，更ニ尾方ニテハ左側ノ視丘外核及ビ外膝狀體ノ背側ノ一部，鋸齒狀廻轉モ破壞セラル，勿論「アンモンス」角ノ背半部，上，中，下顳顬野ノ一部モ破損セリ．

前四疊體ハ兩側共ニ健全．

左側ノ Alveus ヨリ反對側ノ Alvlus ニ變性纖維ノ至レル事等ハ前實驗ニ同ジ．

ランチス氏線ハ兩側共ニ微ニ變性セリ，左側ノ長穹窿ハ一部分變性シ，透明中隔ニテハ左側ノ灰白質內ニ放散スト雖モ一部分ハ同側ノ透明中隔莖內ニ入リ，前穿孔質ニ達ス，之等ノ狀ハ上記他ノ 3 例ニ比シ著明ナリ．

左側ノ穹窿柱ハ可ナリ强ク變性シ又同側ノ視丘前核ノ帶狀層ニ至ル微細ナル變性纖維モ亦著明ニ見ルヲ得ルモ，本例ニ於テハ左側ノ視丘及ビ視紐ノ一部ヲ破壞セルガ故ニ其穹窿柱ヨリ來ルヤ否ヤハ斷定シ得ズ，左側ノ穹窿廻轉ニ變性纖維ヲ見ル，而シテ著明ナル變性纖維ヲ含有セル左側ノ穹窿柱ハ Psalterium ノ腹緣ヨリ遊離セントセル部位ニテハ主トシテ其腹半部ヲ變性纖維ニ由リテ占居セラルレドモ，尾腹方ニ走行中ノ穹窿柱內ニ廣ク瀰漫スルニ至ル而シテ此穹窿柱ノ變性纖維ハ漏斗部ニ於テハ分枝セズ，乳嘴體口部ニ至リテ稍々分散セル狀ヲ呈シ一部ハ內核ノ外側部ニ分佈スルモノノ如シ，同體ノ口尾兩端間ノ中央部ニ於テハ左側ノ內核ノ穹窿柱ニ內接セル部分ニ僅ニ分散セリ，乳嘴體尾部ニ於テモ亦內核ノ外側部ニ僅少ノ變性顆

粒ヲ見ル，而シテ變性纖維ノ一部ハ背方ノ髓囊ニ移行シ又脊髓交叉内ニモ可ナリ著明ノ變性ヲ認ムルモ，其連續ハ Decussatio Foreli ノ高サニテ終止セリ，變性纖維ノ少數ハ同側ノ乳嘴體莖内ニ進入セリ，猶ホ乳嘴體ノ背部ヲ越エテ反對側ノ乳嘴體莖内ニ入ル變性顆粒ヲ認メ得，之ハ内蹄係下ニ達スルヤ追跡シ得ザルニ至ル.

實驗第2 馬蝗絆切斷後ノ Marchi-Färbung.

手術式ハ實驗第1例Iニ記載セルト略ボ等シクシテ損傷部ヲ異ニスルノミ，卽チ左側ノ後正中野ヲ露出シ該部ニ先端鋭利ナル小刀ヲ左側ノ外矢狀裂セリ稍々内方ニ傾斜セシメツツ豫メ測リタル深サ丈ケ刺入シ次デ之ヲ拔出シ皮膚ヲ縫合ス.

肉眼的所見. 左側ノ顱頂野ノ部ニ「ヘルニア」狀ノ大腦皮質ノ膨隆ヲ見ル.

顯微鏡的所見. 損傷領域：左側ノ顱頂野ノ皮質ノ最表面ヨリ稍々尾腹方ニ斜ニ進メリ. 卽チ口端部ニテハ左側ノ顱頂野ノ尾部ノ外矢狀裂ノ部ニテ馬蝗絆ノ最外側部ヲ損傷シ，尾方ニ進ムニ從ヒ損傷部ハ漸次内方ニ轉位シ殆ド馬蝗絆ノミニ限局シ，尾端部ニテハ馬蝗絆ノ斷面ノ中央部ノミヲ破壞セリ (Fig. 2). 全體ヲ通ジテ馬蝗絆ノ最内側部ハ損傷ヲ免レタリ.

左側ノ馬蝗絆ヨリ其腹側ノ胼胝體ヲ背腹ノ方向ニ穿通シ，長脊髓内ニ進入セル粗大ナル變性顆粒ヲ見ル，此穿孔纖維ハ Psalterium ヨリ尾方ニ於テ一般ニ著明トナルニ反シ口方ニ至レバ微弱トナル，損傷部ノ最尾部ヨリ更ニ尾方ノ標本ニ於テハ馬蝗絆ノ變性纖維ハ胼胝體膨隆ノ背側ニ至リ，内方ニ突側ヲ向ケタル弓狀ヲナシテ同側ノ Subiculum 内ニ移行セリ，胼胝體膨隆ノ變性纖維ハ右側ニ及ベルガ左側ノ馬蝗絆ハ健全.

ランチス氏線ニハ兩側共ニ變性纖維ヲ認メ得ズ.

術側ノ脊髓廻轉ニハ變性顆粒疎ニ存在セルヲ見ル.

左側ノ長脊髓ハ粗大ナル變性顆粒ニテ著シク充滿セラレ殊ニ損傷部ト Psalterium トノニ於テ口方ニ至ルホド顯著トナレリ，而シテ Psalterium ニ至ル變性纖維ハ依然トシテ胼胝體ト Psalterium トノ間ニ介在スレドモ透明中隔ノ尾部ニ達スルヤ，漸次下降シ前連合ノ背尾部ニテ一部ハ左側ノ脊髓柱内ニ移行シ，他部ハ同側ノ透明中隔ノ最内側部ヲ下降シ透明中隔莖ニ至ル，然レドモ該莖中ニテハ極メテ幽微トナリ嗅結節，前穿孔質部ニ至ル纖維ハ殆ド之ヲ證明スル能ハズ.

左側ノ馬蝗絆内ノ變性纖維ハ口方ニ進ムニ從ヒ，著シク其數ヲ減ズト雖モ其口端ナル嗅線ノ内，外脚ニマデ之ヲ追跡シ得タリ.

左側ノ脊髓柱内ニ入ル變性纖維ハ乳嘴體ニ迄追跡シ得レドモ，「アンモンス」角破壞時ノ如ク帶狀層ニ至ル變性纖維ハ之ヲ認ムル能ハザリキ.

乳嘴體ニテハ變性纖維ハ口尾兩端間ノ中央部ノ邊ニテ内核ノ脊髓柱ニ内接セル部ニ一部分岐シ，更ニ尾方ニテハ外核及ビ脊髓交叉ニモ達スト雖モ其數甚ダ少ク顯著ナラズ，同側ノ乳嘴體莖ニモ極メテ少數ノ變性纖維進入セリ，之ニ反シ反對側ノ莖中ニハ變性纖維ヲ認ムル能ハザリキ，本實驗ニ於テハ兩側ノ「アンモンス」角及ビランチス氏線，反對側ノ脊髓廻轉 Psalterium，兩側ノ視紐，右側ノ脊髓柱，長脊髓，兩側ノヴックダヂール氏束等ハ變性纖維ヲ有セザリキ.

實驗第3 Psalterium 切斷後ノ Marchi-Färbung.

例 I. 手術式, 一般定規ニ由リ左側ノ大腦皮質部ヲ露出シ前正中野, 腦縱裂 (Mantelspalte) ニ近接シテ之ニ平行ニ約 30 mm. ノ幅ヲ有スル双刃刀ヲ垂直ニ刺入シ, 其先端ヲ口方次デ尾方ニ移動セシメタリ.

肉眼的所見. 前正中野ニ殆ド腦縱裂ニ接シテ口尾ニ長キ「ヘルニア」狀ノ大腦皮質ノ狹膨隆ヲ見ル

顯微鏡的所見. 損傷領域: 損傷部ノ口部ハ前正中野ノ外側部ニ存シ其背端ハ外矢狀裂ノ邊ニ初リ, 夫レヨリ稍々斜ニ腹方ニ向ヒ穹窿廻轉ノ一部及ビ其腹側ナル胼胝體ヲ傷ケ右側ノ透明中隔ノ口部ノ背部ヲモ犯セリ, 左側ニテモ透明中隔ノ口背側端ノ極小部ガ損傷セルヲ見ル, 其他前後梨子狀廻轉ノ外腹部ノ一部モ破壞セラル, 右側ノ透明中隔ノ損傷ハ尾方ニ進メバ漸次增大シ腹側ノ一部ヲ殘シテ大部分犯サル (拙著「乳嘴體ノ連結路ニ就キテ」第1編附圖參照) 從テ該部ヲ通過スル斜穹窿モ損傷セリ, 更ニ尾部ニ至レバ同側ノ Psalterium ノ一部破壞セラレ損傷部ノ腹端ハ殆ド Psalterium ノ腹緣部ニ接近シ內背部ハ左側ノ長穹窿ノ外部ニ達セリ (Fig. 3). 「アンモンス」角ハ兩側共ニ犯サレズ.

變性纖維所見. 透明中隔ニテハ右側ノ變性纖維殊ニ顯著ニシテ前連合ヨリ口方ニテハ嗅葉基底部ニ下降セルモノ特ニ著シ, 而シテ粗大ノ變性顆粒ハ透明中隔ノ內側ニ存在シ, 微細ノモノハ右側ノ Luys 氏ノ嗅神經節ニ之ヲ見タリ, 左側ニ於テハ變性纖維ノ量僅ニシテ之ヲ基底部マデハ追跡シ難カリキ.

穹窿廻轉ニハ左右共ニ變性纖維アリ, 尾方ニマデ之ヲ追跡シ得タリ, 殊ニ左側ノモノ顯著ナリキ, 長穹窿ハ小刀刺入側ニテハ其口端ノ一部ガ損傷セルノミナレドモ右側ニテハ著シク其尾端部マデ犯サレタリ, 兩側ノ「アンモンス」角, Alveus ニ變性纖維ノ至レルヲ見ル.

右側ノ穹窿柱ハ殆ド全部變性セリ, 此變性纖維ノ一部分ハ透明中隔ノ尾部, 前連合ノ背尾側ニ於テ視紐ノ口部內ニ入リ少シク尾方ニ進ミ, 次デ外方ニ轉シ微細ノ變性顆粒トナリ視丘帶狀層ニ至ルヲ見ル.

右側ノ視紐ニ變性纖維ヲ明カニ認ム, 但シ本例ニ於テハ Psalterium ノ損傷ガ其腹緣ニ達セルニ由リ, 其直下ニアル視紐ハ直接ニ犯サレシヤノ疑アリ, 故ニ視紐ノ變性纖維ガ穹窿柱ヨリ來ルヤ否ヤハ斷言スルヲ得ズ, 右側ノ穹窿柱ヲ追究スルニ漏斗部ニテ非常ニ微細ナル變性纖維ヲ該部ノ腹側部ニ放散セシムルヲ見ル, 乳嘴體ノ約口尾兩端間ノ中央部ニ至レバ右側ノ外核及ビ內核ノ穹窿柱ニ接セル部分ニ非常ニ微細ナル變性纖維ヲ見レドモ, 更ニ尾部ニ至ルニ從ヒ內核ノ外半部ニノミ微細ナレドモ明カニ變性纖維ガ局在セルヲ見ル, 外核內ノ變性顆粒ハ少量ニ過ギズ, 乳嘴體ノ背側ヲ越エテ左側ニ至ル變性纖維ハ極メテ僅少ナリ, 左側ノ乳嘴體莖ニモ少數ノ變性纖維ヲ見ル.

右側ノ穹窿柱ノ變性纖維ノ少數ハ穹窿交叉ニ移行スルモ顯著ナラズ, 之ニ反シテ乳嘴體ノ最尾部ニ於テ見ル殘餘ノ變纖維ハ同側ノ髓囊ニ進入シ其量稍々多シ, 乳嘴體莖ニアル變性纖維ノ終末ハ略ボ前記ノ諸例ニ等シ.

例 II. 手術式ハ全ク例 I ニ同ジ.

顯微鏡的所見. 損傷領域: 左側ノ前正中野, 前後梨子狀野破壞セラレ胼胝體ヲ穿通シテ同側ノ透明中隔ノ尾端部及ビ Psalterium モ線狀ニ切斷セラル, 而シテ尾部ニテハ創口ハ左側ノ長穹窿ヲ貫通シ之ヲ損傷セシメタリ, Psalterium ハ約背半ニ於テ切斷セラレタリ (Fig. IV). 其他ノ部位ハ全ク健全.

變性纖維所見. 變性セル穹窿ノ纖維ハ口方ニテハ透明中隔內ニテ大部分分岐終止セルガ一部分ハ透明

中隔莖內ニマデ之ヲ追跡シ得.

左側ノ Alveus ニハ變性纖維ハ進入セリ, 右側ノ Alveus ニモ非常ニ僅少ナレドモ變性纖維ヲ見ル, 斜穹窿及ビ長穹窿ノ外半部ハ變性セリ, 左側ノ穹窿柱ハ過半變性セリ前連合ノ尾背側ニ於テ左側ノ視紐ト相接着セル同穹窿柱ヨリ細小ナル變性纖維ガ視紐內ニ移行セルヲ見ル (Fig. V).

右側ノ該部ニハカカル變性纖維ハ見難クシテ只幽微ナル人工的沈渣ヲ見ルノミ.

左側ノ視丘前核ノ部分ニ非常ニ微細ナル變性顆粒ヲ見ル, 而シテ左側ノ穹窿柱內ノ變性纖維ハ間腦ノ漏斗部ニ於テ微細ナル變性纖維ヲ腹方ニ分散セシメ, 次デ乳嘴體ニ達スルヤ約其中央部ニテ左側ノ外核ニ僅少ナル變性纖維ヲ送リ, 更ニ稍々尾方ニ至レバ, 乳嘴體ノ背側ヲ越エテ右側ノ乳嘴體莖ニ向走スル變性纖維ヲ見ル (Fig. VI). 猶ホ尾方ニ至レバ左側穹窿柱ノ變性纖維ノ一部分ハ束狀ヲナシタルママ同側ノ乳嘴體莖內ニ進入シ, 其他ノ變性纖維ハ一部ハ左側ノ髓囊ニ, 一部ハ同側ノ外核及ビ內核ノ外核ニ至ルヲ見ル, 兩側ノ乳嘴體莖ニ於ケル變性纖維ハ左右ニテ强弱ノ差アレドモ共ニ內蹄係下マデ追跡シ得.

實驗第 4 視神經交叉ノ背方ニテ穹窿柱切斷後ノ Marchi-Färbung.

例 I. 手術式家兎ヲ臺上ニ背臥位ニ固定シ喉頭部ノ上下ニ亙リ頸部ノ毛ヲ剪除シ, 沃度丁幾ヲ塗布シ, 喉頭部ヲ中點トシテ上下ニ 2—3 cm. ノ皮膚切開ヲ加ヘ筋膜ヲ切開シ, 「ピンセット」ニテ喉頭ト M. sternohyoideus トノ間ヲ排開シツツ深部ニ進ミ Bulla ノ內側ニアル後頭骨體ノ腹面ニ達シ, 該部ニ附着セル筋及ビ靱帶等ヲ剝離シツツ次デ頭蓋咽喉管ニ達ス, 茲ニ於テ, 豫メ楔狀骨ノ腹面及ビ下垂體窩ヲ通過シ Sulcus chiasmaticus ノ屈曲面ニ略ボ適合スル不規則ナル S 字形又ハ波狀ニ屈曲セル約 20 mm. ノ幅ノ双刃刀ノ先端ヲ頭蓋咽頭管ニ少シク刺入ス, ソノ際該刀ヲ頭蓋底ノ腹面ニ對シテ垂直ノ位置ニ把持ス, 次デ Sulcus chiasmaticus ノ屈曲面ト刀ノ屈曲面トヲ相密接セシムル樣刀ヲ後頭骨ノ腹面ニ向ツテ倒シツツ刺入ス, 其深サハ豫メ一定ノ長サノ部ニ於テ小刀ニ纏ヒタル絲塊ニテ制限セシメタリ. 次デ上記ト逆ノ順序ニテ刀ヲ拔出シ一般法ノ如ク處置ス.

肉眼的所見. 間腦ノ漏斗部ニ極メテ小ナル刺入創ヲ見ルノミ.

顆微鏡的所見. 損傷領域: 損傷部ノ口端ハ前連合ノ背方ニアリテ右側ノ透明中隔ノ尾腹部及ビ右側ノ穹窿柱ガ Psalterium ヨリ遊離セントスル部ヲ傷ケ, 夫レヨリ尾方ニテハ右側ノ穹窿柱ヲ Psalterium ヨリ全ク遊離セル部ニテ全然破壞シ, 且其周圍ノ中心灰白質ノ一部モ共ニ損傷セシム, 尾方ニ進ムニ從ヒ創口ハ腹背ノ方向ニ增大シ右側ニ於テ視丘前核ノ腹部, 內核ノ外半, 網樣質ノ一部更ニ尾方ニ於テハ中間塊ノ一部, 視丘內核及ビ腹核ノ內側部並ニヴックダヂール氏束ヲ犯セリ.

變性纖維所見. 口部ニテハ前連合ノ背半部變性シ猶ホ右側ニ於テ同連合ノ前ヲ下降シ前穿孔質ニ放散セル著明ナル變性纖維ヲ見ル, 背方ニ向テハ變性纖維ハ損傷部ヨリ右側ノ長穹窿內ニ入レルガ, 猶ホ該部ヨリ馬蝗絆ニ向ヒ進メル極少數ノ變性纖維ヲモ認ム, 右側ノ長穹窿內ノ變性纖維モ損傷部附近ニテハ可ナリ多ク存在スレド背方ニ昇ルニ從ヒ急激ニ減少シ, 胼胝體ヲ穿通スル狀ヲ認メ難シ, 而シテ尾方ニ至レバ長穹窿ノ變性纖維ハ不明トナル. 右側ノ斜穹窿ニモ微細ナル變性顆粒アリ, 同側ノ「アンモンス」角ノ Alveus ニ至レル極少數ノ變性顆粒モ之ヲ認知スルヲ得.

透明中隔ノ右外側部ノ灰白層ニハ口方ヨリ尾方ニ亙リ痕跡狀ノ變性顆粒アリ，破壞セラレシ右側ノ脊窪柱ハ背方ニ向ツテ微細ナル變性纖維ヲ放ツ，但シ其終止部ハ不明ナリ．馬蝗絆ノ變性纖維ハ尾方ニ追跡シ得レドモ尾部ニハ人工的沈澱存在セルガ故ニ其末端ヲ究ムル能ハズ．視紐ハ右側ニテハ殆ド全ク變性シ左側ニ於テハ之ニ反シ只尾部ニ於テ輕微ノ變性纖維ヲ見ルノミ，右側ノ脊窪柱ノ變性纖維ハ乳嘴體口尾兩端間ノ中央部ニ至レバ其一小部ハ乳嘴體莖內ニ移行シ，且脊窪柱ニ內接セル內核ノ部及ビ其腹側ニモ一部分佈セリ，同側ノ外核ニモ微細ナル變性顆粒ヲ見ル．更ニ尾方ニ進ムニ從ヒ右側ノ乳嘴體莖內ニ移行スル變性纖維漸次增加シ，莖內ニハ中等大ノ變性顆粒多ク存在セリ殊ニ其內半部ニ多シ，一般ニ本實驗ニテハ損傷大ナルガ故ニヴックダヂール氏束ノ逆行性變性及ビ Basales Riechbündel ノ變性アリテ乳嘴體內ニ於ケル變性纖維ノ追究容易ナラス．乳嘴體尾部ニ至レバ脊窪交叉內ニ入レル著明ナル變性纖維ヲ認ム，其腹側ノモノハ反對側ノ乳嘴體莖內ニ入ル脊窪交叉內ノ變性纖維ノ末端ハ Decussatio Foreli ノ腹部ニテ消失セリ．乳嘴體莖內ノ變性纖維ハ左側ニテハ尾方ニ進ムニ從ヒ微弱トナリ，辛ウシテ內蹄係下ニ追跡シ得タルニ過ギザリシモ，右側ニテハ其經過中絕エズ少數ノ變性纖維ガ背方ニ放散セルヲ見ル，而シテ其殘餘ハ內蹄係ニマデ達セルヲ見タリ．

例 II 手術式ハ例 I ト全ク等シ．

顯微鏡的所見． 損傷領域：損傷部ノ口端ハ終灰白板部ノ背部（稍々左側ニ偏シ）ニテ前連合ノ兩側ノ嗅部ガ相近接セル中間部ニ初マル，尾方ニ進ムニ從ヒ手術竇(創孔)ハ漸次背腹ニ擴大シ，視神經交叉ノ口部ニテハ前連合全然切斷セラレ，其背側ニ位セル左側ノ脊窪柱ハ殆ド全部破壞セラレ，右側ノモノハ內側ノ一小部損傷セリ，視神經交叉ノ口尾兩端間ノ中央部ニテハ其背方ニアル脊窪柱ハ全ク破壞セラレ，同時ニ其內側，內腹側ノ中心灰白質及ビ視神經交叉斷面ノ中央ノ背部モ負傷セリ（拙著「乳嘴體ノ連結路ニ就キテ」第 1 編附圖參照） 更ニ尾方ニ進メバ損傷部ハ漸次腹方ニ變位シツツ間腦ノ漏斗部ニ於テハ右側ノ脊窪柱ノ腹內側ニアル小地ヲ損傷セリ，脊窪柱ハ此部ニテハ損傷ヲ免ル更ニ尾部ニアル乳嘴體ニハ何等ノ損傷ヲ認メズ．

變性纖維所見． 透明中隔ノ中部ニハ左側ニ於テ中等大ノ變性顆粒ガ主トシテ其內側ヲ背方ニ向ツテ上昇セリ，此部ノ幅ハ約透明中隔斷面ノ ⅓ ヲ占メ內側ノ灰白質ニモ多數放散セルヲ見ル，而シテ此顆粒ノ連續ハ胼胝體ニ近接セバ一部ハ斜ニ外上方ニ之ヲ穿通シ，馬蝗絆ニ至ル尾方ニ進ムニ從ヒ此變性顆粒ノ大サ不同トナリ，且數ヲ增シ終ニ左側ノ斜脊窪內及ビ其纖維束間ニ入リ又多數ノモノハ左側ノ Psalterium ヲ穿通シ長脊窪內ニ入ルヲ認メタリ．

透明中隔ノ左外側部ニモ斜ニ內背方ヨリ外腹方ニ向ヘル位置ヲトレル微細ナル變性顆粒ヲ見ル．

Psalterium ノ左側部內ニモ多クノ變性纖維ガ進入セリ，之ニ反シ同側ノ腹側 Alveus 內ニ入ルモノハ少シ，Psalterium ノ右側部ニモ極少數ノ變性纖維ヲ見レドモ右側ノ Alveus ニハ全ク之ヲ認メズ．

猶ホ上記ノ脊窪柱破壞部ヨリ背方ニ向ヒ微細ナル變性顆粒ガ Psalterium ヲ穿通シツツアルヲ見レドモ，速ニ幽微トナリ明カニ其末端ヲ定ムル能ハズ，左側ノ視紐，腹髓板，視丘下莖ニ變性ヲ見ル．

全ク變性セル脊窪柱ハ乳嘴體口部ニ達スルヤ，脊窪柱ノ背側ヨリ內側ノ乳嘴體內ニ微細ナル變性纖維ヲ送リ，內核ノ背緣部及ビ脊窪柱ニ內接セル部分並ニ同核ノ腹側部ニ之ヲ分佈セシム，尾方ニ進ムニ從ヒ內核內ニ分佈セル變性纖維ハ著シク減少シ乳嘴體ノ口尾兩端間ノ中央部ニ至レバ脊窪柱ニ內接セル內核ノ一小部及ビ外核ニハ非常ニ微細ナル變性顆粒ガ少數ニ存在スルノミ，而モ是ハ人工的沈澱ナルヤモ知ルベカラズ，

然レドモ髓囊ノ左背側ニ至ルモノハ著明ニシテ其一部ハ左側ノ乳嘴體莖內ニ進入セリ，其他乳嘴體內核ノ內背部ニ圓形ノ橫斷口ヲ呈スル變性纖維ノ集團ガ尾方ニ向走セルヲ見ル，更ニ尾方ニ進メバ穹窿交叉極メテ顯著ニシテ變性纖維ノ大部分ハ之ニ移行シ，其最腹側ノ一部ハ右側ノ乳嘴體莖內ニ進入セリ，中腦口部ノ縫際部ニ於テ兩側ノ Meynert 氏束間ヲ通過セル變性纖維アリ其大部分ハ直チニ同側ヲ背方ニ昇リ，一部ハ反對側ニ移行背走シ共ニ動眼核ノ前方ニ於テ導水管下ノ中心灰白質ニ分岐終止セリ，此交叉セル變性纖維ノ一部ハ再ビ左側ニ還リテ上記ノ終止ヲナセルヲ見ル．其他同側ノ髓囊ニ移行セル變性纖維其他ノ方向ニ走レルモノ等極メテ著明ニ顯出セリ，而シテ變性纖維ノ殘部ハ同側ノ乳嘴體莖內ニ入ル．乳嘴體莖ハ尾方ニ向走スル間ニ該莖ヨリ分レテ縫際ニ向走セル變性纖維ヲ分チ，莖內ニ殘留セル變性纖維ハ兩側共ニ極メテ少量トナル，然レドモ其末端ハ內踏係マデ之ヲ追跡シ得タリ．

本例ニ於テハ左側ノ乳嘴體外核內ニ極少數ノ微細ナル變性纖維ヲ認メシモ只口方部ノミニシテ尾部ニハ之ヲ見ル能ハザリキ．

實驗第 5　嗅葉基底部破壞後ノ Marchi-Färbung.

例 I.　手術式ハ實驗第 4 例 I ト全ク等シ，本實驗ノ詳細ハ後日發表ノ機會アルベク，茲ニハ嗅葉基底部ヲ比較的孤立的ニ破壞シ得タルニ由リ，長穹窿，馬蝗絆或ハ「アンセンス」角等ノ關係如何ヲ述ブベシ．

肉眼的所見．　漏斗部ノ最腹側部ニ微ニ刺入窪ヲ認ムルノミ．

顯微鏡的所見．　損傷領域：損傷部ノ口端部ハ透明中隔ノ口尾兩端間中央部ノ斷面ニ於テ右側ノ Luys 氏嗅神經節部ノ內側部ニアリ水平ノ線創トナリテ顯ハル，尾方ニ進ムニ從ヒ創孔ハ益々內方ニ偏シ，視神經交叉部ニ至レバ其外背隅ヲ傷ケ右側ノ Ganglion basale opticum ヲ略ボ限局性ニ破壞シ，猶ホ尾方ニ進ミ間腦ノ漏斗部ニ至レバ其周圍部ヲ破壞セリ，穹窿柱，馬蝗絆，穹窿廻轉及ビ前連合等全ク損傷ヲ免ル．

變性纖維所見．　透明中隔ノ口部ニテハ右側ニ於テ內側部及ビ外側部ニ非常ニ微細ナル變性顆粒アリテ背方ニ昇レリ，同中隔ノ口尾兩端間ノ中央部ニ達スルモ略ボ同狀ヲ呈スト雖モ，殊ニ內側ノ變性顆粒增加セリ，但シ右側ノ穹窿內ニ入レルモノハ少數ナリ，更ニ尾方ニ進ミテ Psalterium 現出セバ之ヲ穿通シツツ長穹窿ト平行ニ上昇セル非常ニ微細ナル變性纖維束ノ數條ヲ認メ得，而シテ「アンモンス」角ノ內側ヲ通過スル際變性纖維ノ一部ハ夫レニ向走セルガ如シト雖モ大部分ハ背方ニ向テ走行セリ．斜穹窿ノ纖維束間ニモ微細ナル變性顆粒ヲ少シク認メ得，右側ノ長穹窿，馬蝗絆內ニモ僅少ノ微細ノ變性纖維ヲ見レド尾方ニ至レバ此者ハ全ク消失ス．

例 II.　目的ハ例 I ニ等シ．

手術式，　弓狀ニ彎曲セル軸ヲ有シ其先端ヲ更ニ鎌狀ニ屈曲シ銳キ刃ヲ有セル一種ノ小刀ヲ用ヒタリ鎌狀部ハ約 0.5 cm. ノ長サナリ．

實驗第 1 ニ記載セルガ如ク皮膚切開，次デ圓鋸ニテ冠狀縫合部ノ骨ヲ除去シ，骨鉗子ニテ周圍ノ骨ヲ切除シ，次ニ硬腦膜ノ外背側部ヲ少シク切開シ硬腦膜ト大腦皮質トノ間ニテ前頭骨ノ眼窠部ニ刀ノ鎌狀部ヲ平行ニ密着セシメテ之ヲ挿入シ，嗅葉基底部ニ達スレバ其先端ヲ內方ニ廻轉セシメテ基底部ヲ破壞シ，再ビ挿入時ノ位置ヲ得セシメ拔出ス其際他部ヲ損傷セザル樣ニ注意ス，最後ニ皮膚縫合ヲナス．

顆微鏡的所見. 損傷部口端ハ右側ノ線狀體ノ口部ノ斷面ニアリテ Luys 氏嗅神經節前連合ノ嗅部, 從ツテ右側ノ馬蝗絆ノ內, 外脚ヲ犯セリ, 左側ニテハ Luys 氏神經節卽チ內側嗅線ノ通過スル部分ノ一小部ヲ傷ケリ卽チ本例ニテハ左側ヨリ右側ガ主トシテ犯サルルヲ見ル, 尾方ニ進ムニ從ヒ右側ノ損傷部漸次增大シ透明中隔ノ口部ニ至レバ該部ノ腹部, 同莖, 扁桃核ノ內側ノ一部ニ亙レルヲ見ル. 左側ハ中隔莖部ニ極メテ小ナル損傷部ヲ見ルノミ (Fig. VII). 更ニ尾部ニ進メバ破壞部ハ漸次上昇シ前連合ヨリ背側ニテ透明中隔ノ腹部及ビ外側部ヲ犯セルガ左側ニテハ損傷部全ク消失セリ, 透明中隔ノ最尾部ニ至レバ右側ノ損傷部モ消失セリ, 上記ノ部位以外ハ全ク損傷ヲ免ル.

變性纖維所見. 右側ニ於テハ損傷部ヨリ透明中隔內ニ至ル變性纖維ヲ可ナリ多ク認メ得, 卽チ口部ニテハ透明中隔ノ灰白質ニ微細ナル變性纖維散在性ニ存在シ殊ニ中隔ノ腹背ノ中間部ニ其多數ヲ見ル, 而シテ中隔ノ纖維ニ富メル內側部ニハ中等大ノ變性顆粒ガ最モ背方ニマデ蔓延セリ, 然レドモ此部ノ顆粒モ外側部ノモノト同高ニ終ルモノ多シ 長穹窿ニハ僅ノ變性顆粒ヲ認ムルノミ, 猶ホ尾方ニ至ルモ略ボ同一狀態ニシテ中隔核 (Nucl. sept.) ノ部ニ終止セル中等大ノ變性顆粒ハ益々顯著トナルノミ.

透明中隔ノ尾部ニ至レバ斜穹窿ノ出現ヲ見ル, 變性顆粒ノ大部分ハ該穹窿ノ纖維束間ニ介在セルガ一般ニ微細ナリ此部ニ於テ Psalterium ト胼胝體トノ間ニ介在セル長穹窿內ニハ其外側部ニ微細ナル變性纖維ヲ見ル, Psalterium ニハ右側ニ於テノミ變性纖維可ナリ多ク認メ得, 同側ノ Alveus 內ニモ少數ナガラ變性纖維ヲ認メ得, 長穹窿ヨリ馬蝗絆ニ至ル變性纖維ハ明カナラズ, 馬蝗絆ニハ可ナリ多クノ中等大ノ變性顆粒ヲ認メ得, 但シ本實驗ニ於テハ馬蝗絆ノ口端部ヲ破壞セシガ故ニ變性顆粒中之ニ原因スルモノ多シトス.

總 括

實驗第1ニ於テハ變性纖維ハ一側ノ「アンモンス」角ノ背側ノ Alveus ヨリ他部ノ同部ニ至リ又其一部ハ腹側ノ Alveus ヨリ他側ノ同部ニ至ルヲ見タリ, 「アンモンス」角ヨリ起レル他ノ變性纖維ハ同側ノ斜穹窿內ニ進入セリ, 卽チ Psalterium 內ニハ Honegger, Schipow, Kölliker 其他ノ諸氏ガ唱フルガ如ク, 穹窿纖維ノ他, 兩側ノ「アンモンス」角ヲ連結セル纖維ノ存在スル事明カナリ, 然レドモ Gudden, Ganser, Schipow 等ノ說ニ反シ, 反對側ノ窿窿柱ニ入ル纖維ハ之ヲ證明スルヲ得ズシテ, Edinger, Wallenberg, Sherrington, Probst 等ノ成績ト等シク同側ノ穹窿柱ノミニ入レルヲ見タリ, 「アンモンス」角ヨリ起リ斜穹窿內ニ入レル纖維ハ透明中隔ノ尾部ニテ前連合ノ前方ト後方トヲ下降スル二部分ニ分ル. 前者ハ透明中隔ノ灰白質內ニ入リ大部分ハ同部內ニ終止シ, 一小部ハ中隔ノ莖內ニ至ル. 後者ハ下穹窿ニ移行ス, 但シ之等ハ周知ノ事實トス. 穹窿柱內ノ變性纖維ハ Psalterum ヨリ同柱ガ分離セントセル部位ニテハ主トシテ其腹部內ニ存スレドモ, 尾腹方ニ進ムニ從ヒ廣ク柱內ニ瀰漫スルヲ見ル, 是レ Wallenberg ノ所見ト異ナル所トス. 穹窿ハ前連合ノ背尾側ニテ非常ニ微細ニシテ視紐內ヲ少シク尾方ニ向走シ, 次デ外方ニ轉ジ視丘帶狀層ニ移行スル纖維ヲ出セリ (但シ第4例ノ所見ハ視丘損傷セルガ故ニ之ヲ除外トス). 是レ Ganser ノ說ニ一致スル所トス, 穹窿ヨリ視紐內ニ入リ遙ニ向走スル纖維ノ有無ハ明カナラズ.

各例ノ所見全クハ一致セザレドモ De Sanctis ノ說ニ反シ「アンモンス」角ヨリ發生スル穹窿柱ノ纖維ハ乳嘴體口部トノ關係ナキガ如ク，主トシテ乳嘴體尾半部ニ分佈終止セリ．乳嘴體口部ト關係セルモノハ恐ラク「アンモンス」角以外ノ部ニ由來スル穹窿柱ノ纖維ナルベシ，然レドモ Schipow ノ說ノ如キ Vicq d'Adyr 氏束ニ移行シ或ハ乳嘴體莖ニ進入シテ黑質及ビ脚間神經節ニ至ル穹窿ノ纖維ノ存在ハ余ノ實驗デ否定シ得，穹窿ノ纖維ハ Bechterew ノ說ニ反シ，只一小部ノミ外核ニ終止スルモノニシテ其一部ハ內核ノ穹窿柱ニ內接セル部ニ終リ，他ノ部分ハ Honegger, Edinger, Wallenberg, Monakow 等ノ見解ト等シク髓囊ニ入リ又拙著「乳嘴體ノ連結路ニ就キテ」ノ第1編ニテ證明セルガ如ク乳嘴體莖ニモ進入シ，殘部ハ穹窿交叉ニ移行スルモノナリ，然レドモ Honegger ノ云ヘルガ如キ Decussatio Foreli ノ第四層ヲ形成スル事ナク，又 Ganser ノ信ズル如ク穹窿柱全部ガ同交叉ニ移行セズ却ツテ一般ニ「アンモンス」角破壞後ノ穹窿交叉ノ變性ハ著明ナラザルヲ見ル，本實驗ノ成績ハ Kölliker, Zuckerkandl, Haller 等ノ成績ニ反シ，寧ロ Cajal ニ一致シ「アンモンス」角ヨリ長穹窿內ニ纖維ガ入ラザルヲ證明シタリ．

實驗第 2 ニ於テハ馬蟇絆ヨリ起レル纖維ハ Meynert 氏等ノ認メシ如ク同側ノ長穹窿內ニ入ルヲ確メタリ．但シ Honegger ノ唱フルガ如ク反對側ヨリハ來ラズ，又 Flechsig ノ說ノ如ク馬蟇絆ヨリ「アンモンス」角ニ至ル纖維ハ證明スル能ハザリキ．

長穹窿モ亦透明中隔ノ尾部ニテ前連合ノ背側ニ於テ同連合ノ前ヲ下降スルモノト穹窿柱ニ至ルモノトニ分ル，而シテ後者ヨリ視丘帶狀層ニ移行スベキ纖維ヲ認ムル能ハズ，之ヲ以テ觀レバ乳嘴體ニ至ル穹窿ノ纖維ハ Bischoff ノ說ニ反シ同側ノ剪綵ヨリ來ルモノノミニアラザルハ明カナリ．

實驗第 3. 例 I 及ビ例 II ニ於テハ漏斗部ニ於テ穹窿柱ヨリ發生セル變性纖維ノ分散ヲ見ル．卽チ漏斗部ニ分佈セル穹窿柱ノ纖維ハ寧ロ「アンモンス」角以後ノ部位ヨリ起リ穹窿柱內ニ入ル纖維ナラント思惟ス．例 II ニ於テハ明カニ穹窿柱ヨリ視紐內ニ移行セル纖維ヲ認ム，Wallenberg ニ據レバ家兎ニテハ穹窿柱ヨリ視紐ヘノ移行纖維ヲ證明セズト．Cajal モ同一ノ見解ヲ有セルガ，Lotheisen, Ganser, Dejerine 等ハ之ニ反對シ Kölliker モ移行纖維ノ存在ヲ是認セリ．

余ノ本實驗ノ成績ハ實驗第 1 ノ夫レト必ズシモ合致セズ，是レーハ動物個性ノ差異ニ由ルモノナランカ，然レドモ實驗第 1 ニ於テハ人工的沈渣多カリシガ爲ニ其移行部ヲ明確ニ見ル能ハザリシニ基キシヤモ知ルベカラズ，島薗氏等ノ云フガ如キ前連合前ヲ下降シ之ヲ繞リテ下穹窿ニ合スル纖維ハ家兎ニ於テハ證明スル能ハザリキ．穹窿柱ノ終末ニ就キテ實驗第 1 乃至第 4 及ビ拙著「乳嘴體ノ連結路ニ就キテ」ノ第 3 編實驗 I. B. ニ記載セルガ如ク乳嘴天蓋束ニ伴ヒテ深在天蓋核ニ至リ，腦橋ノ內側部ニ終止スルモノ等アリ，其狀ハ Wallenberg ガ既ニ記載セシガ如ク動物ノ個性ニ由リ差異アルモノナラン．

實驗第 4 及ビ第 5 ニ由リテ Probst 等ノ既ニ證明セシガ如ク嗅葉基底部（前穿孔質，嗅結節）

ヨリ起リ，透明中隔内ニ終リ，或ハ「アンモンス」角ニ至ル微細纖維ノ存在ヲ證明セシノミナラズ嗅葉基底部ヨリ起リテ長穹窿内ニ入リ或ハ馬蝗絆ニ至ル纖維ヲモ明カニ認ムルヲ得タリ．

Probst 等ノ記載セル穹窿柱内ニテ「アンモンス」角ニ向走セル變性纖維ハ，既報ノ乳嘴體ノ連結路ニ關スル種々ノ實驗及ビ本編ノ實驗ニ於テ之ヲ見タルモ，其狀態及ビ穹窿柱切斷後ノニツスル所見（後日發表）等ヨリシテ逆行性變性ナリト信ズ．

結　　論

1. 一側ノ「アンモンス」角ノ背側ノ Alveus ヨリ起レル纖維ノ一部ハ反對側ノ同名部ニ入ル，「アンモンス」角ヨリ起ル其他ノ纖維ハ斜穹窿ニ移行シ透明中隔ノ尾部ニテ前，後ノ二主部ニ分ル．

一ハ主トシテ透明中隔ノ灰白質内ニ終リ其一小部ハ透明中隔莖ニ至ル．二ハ穹窿柱ニ移行スルモノニシテ其一部ノ微細ナル纖維ハ視丘前核ノ帶狀層内ニ移行シ他部ハ主ニ乳嘴體尾半部ノ内核ノ外側部及ビ外核ニ分佈シ且髓囊，乳嘴體莖中ニモ進入スルモノナリ而シテ殘部ハ穹窿交叉内ニ移行スト雖モ著明ナラズ．

2. 一側ノ「アンモンス」角ヨリ起レル纖維ハ反對側ノ穹窿柱，兩側ノ長穹窿及ビ馬蝗絆内ヘ移行スル事ナシ．

3. 馬蝗絆ヨリ起レル纖維ハ反對側ノ同束ニ關係ナク又兩側ノ「アンモンス」角，Psalterium，斜穹窿内ニモ進入セズシテ只同側ノ長穹窿ニ至ルモノナリ．

此終リノ纖維ハ更ニ前連合ノ前ヲ下降スルモノト穹窿柱ニ至ルモノトニ分ル，後者ハ全部乳嘴體ニ至リ視丘帶狀層トハ關係ヲ有セズ，前者ハ嗅葉基底部内ニ消失ス．

4. 嗅葉基底部ヨリ起レル纖維ハ主トシテ透明中隔ニ終ル其他「アンモンス」角ニ至リ又長穹窿内ヲ通過シテ馬蝗絆内ニ達スル纖維アレドモ共ニ微細ニシテ且其數僅少ナリ．

擱筆ニ當リ終始御鞭撻下サレ且御校閲賜ハリシ上坂教授並ニ周到ナル御助言ヲ惜マレザリシ八木田教授ニ對シ謹デ感謝ノ意ヲ表ス．（2. 7. 23. 受稿）

文　　献

1) Arnold, cit. n. Redlich. 2) Bischoff, Jahrb. f. Psych. u. Neur. XXI, p. 229, 1901. 3) Derselbe, Anat. Anz. Bd. XVIII, 1900. 4) Beevor, cit. n. Edinger u. Wallenberg.* 1890. 5) Bechterew, cit. n. Edinger u. Wallenberg. 6) Burdach, cit. n. Hilpart. 7) Edinger, Vorles. über d. Bau d. nerv. Zentralorg. Bd. I, 1911. 8) Edinger u. Wallenberg, Arch. f. Psych. XXXV, p. 1. 1901. 9) Ramon y Cajal, cit. n. Edinger u. Wallenberg. 10) Derselbe, Studien über die Hirnrinde d. Menschen. Deutsch v. Bresler. IV. Heft. Leipzig 1903. 11) Elliot Smith, Journ. of Anat. Phys. Vol. 30, p. 185, 1896. 12) Derselbe, Ebenda XXXI, p. 80, 1897. 13) Derselbe, Ebenda Vol. 32, 1898. 14) Déjérine, M., et Mme. J., cit. n. Edinger u. Wallenberg.* 1897. 15) Dotto, G., ed E. Pusateri, Ebenda 1897. 16) Beccari, Nello, Ebenda 1911. 17) Flechsig, Neur. Zentralbl. p. 292, 1897. 18) Ganser, Gegenb. Morph. Jahrb. VII, p. 691. 19) Forel, cit. n. Redlich. 20) Gudden, Arch. f. Psych. Bd. 35, Heft I. u. Bd. XI. 21) Derselbe, cit. n. Edinger u. Wallenberg. 22) Gehuchten, Anat. du Systeme nerveux. Vol. II. Louvain 1900. 23) Haller, Morph. Jahrb. XXVII, 3. 24) Honegger, cit. n. Edinger u. Wallenberg.* 1890. 25) Hilpart, P., Monatschr. f. Psych. u. Neur. Bd. 49, H. I, S. 13, 1921. 26) Huguenin, cit. n. Hilpart. 27) Kappers, A., Folia neurobiol. Bd. I, p. 275, 1908. 28) Kölliker, Verh. d. anat. Ges. zu Strassburg. 1894. 29) Derselbe, Handb. d. Gewebelehre. Bd. II, 6 Aufl., Leipzig 1896. 30) Kastanajan, cit. n. Hilpart. 31) Kuhlenbeck, H., cit. n. Edinger u. Wallenberg.* 1921. 32) Löwenthal, cit. n. Zuckerkandl. 33) Lotheisen, Anat. Hefte I. 1894. 34) Monakow, Arch. f. Psych. u. s. w. XVI, p. 151 u. 319, 1885. 35) Derselbe, Einiges f. sek. Degeneration im Gehirn. Corr-Bl. XVI, p. 390, 1886. 36) Meynert, Strickers Handb. v. d. Geweben. Bd. II, Kap. XXXI, Leipzig 1870. 37) Derselbe, cit. n. Redlich 38) Minggazzini, Monatschr. f. Psych. u. Neurol. Bd. 15, 1904. 39) Drobst, Deutsche Zeitschr. f. Nerv. p. 141, 1900. 40) Derselbe, Arch. f. Psych. XXXIII, p. 721, 1900. 41) Derselbe, Monatschr. f. Psych. u. Neur. VII, p. 387, 1900. 42) Redlich, Arb. a. d. Neur. Inst. d. Wien. Univ., Rd. X, 1903. 43) Derselbe, Neur. Zentralbl. 1897. 44) Rötishauser, Monatschr. f. Psych. Bd. V, p. 174, 1899. 4) Schipow, Über die Verbindungen d. Fornix. Ref. i. d. Monatschr. f. Psych. Bd. XIV, 1903. 46) De Sanctis, cit. n. Edinger u. Wallenberg.* 1894. 47) Scherrington, Ebenda 1893. 48) Schukowski, Ebenda 1897. 49) Stieda, cit. n. Hilpart. 50) Völsch, Max, Arch. f, mikrok. Anat. u. Entw.-Gesch. LXVIII. 4. 1906. 51) Vogt, O., Neur. Zentralbl. p. 208 u. 253, 1895. 52) Wallenberg, Anat. Anz. Bd. XVIII, 1900. 53) Winkler u. Jimmer, cit. n. Edinger u. Wallenberg. 54) 山縣, 岡山醫學會雜誌 448 號 55) Zuckerkandl, Arb. a. d. Neur. Inst. d. Wien. Univ. Bd. IX, 1902. 56) Derselbe, Ebenda Bd. XI, 1904. 57) Derselbe, Anat. Anz. III, 15. 1888. 58) Edinger u. Wallenberg,* Berichte über die Leistungen auf d. Gebiete d. Anat. d. Zentralnervensystems, 1885—1912.

Erklärung der Abbildungen.

Alle Figuren sind mikrophotographisch aufgenommen.

Fig. I. Läsionsstelle des Ammonshorns (Marchi-Methode). Operationsseite. Versuch I.

Fig. II. Läsionsstelle des Zingulums (Marchi-Methode). Operationsseite. Versuch II.

Fig. III. Läsionsstelle des Psalteriums (Marchi-Methode). Versuch III. 1.

Fig. IV. Zerstörungsstelle desselben (Marchi-Methode). Versuch III. 2.

Fig. V. Die von der Fornixsäule nach der Stria medullaris strebenden degenerierten Fasern (Marchi-Methode). Operationsseite. Versuch III. 2.

Fig. VI. Endigungszustand der degenerierten Fasern nach der Zerstörung der Fornixsäule (Marchi-Methode).

Die obigen Operationen sind alle von der dorsalen Seite ausgeführt worden.

Fig. VII. Läsionsstelle des basalen Teils des Lobus olfactorius (Marchi-Methode). Von der ventralen Seite operiert. Versuch V.

Verzeichnis der Abkürzungen.

Alv. = Alveus C. a. = Commissura anterior C. c. = Corpus callosum Ce. m. = Cella media C. f. = Columna fornicis Cg. (A) = Cingulum (degenerierter Teil) Cg. (B) = Cingulum (gesunder Teil) C. i. = Capsula interna C. M. L. = Corpus mamillare laterale C. M. m. = Corpus mamillare mediale D. F. = Degenerierte Fasern F. de. = Fascia dentata F. l. = Fornix longus F. s. l. = Fissura sagittalis lateralis G. f. = Gyrus fornicatus G. h. = Ganglion habenulae Gl. p. = Globsu pallidus N. am. = Nucleus amygdala P. p. c. = Pes pedunculi cerebri S. p. = Septum pellucidum S. p. = Splenium Str. m. = Stria medullaris Tr. M. = Tractus retroflexus (Meynert)

Kurze Inhaltsangabe.

Über den Fornix.

Von

Koreyuki Yamagata.

Aus dem anatomischen Institut zu Okayama
(Vorstand: Praf. Dr. K. Kosaka).

Eingegangen am 23. Juli 1927.

Um die anatomischen Verhältnisse des Fornix zu anderen Hirnteilen zu ermitteln, hat Verf. beim Kaninchen (1) Zerstörung des einseitegen Ammonshorns, (2) Zerstörung

山縣論文附圖

Fig. I.

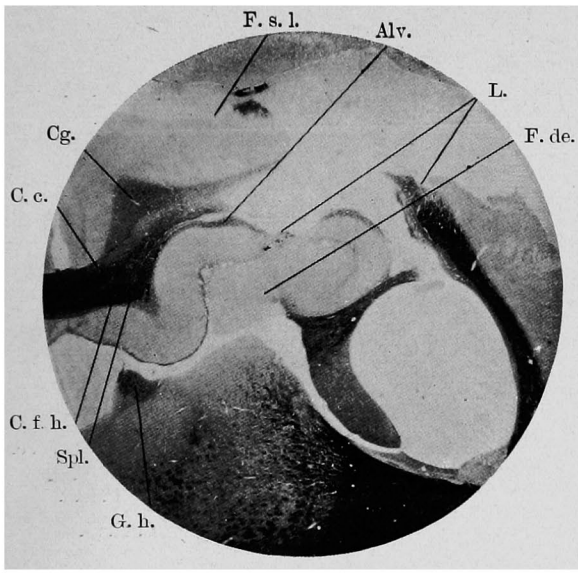

Fig. II.

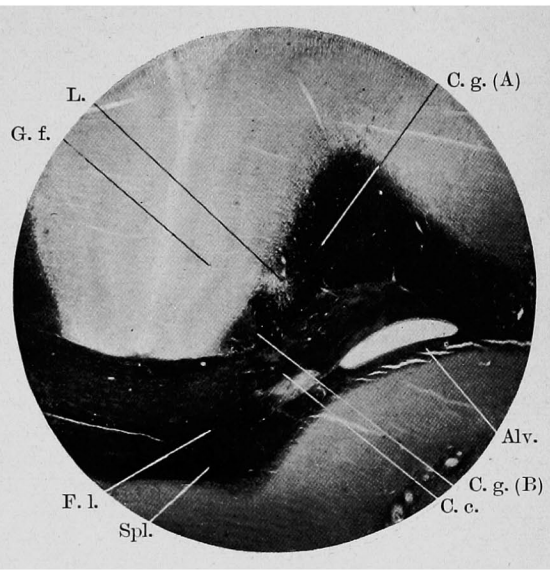

Fig. III.

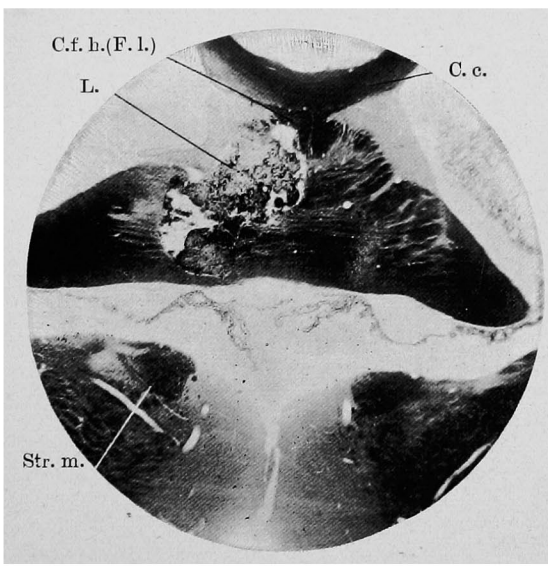

Fig. IV.

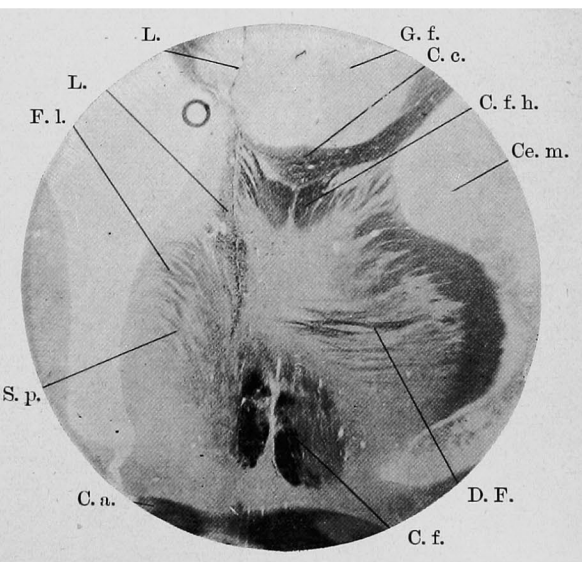

山縣論文附圖

Fig. V.

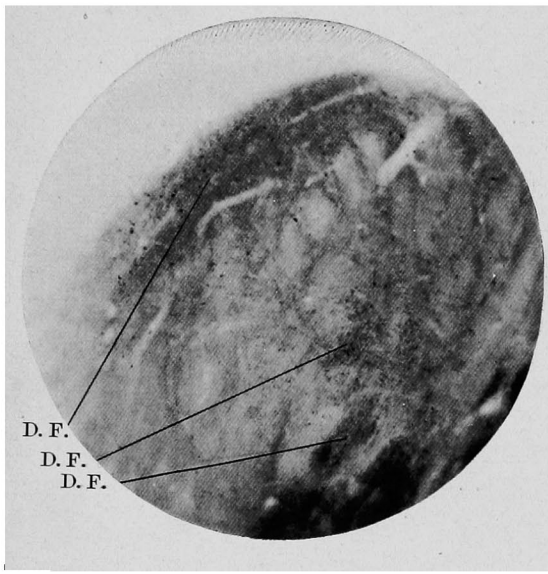

Fig. VI.

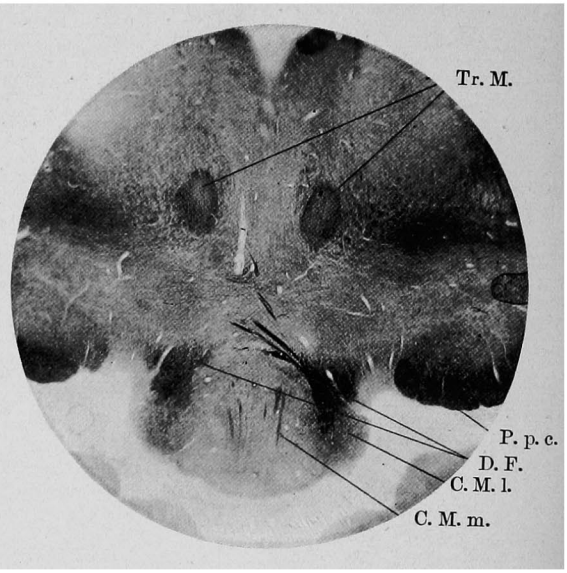

Fig. VII.

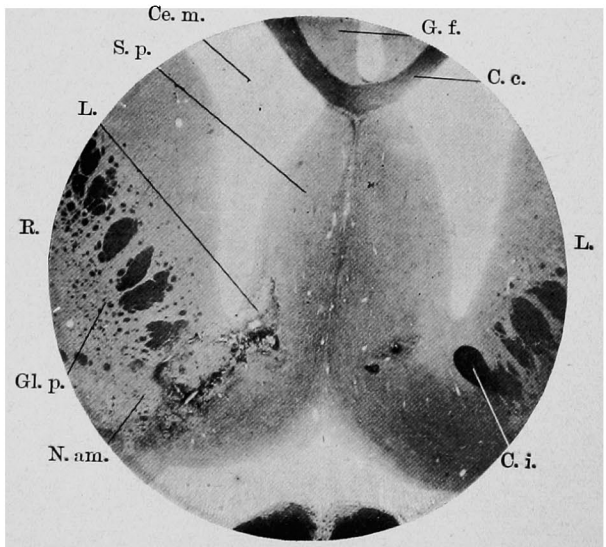

des einseitigen Zingulums, (3) Durchschneidung des Psalteriums, (4) Durchschneidung der Fornixsäule dorsal vom Chiasma und (5) Zerstörung des basalen Teiles des Lobus olfactorius ausgeführt, und die herausgenommenen Gehirne nach Marchi untersucht.

Die Resultate, zu denen Verf. gelangt, sind wie folgt:

I. Die aus dem dorsalen Alveus stammenden Fasern dringen zwar zum kleinen Teil in den entsprechenden Hirnteil der anderen Seite ein; die sonstigen Fasern, welche dem Ammonshorn entstammen, gelangen alle aber zum gleichseitigen Fornix obliquus und teilen sich am kaudalen Rande des Septum pellucidum in 2 Hauptbündel, und zwar ein kraniales und ein kaudales. Das erstere endigt hauptsächlich im Grau des Septum pellucidum, während sein kleiner Teil vor der Commissura anterior abwärtssteigend in den Pedunculus septi pellucidi eintritt.

Das kaudale Bündel gibt an der Bildung der Fornixsäule teilnehmend dem Stratum zonale thalami feine Fäserchen ab und zersplittert sich sowohl in dem lateralen Teil des medialen Kernes und dem lateralen Kern des homolateralen Corpus mamillare, als auch in der Markkapsel und dem Pedunculus corporis mamllaris. Wenn auch das Bündel zum kleinen Teil in die Fornixkreuzung übergeht, doch ist es nicht leicht, solchen Bündelanteil deutlich wahrzunehmen.

II. Die dem Ammonshorn entstammenden Fasern treten in keinerlei Beziehung zur kontralateralen Fornixsäule, den bilateralen Fornices longi und den bilateralen Zinguli.

III. Das Zingulum steht zwar in Zusammenhang mit dem homolateralen Fornix longus durch denjenigen Faserzug, welcher sich in 2 Bündel, und zwar in ein vor der Commissura anterior absteigendes und ein in die Fornixsäule übergehendes, abspaltet.

Während das erstere im basalen Teil des Lobus olfactorius sich verliert, erreicht das letztere das Corpus mamillare, ohne dabei mit dem Stratum zonale thalami irgend eine Verbindung einzugehen.

IV. Die aus dem basalen Teil des Lobus olfactorius entspringenden Fasern zersplittern sich hauptsächlich im Grau des Septum pellucidum; ausserdem vermisst man doch nicht, wenn auch nur in geringer Zahl Fasern, welche das Ammonshorn und via Fornix longus das homolaterale Zingulum erreichen.