視紐，基底視神經節，マイネルト氏束並ニ基底嗅纖維束ニ就キテ

岡山醫科大學解剖學教室（主任上坂教授）
山縣是之

緒言

周知ノ如ク視紐 Taenia thalami optici (Henle), Habenula, Striamedullhris t. alami optici Linea alba(Haller), Eingelegter Streifen(Jung), Sehstreifen(Burdach) ハ phylogenetisch ニ古キ系統ニ屬ス，從ツテ諸々ノ方面ヨリ數多ノ學者ニ依リ檢索セラレ其解剖學上ノ關係略ボ闡明トナリ其生理學上ノ意義ニ就キテモ嗅葉ト連結セル點等ヨリ嗅覺ニ關係アルモノトセラル.

然リト雖モ諸學者ノ解剖學上ノ所見今尙ホ相異ルアリテ吾人ガ果シテ其孰レヲ取捨スベキカノ點ニ至レバ又疑問ナキ能ハザルモノアリ .若シ夫レ基底視神經節 Ganglion basale opticum, Ganglion perichiasmaticum od. Gangl. tangentiale (Cajal) Nucleus supraopticus (Lehnhossek?) ニ至リテ其解剖學上ノ所見及ビ生理學上ノ意義ニ就キテ頗ル混沌タルモノアリ或ハ視神經交叉ノ外背側ニ接在セル點等ヲ顧慮シテ視神經或ハ瞳孔反射ニ關係アルモノト見做セルモノアレドモ其後ノ諸學者ノ研究ノ結果視神經トノ關係先ヅ否定セラルルニ至レリ，卽チ其本態ハ全ク不明ノ域ヲ脫セズ，余ハ上坂教授指導ノ下ニ，嗅腦ノ纖維連結狀態ヲ研究セル關係上 Kölliker, P. Marie 及ビ Leri 等ノ該神經節ガ視紐ト關係アルナラントノ說ヲ顧慮シ視紐ノ諸關係ヲ究ムル傍ラ此神經節ノ連結問題ニ觸レ，後ノ研究者ノ參考ノ一助タラシメンコトヲ企圖セリ.

更ニ視紐ト密接ナル關係ニアル基底嗅纖維束及ビマイネルト氏束ニ就キテモ余ノ探究セル所ヲ併セテ報告セント欲ス.

視紐及ビマイネルト氏束ニ關スル文獻

Honegger ハ視紐ニテハ穹窿柱ノ視丘帶狀層 Regio innominata ヨリ纖維ガ進入シ且透明中隔莖及ビ Stria semicircularis ヨリノ纖維モ入ルナラントセリ加之人間ニ於テハ視紐ハ Stilus inferior zonalis h. ヨリモ纖維ヲ受クルモノニシテ其大部分ハ直接ニ Pedunculus conarii 及ビ Meynertsches Bündel ニ移行スト云ヘリ.

Forel ニ據レバ視紐ノ一部ハ Ganglion habenulae ノ背表面ヲ穿通シテ Pedunculus conarii ニ移行シ他部ハ Ganglion habenulae ノスグ腹側ニテ腹方ニ屈曲シ Meynertsches Bündel トナリ脚間神經節ニ至リテ終ルト.

Edinger ニ據レバ視紐ハ嗅野殊ニ其外部ヨリ起首スト雖モ視丘帶狀層ヨリ纖維ガ視紐ニ入ルヤハ疑ハシト云ヘリ.

猶ホ視紐ノ一部ハ一側ノ Gangloin habenulae (韁神經節) ヨリ起リ交叉シテ他側ニ至リ視神經交叉ノ直前ニテ前腦ノ基底部ニ至レリ而シテ該神經節ノ大サハ嗅裝置ノ發育ト一定ノ關係アリト.

Cajal ニ據レバ視紐ハ下視丘 (Hypothalamus) ノ前部ヨリ獨立シテ起首スト雖モ basales Riechbündel ノ口方部ヨリ分枝セル纖維モ夫レニ加入スト. 韁神經節內ニハ視紐纖維ノ非常ニ微細ナル毛筆狀終末分枝ガ終止セルガ視紐纖維ノ一部分ハ韁連合ヲ經テ他側ノ神經節ニ赴ク、而シテ韁神經節內ニハ內外ニ核アリ兩核ヨリ軸索突起ヲ後屈束 (マイネルト氏束) 內ニ送レリト,

Gehuchten ハ犬ニ於テ視紐ガ直接後屈束內ニ移行セルコトヲ否定セリ.

Déjérine モ同見解ニシテ氏ハ視紐ヲ兩側ノ韁神經節 (交叉性ノモノハ韁連合ヲ經テ) 迄追跡シタリ而シテ氏ハ視紐ノ纖維ハ極少數ハ視丘ノ背前面及ビ後面ヨリ起首シ其他ノモノハ大腦皮質ニ起首シ內囊ノ前部及ビ後部ヲ通シテ來リ猶ホ其他大多數ハ殊ニ透明中隔及ビ嗅野ヨリ起ルト.

Pawlowsky ニ據レバ視紐ノ視丘ノ帶狀層及ビ韁神經節ヨリ後連合ニ至ル纖維ハ之ヲ見ズト.

Kuhlenbeck ハ韁連合內ニ於テ皮質韁咯ト嗅韁路トガ交叉セリト云ヘリ.

Grzywo-Dabrowski ニ據レバ嗅葉梨子狀葉ノ Area olfactoria frontalis ヲ破壞セル後視紐ノ變性纖維ハ韁神經節內ニ終ルモ其一小部ハ同節ニ達スル前ニ Nucl. doralis taeniae 或ハ其下部加之 Nucl med. thalami 內ニ入ルト.

猶ホ氏ハ Wallenberg ノ云ヘルガ如キ反對側ノ前頭腦ノ外側部ニ終ル視紐纖維ハ之ヲ認メザリキ.

Bischoff ハ左側ノ病竈ヨリ變性纖維ガ反對側ノ視紐ニ至リ其外側部ヲ形成シツツ嗅葉ノ腹側部ニ放散セルヲ見タリ. 患側ノ視紐ノ內側部ヲ形成セル變性纖維ハ反對側ヘ移行セズシテ同側ノ韁神經節內ニ分散セリ. 韁神經節ノ外圍ヨリハ後屈束ニ纖維ヲ送レルガ如シト.

Kappers ニ據レバ底嗅中樞 (basales Riechzentrum) ト上視上 (Epithalamus) トノ連結セル纖維ハ二部分ヨリ成ルモノニシテ其一ハ一部ハ透明中隔ノ內側部ヨリ他ノ大部分ハ嗅葉ノ腹內側ヲバ前連合ヨリ尾方ノ Nucl. taeniae ヨリ起ル, 而シテ之等ノ纖維ノ大部分ハ韁神經節ノ外核內ニ終リ一部ハ該節ノ尾方ニテ馬蹄係ヲナシテ視丘ノ反對側ニ至レリ. 其二ハ剪綵ヨリ來リ韁神經節ニ至ルト.

Lotheisen ハ視紐ヲ Riechformation ノ灰白質及ビ漏斗部ノ前壁ニ於ケル灰白質並ニ穹窿ヨリ來ルモノトシ同側及ビ反對側ノ韁神經節ニ終ルトセリ 而シテ視紐ハマイネルト氏束及ビ視丘前核ニハ纖維ヲ與ヘズトシ韁神經節ノ大サト嗅裝置ノ發育トノ間ニ一定ノ關係アリトノ Edinger 氏ノ說ヲ否定シ又視丘帶狀層及ビ中心灰白質ト視紐トハ無關係ナル旨ヲ述ベ猶ホ氏ハ Cuvier, Reil, Carus, Luys u. Schwalbe ガ視紐ノ纖維ガ「アンモンス」角ニ至ルトノ說ヲ記載セリ.

Meyer ニ據レバ爬蟲類ニ於テハ視紐ハ透明中隔類似ノ mediale Ventrikelwand ヨリ來ル, 卽チ夫レヨリ起ル强大ナル有髓纖維束ハ基底部ニ下降シ basales Vorderhirnbünde l ヲ繞リ Optikus ノ內側ヲ昇リ終ニ韁神經節マデ達スト.

Probst ハ猫ニ於テ視紐ノ韁神經節內ニ入ラントスル部ヲ切斷セシニ視紐ノ變性纖維ノ一部ハ穹窿柱ニ混ジ一部ハ其外側ニ沿ヒ下降シ其一部ハ視神經交叉ヨリ背側ノ神經節細胞群內ニ入リ他ノ一部ハ前腦ノ基底部ヲ口方ニ進ミ終ニ透明中隔マデ達セルモノアルヲ見タリ, 又反對ニ嗅葉ノ尾部ヲ破壞セシニ韁神經節及ビ韁連合マデ變性纖維ヲ追跡スルヲ得タリ

Mingazzini ニ據レバ視紐ハ視丘ノミヨリ起リ大腦皮質透明中隔ヨリ起ラズマイネルト氏束ハ只僅ノ纖維ヲ除キ被神經節ヨリ起ラズ．而シテ大腦皮質ヨリ起首トスレバ唯前頭葉ヨリ來ルナラント．

Hilpart ハ前穿孔ト皮質下中樞 (Subcaticale Zentren) ノ連結スル視紐ハ早期ニ有髓ニナルト記載セリ．

Johnston ニ據レバ視紐ハ嗅結節ノ外嗅線ノ核及ビ Hippocampus 梨子狀葉ノ皮質ヨリ起ルト．

Greving 及ビ Müller ニ據レバ視紐ノ起首部ハ嗅葉ナリ，マイネルト氏束ハ被神經節ヨリ起リ脚間神經節內ニ終レリト．

Ganser ニ據レバ中心灰白質ノ最背側部ノ纖維ハ其大部殊ニ放線狀纖維ハ同側及ビ反對側ノ視紐內ニ入リ兩側ノ後核間ニ存スル橫走纖維ハ被神經節內ニ至ルト．

Zuckerkandl ハ視紐ハ前穿孔質ヨリ起リ猶ホ帶狀層及ビ視丘ノ核ヨリ來ル纖維ガ加ハルニ由テ增大ストセリ，而シテ視紐ノ一部ハ被神經節ニ，一部ハ嗅野ニ至ルト．

Brissaud ニ據レバ後屈束ハ被神經節ノ後面ヨリ起ル其纖維ノ大多數ハ同神經節ノ Stratum zonale ニ由來スト．

Kahler 及ビ Carl Toldt ハ被神經節ノ摘出後マイネルト氏束及ビ脚間神經節ヨリ出ヅル脚ガ萎縮セルヲ見タリ．

Flechsig ハ松葉體ヨリ後屈束內ニ纖維ガ入レルコトヲ記載セリ：

Economo Karplus ニ據レバマイネルト氏束ニハ zerebralwarts ニ走ル纖維ヲ見ズト．

Meynert ハ後屈束ヲ人間ニ於テ發見セリ．

Stieda ハ多クノ學者ト反對ニ後屈束ハ脚間神經節內ニ起リ背方ニ向ヒ視丘內ニ達ストセリ．

Münzel u. Wiener ハ視丘破壞後マイネルト氏束消失スルモ脚間神經節ハ健存セルヲ見タリ初生ノ家兎ニ於テ被神經除去後マイネルト氏束及ビ脚間神經節內ニ根ガ萎縮セルヲ見タリ．脚間神經節ハ被神經節ヨリ支配セラレズシテ却テ之ヲ興奮セシムル中樞ナリト．

Kölliker ハ視紐內ノ纖維トシテ「アンモンス」角ヨリ脊髓ヲ通シテ來ルモノ基底神經節及ビ其附近ノ神經節細胞，帶狀層，視丘內部 Nucl. intermedius ヨリ來ル纖維ヲ擧ゲ一部ハ被神經節ノ內核ニ，一部ハ松葉腺連合ニ移行セリトシ後屈束ニ關シテハ多數學者ト見解ヲ同ジクセリ．

Winkler 及ビ Potter モマイネルト氏束ニ就テハ一般ノ說ニ從ヘルガ，脚間神經節內ニ終ラザル一部ハ Decussatio Foreli ニ終ルト記載セリ，

Obersteiner ニ據レバ視紐ハ視神經交叉ト前連合トノ間ノ基底灰白質(basales Grau) 殊ニ副嗅葉或ハ基底縱纖維ノ核ヨリ起リ兩側ノ被神經節內ニ終ルト，而シテ氏ハ該神經節ヲ (1) 背部 (視紐ノ領域) (2) 腹外部 (後屈束ノ類域ニシテ大) (3) 腹內側部 (Ped. conarii ノ領域ニシテ小ナリ) ノ 3 部ニ分テリ．

基底視神經節ニ關スル文獻

Gudden ハ兩眼摘出後モ基底視神經節ハ健全ナリ故ニ網膜トハ關係ナシトセリ．

Gurdjian ハ Nucl. tangentialis ノ細胞ニ就キテ記載セルガ其連結ハ不明ナリトセリ．

Röthig ハ有袋類ノ Ganglia supraoptica frontalia u. caudalia ハ phylogenetisch ニ Nucl. supraopticus ニ屬スベキモノトセリ．

Johnston ハ Cyclostomen ニ於テハ Nucl. supraopticus ノ細胞ノ神經突起ハ背方ニ向ヒ外嗅線ニ加ハリ一部ハ視神經交叉ヲ越エテ下視丘ニ至ルトセリ. 氏ハ更ニ硬鱗魚ニ於テモ Nucl. supraopticus ヨリ視神經交叉ヲ越エテ下視丘ニ至ル纖維路ニ記載セリ.

Lehnhossek ハ人間ニ於テ Nucl. supraopt, ant, dorsalis, postenor 等ヲ區別セリ.

Friedman ハ Nucl. supraopticus ハ視路ノ矢狀斷面ノ背, 口, 尾面ニ存ス, 其部ヨリ Tr. supraopticus superior ガ發生シ Fasc, thalamo-infundibularis 內ニ至ルト云ヘリ.

Kölliker ニ據レバ Nucl. supraopticus ハ大ナル細胞ヲ有シ背向セル僅ノ纖維束ヲ出シ恐ラクハ視紐ニ送ルモノナラント, 氏ハ家兎ニ於テ此核ヲ Ganglion basale opticum ト名付ケ其內ニ視紐ノ下降部ガ消失セリト記載セリ.

P. Marie 及ビ Leri ハ視神經底神經節ヨリ Kölliker ガ云ヘルガ如キ視丘口部ニ上昇スル纖維ノ他ニマイネルト氏束, 第三腦室ノ基底內ニ入ル纖維ヲ見, 猶ホ多數ノ橫走纖維ガ起リ視路殘束 (Faiscean résiduaire de la bandelette) ト連結セルヲ認メタリ後者ハ 2—3 ノ小纖維束ニ分レ視神經ノ外緣ニ至リ, 視路ノ內側部ニテハ其外緣ノ背部ニ, 外側部ニテハ其腹部ニ存在シ尾方ニテハマイネルト氏連合ノ後デ「レンズ」核ノ腹部ニ迄, 口方ニテハ Nucl. supraopticus マデ之ヲ追及シ得タルガ該束ハ膝狀ノ彎曲ヲナシテ同核內ニ入レリト. Nucl. supraopticus ノ口方ニテ視神經交叉ノ背部ニ同核ヨリ口方又ハ口外方ニ至ル纖維束アリ1例ニ於テハ此者ハ視神經交叉ノ前部ニテ他側ノ纖維束ト交叉セリト.

Herzog ハ人間兩眼球萎縮ノ例ニ於テ視路ノ長軸ニ沿ヒ造リタル切片ニ於テ視路殘束ノ纖維ハ結束セル束トナリテ萎縮セル視路ノ背部ノ外緣ニ沿ヒテ存在シ Nucl. supraopticus ノ外側ニ達シ大部分ハ急ニ屈曲シ弓狀ニ同核內ニ入リ小纖維束群ニ分ルルヲ見タリ之ニ反シ他ノ一小部ハ同核ノ傍及ビ視神經交叉ノ背外側ヲ通過シ口方ニ進メリ, 此者同核內ヨリ發生シ口方ニ進ム稍弓狀ノ纖維束卽チ前殘束 (Faiscean residuaire anterior) ト合セルヲ見ル故ニ前殘束ハ小部ハ視路殘束ヨリ他ノ大部ハ Nucl. supraopticus ヨリ來ルモノトセリ而シテ視路殘束ノ外端ハ視路ノ腹外側ニ向ヒテ轉位シ其一部ハ「レンズ」核ノ腹側ニアル纖維ニ移行スト.

Moeli ハ Winkelbundel (視路殘束) ノ纖維束中 Nucl. supraopticus 內ニ混入セルモノト同核ヨリ起首セルモノヲ區別セリ.

Probst ハ萎縮セル視路內ニ於テ其背部ニ變化セザル纖維束ヲ認メ之ヲ外膝狀體迄追跡セリ然レドモ此束ハ視路ノ內側ニ存スル故ニ視路殘束トハ異ナルモノナリト.

Meyer ハ視神經交叉及ビ視神經ヨリ全ク獨立シテ中心灰白質內ニ終ル纖維ヲ見タリ此者ハ正中線ニ於テ交叉シ一部ハ basales Optikusganglion ノ前核內ニ終ルナラント.

穹窿柱ヲ圍繞セル纖維ハ一般ノ記載ニ依レバ天蓋部ノ赤核ヨリ來ルトシテヲルガ, 此纖維ノ大部分ハ緩ナル弓狀ヲナシテ時トシテ强大ナル纖維束トナリ穹窿柱ノ內側ヲ通過セリ, 而シテ口方ニ進ミ Decussatio subthalamica anterior ノ纖維ノアル部位マデ來ルヤ否ヤ正中線ニ近ヅクヲ見ル, 而シテ其連續ハ外見上視神經交叉ノ背側ヲ口方ニ進ミ正中線ノ傍ラニ於テ左右殆ド平行ニ走行シ Nucleus supraopticus des basalen Optikusganglions ニ終ルガ如シト.

又穹窿ヲ圍繞セル Decussatio superior anterior ノ纖維ハ, 生後 7 日ノ小兒ニ於テ有髓トナリ basales

Optikusganglion 內ノ Lehnkossek ノ所謂 Nucl. supraopticus ニ終ルナラント云ヘリ.

Schaffer ハ ganglion basale opticum ヨリ起リ左右相交叉シ視路ノ內側ニ至リ一方ハ Gudden 氏連合ニ密着シ他方ハ Luys 氏體ニ入ル纖維ヲ見タリ氏ハ之ヲ Ganglion basale opticum ト Luys 氏體トヲ連結スルモノトナセリ.

Basales Riechbündel ニ關スル文獻

Probst ハ猫ニ於テ嗅野，尾部ヲ破壞セシニ底嗅束ハ變性シ ventrale Fornix ト內囊ノ最內腹側部トノ間ヲ尾方ニ進ミ腦橋ノ基底部迄至ルヲ見タリ又猫ニ於テモ嗅野破壞後變性セル同束ガ Ganser 氏ノ所謂基底長纖維束ノ形ヲナシ乳嘴體莖ノ外側ニ達シ前二疊體及ビ赤核ヲ通リ赤核ト大腦脚トノ間ニ達シ漸次橫大腦脚路核ニ至リテ消失セリト.

Grzwo-Dabrowski ハ Area olfactoria frontalis ヲ破壞セル後變性セル底嗅束ヲ同側ノ乳嘴體及ビ中樞ノ天蓋部迄追跡シ得タリ故ニ之ヲ Tr. olfacto-mesenceph. basalis ト命名セリ.

Wallenferg 家兎ニ於テ該束ノ起首嗅野ノ基底層トナシ其經過及ビ終末ニ就キテ詳細ニ記載セリ.

Honegger ニ據レバ此束ノ起首部ハ嗅葉殊ニ其外側部ニシテ一部ハ basales Riechbündel トナリ後走シ一部ハ Ganser ノ基底長纖維束ノ核ヲ貫通シ視丘ノ尾緣ニ達スルヤ一小部ハ Decussatio subthalamicaposterior Ganser 內ニ入レリト.

Edinger ニ據レバ尾狀核頭ト嗅葉皮質トノ間ニ扁平ニ擴ガレル灰白質ガ底嗅束ノ起首部ニシテ該束ハ脚間神經節ヲ越エテ內蹄條ニ續ケリ. 龜デハ只之ヲ乳嘴體迄追跡シ得タルモ他ノ爬蟲類ハ魚類及ビ哺乳動物ニ於テハ嗅葉ヨリ起リ底部ヲ後走スル纖維ハ中腦ノ腹外側迄追跡スルヲ得，特ニ嗅覺ノ發達セルモノニ於テ然リト.

Obersteiner ニ據レバ嗅葉ノ細胞及ビ前穿孔質ヨリ起ル底嗅束ノ一部分ハ天蓋部ノ網樣質或ハ更ニ深部ニ達スルモノノ如シ又該束ノ一小部ハ速ニ分散シ前連合ヲ經テ反對側ニ達シ尾方ニ赴クト.

Cajal ニ據レバ底嗅束ハ嗅球ノ莖，嗅結節，外嗅線部ノ大腦皮質部ヨリ起リ一部ハ Decussatio hypothalamica 內ニ於テ交叉シ一部ハ交叉セズシテ中腦ヲ越エテ尾方ニ進メルモノノ如ク其經過中 Regio suprachiasmatica 漏斗及ビ Tr. mam. princeps ト Hanbenbündel トノ間ニ存スル Nucl. supramamillaris ニ多クノ側枝ヲ出セリト.

Kappers ハ底嗅束ハ有袋類，爬蟲類等中腦ノ基底部ニ迄追及シ得ト.

Bischoff ノ嗅葉尾部ノ基底ヲ底嗅束ノ起首部トセリ，而シテ同側ハ乳嘴體ニ分枝セズ大腦脚ノ內側部ニ達シ中腦ノ外網樣質ニ終止スルモノトシ之ヲ Tr. olfacto-mesencephalicus ト名付ケタリ， 氏ハ束中ノ纖維ニ交叉性ノモノヲ認メザリキ.

自 家 實 驗

實驗動物　若キ家兎(1.500—2.000 瓩)ヲ用ヒ Marchi 氏法ヲ行ヒシモノハ術後 21 日目 Nissl 氏法ニテ處置セシモノハ術後 14 日目ニ生體固定シ以テ動物ヲ殺シ腦ノ必要部ヲ標本トナセリ.

實驗第1 嗅葉破壞後ノ Marchi 所見

小刀ノ柄ヲ前腦ノ外側部ノ彎曲ニ略ボ一致スル樣弓狀ニ曲ゲ其尖端ヨリ及側ヲ柄ノ凹側ニ向ケ稍直角ニ鎌狀ノ刀部ガ出ヅルモノヲ用ヒタリ，刀部ノ長サハ約 0.5 cm ナリ．手術式ハ拙著「穹窿柱ニ就キテ」實驗第5ニ全ク準據ス．

損傷部　口方ニ於テハ左側線狀體頭ノ外側ニテ外嗅線ハ背外方ニテ其半以上傷ケラレ大腦皮質ハ左側前正中野ノ約口尾兩端間ノ中央部ニテ破損セラル，尾方ニ進ムニ從ヒ創傷ハ內背方ニ擴大シ左側ニ於テ嗅葉ノ外半部，尾狀核ノ一部，前壁核ノ腹部，內囊ノ口部，前連嗅部ノ一部及ビ外嗅線ヲ犯シ且背側ニテハ Area insularis, Area postcentralis ノ一部モ傷ケラル，此損傷部ハ略ボ視丘前核ノ部ニ至テ終止セリ．

變性纖維所見　上記ノ損傷部ヨリ起リシ變性顆粒ハ大小種々ニシテ透明中隔ノ尾部ノ高サニ於テハ損傷セシ內囊ノ腹側部卽チ Regio innominata ニアリテ其數甚ダ多シ．尾方ニ向ヒ視丘前核口部，視神經交叉ノ口尾兩端間中央部ノ斷面ニ至ルモ依然トシテ Regio innominata ニ同樣ノ變性纖維アルモ其一部ハ內囊ノ內側部ヲ繞リテ視丘下莖 (n. Winkler) 及ビ視紐ノ外側部ニ移行セルヲ見ル．

1)　視紐外側部ニ移行セル變性顆粒ハ中等大ニシテ其量極メテ少シ之ヲ尾方ニ追跡スルニ同一位置ヲ保チ韁神經節ニ入リ其一部ハ反對側ノ視紐ノ外側ニ移行スルト雖モ其量極メテ僅少ナリ，然レドモ其連續ハ約視丘前核部ニ迄達シ消失ス．

2)　變性セル basales Riechbündel (底嗅束) ハ著シク粗大ナル顆粒ヨリナリ Ganglion basale opticm ノ背側及ビ背外側ヲ通過シ後走シ該神經節內ニ入ラズ尾方ニ於テハ此者ハ內囊ト穹窿柱トノ中間ニ介在シ視路ノ直背側ニ存在セリ．視路ニ變化ナシ，此束ハ漏斗部ニ於テモ略ボ同上ノ位置ヲ保ツモ視路ノ背側ニテ夫レヨリ稍離レテ存在セリ．乳嘴體口部ニ近ヅク時ハ變性纖維ハ廣ク分散シ穹窿柱ノ周圍ニモ至ルヲ見ル．

乳嘴體部ニテハ Fasc. princeps ヨリ外側ニテ同束ト大腦脚トノ間ニ存在セリ．更ニ尾方ニ至レバ漸次背方ニ移動シ疑帶中ニ入ルル乳嘴體口尾兩端間ノ中央ノ高サニテハ變性纖維ハ稍內外兩側ニ擴リ外側ノ一部ハ黑質內ニモ入ル乳嘴體尾部ノ高サニ至レバ穹窿交叉ニ從ヒ Decussatio, Foreli 及ビ Raphe ニ至ル數條ノ變性纖維ヲ認ム其連續ハ Decussatio Foreli ヲ橫切リ反對側ニ達シ左右 Meynertsche Bündel 間ヨリ導水管下ノ中心灰白質ニ終リ猶ホ術側ノ乳嘴體內核ノ外腹部ニ向フ一條ノ變性纖維ヲ認ム，乳嘴體髓囊ハ健全ナリ．

其他穹窿交叉中ヲ上昇シ又乳嘴體莖ノ內側ニ沿ヒ Decussatio Foreli ニ達スル變性纖維アリ左側ノ大腦脚，黑質，Regio subthalamica 內ニハ前方ニ於ケルガ如ク變性顆粒ヲ認ム Meynertsches Bündel ノ中腦基底ニ達スル部位ニ於テハ底嗅束ノ殘餘ハ主トシテ乳嘴體莖ノ背側ニ存在シ其一部ハ內蹄係トマイネルト氏束トノ間或ハ前者ノ腹側ヲ斜ニ上昇シ他ノ一部ハマイネルト氏束ノ腹側ヲ通リ Raphe ニ向テ進メリ．更ニ尾方ニ至レバ變性纖維ノ一部ハ橫大腦脚路ヲ越

エテ外上方ニ，一部ハマイネルト氏束ト內蹄係トノ間ヲ昇リ赤核部ニ至リ之ヲ穿通シ後縱束部ニ至ルヲ見ル猶ホ赤核部ニモ點狀ノ變性顆粒ノ如キモノヲ認ム，其他マイネルト氏束ノ背側又ハ腹側ヨリ Raphe ニ向走スル變性顆粒存在ス，粗大ナル短桿狀ヲ呈シ其長軸ハ Meynert 氏束ノ背或ハ腹側ヲ走ルモノハ內背方ニ Meynert 氏束ト內蹄係トノ間ノモノトハ斜ニ外背方ニ向ヘリ．

然レドモ大部分ハ內蹄係ヲ圍繞シ約半數ハ其內側部ニ入リ過半ハ內蹄係ノ腹側ヲ外背方ニ昇レリ而シテ內側部ニ入ルモノハ孰レモ外背方ニ向ヒ內蹄係ノ背側ニ出ヅルモ其末端ハ定ムルヲ得ズ Ganglion basale opticum 內ニハ變性纖維ヲ認メズ．

實驗第 2　嗅葉基底部破壞後ノ Marchi 所見

手術式ハ實驗第 1 ニ準據ス．

損傷部　口端ハ右側ノ線狀體口端ノ高サニ始リ嗅葉ノ腹部(殊ニ外嗅線內側)前連合ノ嗅部及ビ其周圍ニアル右側ノ馬蹄絆口端ノ內外脚ヲ犯セリ左側ニテハ內嗅線部ヲ僅ニ傷ケタリ，卽チ本例ニ於テハ左側ヨリ右側ガ主トシテ犯サレタリキ尾方ニ進ムニ從ヒ右側ノ損傷部ハ漸次增大シ透明中隔ノ口端ノ高サニ至レバ同中隔ノ腹部，同莖，扁桃核(n. Winkler)ノ內側ノ一部モ犯サルルヲ見ル．左側ニテハ中隔莖ノ背部ニ 1 箇ノ極メテ小ナル損傷部ヲ見ルノミ，更ニ尾部ニ進メバ右側ノ破壞部ハ漸次上昇シ前連合ヨリ背側ニテ透明中隔ノ腹部ヲ水平ニ全ク橫斷シ猶ホ外側ニ於テ同中隔ヲ其背腹ノ約 1/2 ノ高サニ於テ毀損セリ，之ニ反シ左側ニテハ損傷部ハ全ク消失セリ．右側ノ損傷部ハ尾方ニ至ルニ從ヒ急速ニ減少シ透明中隔尾端ノ高サニ至レバ全ク消失セリ，上記以外ニハ腦ニ全ク損傷ナシ．

變性纖維所見　上記ノ損傷部ヨリ起レル變性セル底嗅束ヲ尾方ニ追跡スルニ前穿孔質ノ外側部卽チ扁桃核ノ周圍殊ニ其腹側ニ大小不同ノ數多ノ變性顆粒アリ尾方ニ於テ Regio innominata ニ進入セリ然レドモ Ganglion basale opticum ニハ全ク入ルコトナシ更ニ尾方ニテハ變性纖維ハ內囊ノ下降ニ由リ漸次內側ニ壓迫セラレ遂ニ穹窿柱ト大腦脚間ニ轉位スルニ至ル，更ニ尾部ニ於テハ疑帶ノ腹側部ニモ進入シ次デ乳嘴體尾部ノ高サニ至レバ其一部ハ兩側共ニ乳嘴體莖ニ接在シ且其一部ハ該莖中ニ入ルヲ見ル，猶ホ右側ニテハ乳嘴體外核內ニモ微細ナル變性顆粒ヲ認ム，然レドモ中等大ノ大多數ノ變性顆粒ハ桿狀ヲ呈シ種々ノ方向ニ配列セリ更ニ尾方ニ進メバ變性顆粒ハ乳嘴體莖ノスグ背側ニ接在シ內蹄係ガ下降スルニ至レバ一部ハ乳嘴體莖ト內蹄係トノ間ニ存在ス終ニ動眼核ノ高サニ至レバ其變性纖維ハ一部分ハ Raphe ニ向テ背方ニ上昇セリ(其一部ハ內背方ノ赤核ヲ通過スルガ如シ)他ノ部ハ Decussatio Foreli 內ニ可ナリ著明ニ殘留セルモ之ヲ尾方ニ追跡スル能ハズ．

Regio innominata ノ變性部ヨリ視丘下莖(n. Winkler)ト共ニ視丘ノ口部ヲ上昇セル顆粒ヲ見ル，同側穹窿柱ニハ變化ナシ．

右側ノ視紐ニハ微細ナル變性顆粒ガ散存セルガ同側ニテ視神經交叉ノ背側ヨリ穹窿柱斷面ノ內側ヲ通リ上昇セル微細ノ變性纖維ヲ見ル.

尾方ニ進メバ左側ノ Regio innominata ヨリモ視丘下莖ニ沿ヒ昇レル微細ノ變性纖維ヲ見ル. 視紐內ニ入ル纖維ハ一般ニ小ニシテ殊ニ其基底部ニ近ク存在セルガ視紐ノ最外側部ニハ粗大ナルモノヲモ見ル, 然レドモ一般ニ變性纖維ノ量ハ甚ダ僅少ナリ, 尾方ニ赴クニ從ヒ視紐ノ腹半ニアル變性纖維ハ漸次外方ニ次デ背側ニ移動シ韁連合內ニ移行セリ.

反對側ノ視紐ノ外側部ニモ粗大ナル變性纖維ガ極テ少數ナガラ存在セリ兩側ノ Meynertsche Bündel ニハ變化ヲ認メズ.

實驗第3 嗅葉及ビ漏斗部破壞後ノ Marchi 所見

手術式ハ拙著「乳嘴體ノ連結路ニ就キテ」ノ第1編實驗 V ニ準據ス.

損傷部 口端ハ相接近セル兩側ノ前連合嗅部ノ中間卽チ灰白終板ノ背部ニ始マリ稍左側ニ偏シテ存在ス尾方ニ向フニ從ヒ損傷領域ハ漸次背方及ビ腹方ニ擴張シ視神經交叉ノ口部ノ高サニテハ前連合ハ全ク切斷セラレ其背側ニ位セル左側ノ穹窿柱ハ殆ド破壞セラレ右側ノモノモ亦其內側ノ一小部ヲ損傷セリ然レドモ Psalterium ハ健全ナリキ視神經交叉口尾兩端間ノ中央ノ高サニテハ背方ノ左側穹窿柱ハ全ク破壞セラレ同時ニ其內側, 內腹側, 第三腦室下隅ノ中心, 灰白質及ビ視神經交叉斷面ノ中央部ノ背部モ損傷セリ, 漏斗部ニ於テハ左側ノ穹窿柱ノ腹內側ノ小地ヲ損傷セルノミ,

乳嘴體ハ健全, 卽チ本例ニ於テハ視紐ノ損傷ハ認メ難シ.

變性纖維 左側ノ扁桃核ノ周圍ニハ粗大ナル變性顆粒存在セリ, 視丘前核口部ノ高サニテハ微細ナル變性顆粒ハ前核ノ內側部ヲ上昇シ視紐內ニ入レルヲ見ル, 左側ノ Ganglion basale opticum ハ其全長(口尾方向ニ於ケル)ヲ通シ少數ノ幽微ナル黑色顆粒ヲ含メリ前穿孔質ヨリ Regio innoninata ニ進入スル變性纖維ハ著明ニ見ルヲ得.

1) 尾方ニ追跡スルニ漏斗部ハ實驗第2ト同狀ヲ呈シ大腦脚ト乳嘴體莖トノ間ヲ尾方ニ進ム變性纖維ハ乳嘴體尾端部ノ高サニ於テハ非常ニ著明トナリ乳嘴體莖內ニ於ケル變性纖維ヨリモ多數ニ存在シ且粗大ナルヲ見ル.

此變性纖維ノ大部分ハ橫大腦脚路內ニ移行シ殘部ハ尾方ニ至ルニ從ヒ漸次外背方ニ轉位シ內蹄係下ニ達シ消失セリ. 天蓋背核及ビ天蓋深在核ハ健全.

2) 視丘前核ノ口部ヲ視紐ニ向ヒ上昇スル變性纖維モ極メテ著明ニシテ視紐ニ入ルトキハ其橫斷口ノ全部ニ擴散セルヲ見ル然レドモ尾方ニ進ムトキハ主ニ同紐ノ內半部ニ微細ナル變性顆粒ガ稠密ニ存在シ, 外半部ハ只極僅數ノ變性顆粒ヲ有スルニ過ギザルニ至ル而シテ Ganglion habenulae ニ達スル時ハ變性顆粒ハ漸次外側ニ移動進入シ主トシテ節內ニアル纖維束群ノ內側ニ接在スルモ細胞群內ニモ多數ノ微細ナル變性纖維ヲ見ル更ニ尾方ニ進メバ變性顆粒ノ位置ハ

益々外側ニ偏シ次デ背方ニ轉ジ終ニ該神經節ノ背半部ヲ滿スニ至ル，然レドモ節ノ尾端ニ近ヅク時ハ節内ノ變性纖維ハ漸次幽微トナリ Meynertsches Bündel ガ全ク節ヨリ分離スル高サニ至レバ却ツテ粗大ナル變性纖維ハ節ノ外緣ニ沿ヒ背腹ノ方向ニ配列シ小束ヲ形成スルヲ見ル.

實驗第 4　嗅葉漏斗部破壞後ノ Marchi 所見

手術式ハ實驗第 3 ト同ジ.

損傷部　其全長ヲ通ジテ右側ニ存在セルガ口方ハ灰白終板部ニ始マリ前連合，背側部，透明中隔ノ尾腹部並ニ Psalteriuim ヨリ遊離セントスル穹窿柱ヲ犯セリ．損傷領域ハ尾方ニ向フニ從ヒ腹背ニ增大シ視丘前核ノ腹部，同内核ノ外半，網樣質ノ一部，更ニ尾方ニ於テハ中間塊ノ右側ノ一部，視丘内核ノ腹側部，同腹核ノ内側部並ニ Vicq d'Azyr 氏束ヲ傷ケリ.

變性纖維所見　全然變性セル右側ノ視紐ヲ口部ヨリ尾方ニ追跡スルニ變性纖維ハ韁神經節内ニ入ルモノ頗ル顯著ニシテ内側ノ細胞群内ニ微細ナル變性顆粒ヲ分チ節ノ外側部ノ變性顆粒ハ尾方ニ至レルニ從ヒ減少シ口部ニテ稠密ニ存在セル變性纖維ハ今ヤ漸次束狀ヲナシテ互ニ離在スルニ至ル，其他右側ノ韁神經節内ニ視丘内核及ビ腹核ノ損傷部ヨリ中間塊ノ外側ヲ通リ又中心灰白質部ヨリ進入スル著明ノ變性纖維アルヲ見ル，尾方ニテハ視紐ノ外背部ニ粗大ナル變性顆粒ガ稠密ニ存在シ腹部ニハ微細ノ變性纖維存在セリ之等ノ變性纖維ノ一部ハ韁連合ニ移行シ反對側ノ韁神經節ノ外側部ニ至ル此者ハ少數ナレドモ比較的粗大ナリ節ノ尾端部ニテハ節内ノ變性纖維ハ左右略ボ同一程度ニ存在ス左側ノ韁神經節内ニ至レル變性纖維ヲ口方ニ向テ追跡スルニ節ノ外側部ヲ前進シ視紐ニ移行シ終ニ視丘ノ口端ノ高サニ至レバ腹口方ニ屈曲シ Ganglion basale opticum ノ外側ヲ通リ嗅結節部ニ向走スト雖モ，中途ニテ不鮮明トナリ其末端ヲ追究スルヲ得ザリキ.

Ganglion basale opticum 及ビ Basales Riechbündl ニハ變性纖維ヲ認メズ.

實驗第 5　嗅葉漏斗部破壞後ノ Marchi 所見

手術式ハ拙著「穹窿ニ就キテ」實驗第 4 例 I ト全ク等シ.

損傷部　口方ハ透明中隔ノ口尾兩端間ノ中央ノ高サニ始リ右側ノ Gamglia olfactoria Luysi ノ内側部ヲ Ganglion basale opticum ヲ前方ニ延シタル方向ヨリ外側ニ於テ水平ニ傷ケ尾方ニ進ムニ從ヒ損傷部ハ内方ニ偏シ同時ニ其領域ハ稍背内方ニ向ヒ擴張シ視神經交叉ノ現ハルル時ハ其外背隅ヲ犯シ比較的限局性ニ右側ノ Ganglion basale opticum ヲ其横斷面ノ殆ド全部ニ亘リ破壞シ猶ホ其背側ノ隣在部及ビ視神經交叉ノ右側ノ一部ヲ損傷セシメタリ (Fig. I).

漏斗部ニ至レバ創部ハ第三腦室下隅，右側ノ穹窿柱，視路ノ間ニ介在シ穹窿柱ヨリ漏斗部ニ至ル纖維束ノ破壞セルガ尾方ニ進ム時ハ漸次腹方ニ下降遂ニ乳嘴體ヨリ口方ニ消失セリ，兩側ノ穹窿柱，馬蹄絆，穹窿廻轉並ニ前連合ハ全ク損傷ヲ免ル.

變性纖維所見

1) 損傷部(右側)ヨリ起リ視紐ニ至ル變性纖維ヲ尾方ニ追跡スルニ視神經交叉ノ口尾兩端間ノ中央部ヨリ稍尾方ニ於テ此者ハ損傷部ノ外側部ヨリ起リ視丘下莖(n. Winkler)ニ沿ヒ視丘前核ノ內緣ニ達シ視紐ニ入ルヲ見ル. 猶ホ少數ノ微細ナル變性纖維ハ穹窿柱ノ內側ヲ視紐ニ向ヒ上昇セルガ其終末ハ明カナラズ視紐ノ變性纖維ハ韁神經節內ニ達スルヤ纖維ニ富メル其外部內ニ瀰漫スト雖モ非常ニ微細且少數ナルガ故ニ該神經節ノ細胞部(內側)ニモ分枝セルヤ否ヤ明カナラズ而シテ尾方ニ進ムニ從ヒ其數ヲ減ジ之ヲ韁連合ニ追究スル能ハザリキ, 左側ノ韁神經節內ニハ全ク變性顆粒ヲ認メズ.

2) 損傷部ハ視神經交叉ノ尾部ノ高サニ於テハ穹窿柱ニ殆ド接在シテ腹側ノ隣在部ヲ破壞セルガ微細ナル變性顆粒ガ該斷面ニ於テ穹窿柱ヲ圍繞セルヲ見ル然レドモ之等ノ變性纖維ハ尾方ニ進メバ漸次內側ニ移動シ柱ノ背側, 內背側及ビ外側ヲ繞ルモノハ漸次ニ消失ス柱ノ腹側ニアル變性顆粒ハ一部分ハ漏斗部ノ腹側部ニ分散セルガ如キ狀ヲ呈スト雖モ穹窿柱ト共ニ乳嘴體ノ口部ニ至リ一部ハ內核穹窿柱ニ內接スル部分ニ一部ハ同核ノ背側ニ至ル, 乳嘴體尾端部ノ高サニテハ變性纖維ノ一部ハ黑質內ニ入リ一部ハ前方ト同位置ヲ保チ尾方ニ走リ漸次橫大腦脚路內ニ入リ殘部ハ內蹄係下ニ至ツテ消失ス.

3) Ganglion basale opticum ノ損傷部ヨリ外側ニ向ヒ非常ニ微細ナル變性纖維ガ蒼白球ノ腹側ニ至ルガ如シ, 又視神經交叉ノ尾部ニテ Meynert 氏連合內ニ入レル變性纖維ハ明カニ認メ得.

實驗第 6 韁神經節破壞後ノ Marchi 所見

手術式「アンモンス」角ノ損傷ヲ避クル爲メニ豫メ同大ノ兎ニ於テ大腦半球ノ後頭極ヨリ韁神經節ニ向テ引キシ線ト後頭葉內背緣トノ間ノ角度並ニ後頭極ト韁神經節トノ距離ヲ測定シ置キ次ニ實驗家兎ノ大腦ヲ露出シ後頭極ヨリ斜ニ一側ノ韁神經節ニ向ヒ上記ノ角度及ビ距離ニ準ジ双刃刀ヲ刺入シ同神經節ヲ傷ツク.

損傷部 左側ノ Area retrosplenialis ノ尾部ヨリ同地ヲ斜ニ貫通シ口腹方ニ向ヘル創傷ハ前四疊體ノ Stratum grieseum superficiale 及ビ Stratum medullare superficiale ノ內側部ヲモ犯セリ, 後連合ハ尾方ニ於テ損傷ヲ免ルト雖モ口方ニ進ム時ハ創部ハ背腹ノ方向ニ擴張シ後連合ノ左外側部ヲモ少シク犯セリ.

韁神經節ノ尾部ハ殆ド全ク破壞セルガ, 其口尾兩端間中央部ハ只外側部ノミ犯サルルヲ見ル (Fig. II).

視丘ニテハ Centre median (Luys) 內核 (M. b.) ノ一部及ビ腹核背部ノ一部ガ負傷セリ韁神經節ヨリ分離セル Meynert 氏束ノ背外端モ毀損セラル.

韁神經節ノ損傷ハ節ノ中央部ヨリ口方ニ於テハ腹方ニ轉位シ同節ノ腹側ヨリ出ヅル Meynert 氏束ヲ殆ド毀損セシム. 更ニ口方ニ進メバ損傷部ハ小トナリ韁神經節ノ內側部ニ限局セリ視丘

內核ノ諸部及ビ腹核ノ背部ニ出血斑ヲ見ル，而シテ韁神經節ノ口端ノ高サニ至レバ創傷ハ全ク消失セリ.

變性纖維所見　尾方ヨリ口方ニ追跡スルニ左側韁神經節ノ外側部ハ負傷シ內側ノ細胞部內ニ變性顆粒及ビ出血ヲ見ル變性顆粒ハ殊ニ節ノ內腹側部ニ稠密ナリ. 損傷部ガ韁神經節ノ中央ヲ通リ基底ニ達セル部位ニ至レバ該神經節ノ纖維束內ニ粗大ナル變性顆粒ヲ見ル節ノ背部ニモ微細ノ變性ガ現ハレ殊ニ節ノ內腹側部ニハ變性纖維ガ頗ル稠密ニ存在ス. 口方ニ至リ損傷ガ韁神經節ノ腹側ノミニ限局スルニ至レバ節ノ外背側部ニ粗大ナル變性纖維ガ散在性ニ存在シ之ニ反シ腹側部ニハ無數ノ微細ナル變性纖維ガ密在セルヲ見ル.

韁神經節ノ口端部ニ於テハ內側ニハ非常ニ微細ノ變性纖維アレドモ外側部ニハ少數ノ粗大ナル變性纖維アリ視丘ノ帶狀層ヨリモ變性纖維ガ發生シ韁神經節ニ向走セリ.

視丘前核ノ口部ノ高サニ至レバ前記ノ韁神經節ノ變性纖維ハ腦底ニ向テ下降シ初メ口腹外方ニ向ヒ進行セリ，穹窿柱ト視紐トガ相會セル部位ニ於テハ視紐內ニ變性纖維ヲ認メ難ク下降セル變性纖維ノ末端ハ Ganglion basale opticum ノ外側ノ嗅結節內ニ終ルガ如シ，韁連合ニハ變性顆粒アリ其連續ハ右側ノ韁神經節ニ入ル然レドモ其數ハ少シ此者ハ節ノ外側部ニ存シ大小不同ノ顆粒トナリテ顯ハル，而シテ右側ニ於ケルト同樣ノ經過ヲ以テ前走シ遂ニ腦底ニ至ルモノナリ之ニ反シ節ノ細胞部ニハ全ク變性纖維ヲ見ズ. 後屈束ヲ尾方ニ追跡スルニ左側ノ後屈束ハ殆ド全部ガ變性セルガ尾腹方ニ向テ下降シ漸次左右ニ擴リ分散ス，同束ノ變性纖維ハ微細ノ點狀ニシテ殊ニ同束ノ背部ニ無數ニ存在ス而シテ背方及ビ外方ニ向ツテ漸次分散スルガ如キ狀ヲ呈セリ. 脚間神經節ノ部位ニ至レバ變性纖維ノ一部分ハ節ノ周圍及ビ殊ニ其背部ニ分佈シ散在性ニ粗大ナル顆粒ヲ背方ニ出セリ又一部ハ背外方ヨリ斜ニ Kölliker ノ所謂脚間神經節ノ小部ヲ通過シ反對側ノ節內ニ進入スト雖モ非常ニ微細ニシテ只右側ノ節ノ背緣部及ビ外緣ニ追跡シ得ルニ過ギズ.

之ニ反シ，背方ニ向ヘル變性纖維ハ頗ル粗大ニシテ，脚間神經節ノ外背側ヨリ背方ニ上昇シ Decussatio Foreli 內ヲ赤核ノ內側ニ向ツテ上昇ス其他正中部ニ於テモ脚間神經節ノ背側ヨリ微細ナル變性纖維ガ出テ上昇シ又同所ヨリ正中線ヲ越エ右側ノ內蹄係附近ニ至テ終ルモノアルヲ見ル而シテ之等變性纖維ハ天蓋深在核ノ口腹方ニテ Decussatio Foreli 內ニ消失セリ.

一度下降セル Meynert 氏束ノ一部分ガ再ビ背方ニ屈曲上昇セル部ハ乳嘴體莖ノ屈曲部ヨリ口方ニテ內蹄係ガ中腦ノ腹緣ニ達セル部位ヨリ口方ニアリ故ニ兩者ハ容易ニ區別シ得.

實驗第7　Meynert 氏束損傷後ノ Marchi 所見

例 I

手術式拙著「乳嘴體ノ連結路ニ就キテ」ノ第2編第3節ニ記載セルモノニ同ジ.

損傷部　一側ニ於テ乳嘴體ノ尾端部ヲ通シテ同側ノ乳嘴體莖ノ內大部及ビ夫レニ接在セル背

側ノ隣地竝ニ其内側ニ存スル Meynert 氏束ノ内半部ハ破壞シ猶ホ尾方ニテハ同側ノ内蹄係内端部ノ一部ヲ犯セルガ創傷ハ動眼神經根發現部ニテ終止セリ.

Meynert 氏束ヲ口, 尾兩方面ニ追跡精査ス.

尾方ニ於ケル所見ハ實驗第6ニ等シ.

口方ニ追跡スルニ韁神經節ニ達セザル内ハ Meynert 氏束内ノ變性纖維ハ主トシテ束ノ外側部ニ集在シ小部分ハ他部ニ瀰漫性ニ存在セリ.

變性顆粒ハ下行性ノモノヨリ一般ニ細小ナリ. 韁神經等ノ尾部ニ達スルヤ大部分ハ其腹側ニ殘留セルモ一部ハ節ノ内側細胞部内ニ入ルヲ見ル.

口方ニ進ムニ從ヒ節ノ内腹側ニアル變性顆粒ハ漸次節ノ細胞部内ニ進入シ減數シ終ニ節ノ口端部ニ至レバ殆ド之ヲ認知シ得ザルニ至ル, 節ノ纖維束部内ニハ變性顆粒ヲ見ズ又韁連合ヲ通過シ反對側ノ韁神經節ニ至ル變性顆粒モ證明シ能ハザリキ.

例 II

手術式ハ實驗第7例Iニ等シ.

損傷部 マイネルト氏束ノ中腦ノ腹緣ニ達セル斷面ニテハ乳嘴體莖ノ内側ニテ左側ノ同束ハ其腹側部及ビ内側部ヲ犯サルルヲ見ル.

口方ニ進ムニ從ヒ Meynert 氏束内側部ノ損傷ハ束ト共ニ斜ニ口背方ニ至リテ消失セリ之ニ反シテ乳嘴天蓋束ノ外側部, 乳嘴體莖ノ最内側部ハ此高サニ於テ損傷セリ.

Meynert 氏束ノ内側, 腹側, 邊緣部ニアル微細ノ變性纖維ハ韁神經節ノ尾部ニ至レバ一部ハ節ノ内側細胞部内ニ入リ, 瀰漫性ニ分佈シ他部ハ節ノ腹側ニ殘留セリ.

口方ニ進ムニ從ヒ漸次變性顆粒ノ數ハ減少シテ主トシテ節ノ内腹側部ニ局在シ終ニ節ノ後端部ニ至レバ全ク消失ス.

上記變性顆粒ノ一部ガ反對側ノ韁神經節ニ移行スルノ狀ハ之ヲ見ズ, 尾方ニ於ケル所見ハ例1ニ等シ.

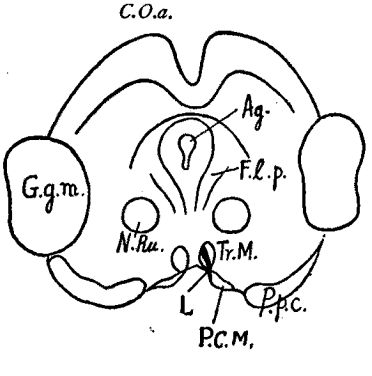

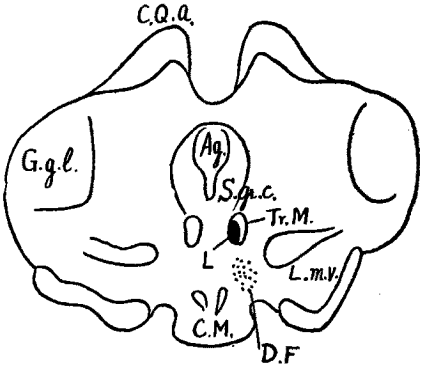

實驗第 8 視神經交叉ノ背側隣地破壞後ノ Nissl 所見

例 I

家兎ヲ臺上ニ腹臥位トナシ頭部ヲ固定シ双刃刀ヲ左側ノ前正中野ノ口端部ニテ口背方ヨリ尾腹方ニ45度ノ傾斜ヲナシテ正中面ニ平行ニ約 2 cm 刺入スル事 2 回ナリキ.

損傷部　左側ニ於テ前正中野ノ口端部，透明中隔ノ腹側部及ビ該部ニ接セル前連合ヲ破壞セリ，猶ホソノ後方ニ於テ視神經交叉ノ背側ノ正中部ヲ左右平等ニ損傷セリ．尾方ニ進ムニ從ヒ Psalterium ヨリ分離セントスル左側ノ穹窿柱ガ局限性ニ犯サルルヲ見ル，漏斗部ノ中心灰白質ハ此部ノ斷面ニテ其背腹ノ約 3 分ノ 1 高サニテ左側ニ偏シ水平位ノ線狀創ヲ蒙レリ (Fig. III).

穹窿柱ノ損傷ハ尾方ニ進メバ忽チ消失スト雖モ漏斗部ノモノハ視神經交叉ノ中央部ノ背側ニ於テ水平位ノ線狀創トナリテ顯レ更ニ尾方ニ至レバ左側ノ乳嘴體內核ノ背腹中央部ヲ同ジク線狀ニ穿通シ同體ノ尾部ニ至リテ始メテ終止ス.

Ganglion basale opticum ノ細胞ハ紡錘形ノ斷面ヲ呈シ左右共ニ全ク變化ナシ．韁神經節，「アンモンス」角，乳嘴體等ニハ變化ヲ認メ難シ.

例 II

手術式ハ同右，但シ刺入ハ 1 回.

損傷部　左側ノ前正中野ノ口部ヨリ稍尾方ニ傾斜シツツ尾方ニ進ミ前梨子狀野，後梨子狀野，內外矢狀層ノ一部ヲ損傷シ，更ニ尾方ニテハ透明中隔ノ左腹側部及ビ灰白終板部ノ前連合ヲ破壞セリ，其際 Stria cornea ノ一部モ共ニ犯サル，次デ視紐ト穹窿柱トガ相合セル部位ニテハ左側ニテコレヲ全然破壞シ且其周圍ノ中心灰白質，尾狀核ノ內腹側部，內囊ノ一部等ヲ損傷シ (Fig. IV)．視丘前核部ノ斷面ニテハ同側ノ網樣質，穹窿柱，內核ノ腹側部，第三腦室下隅ノ他ニ右側ノ中心灰白質モ犯サルルヲ見ル，乳嘴體口部ニテハ其左背部及ビ夫レニ接在セル第三腦室下隅ノ中心灰質，疑帶ノ一部，網樣質 a (n. Winkler) 同側ノ Fasc. princeps ヲ傷ケ同體ノ尾部ニ至レバ左側ノ視丘內外核及ビ疑帶ノ腹側部，黑質，大腦脚ノ內側部ヲ破壞セリ.

Ganglion basale opticum 細胞ノ紡錘形ニシテ變化ヲ示サズ.

韁神經節ニ變化ヲ認メ難シ.

實驗第 9 視神經交叉ノ口側隣地破壞後ノ Nissl 所見

手術式本編實驗第 1 ニ準據セリ.

損傷部　口方ハ Pallium ノ口端部ノ斷面ニ始マレリ尾方ニ進メバ左側ニ於テ內外嗅線「レンズ」核及ビ尾狀核前端，內囊，胼胝體，前連合ノ嗅部破壞セラル，透明中隔ノ口部ニ至レバ其左半部(但シ內背ノ一小部ヲ除ク)及ビ右側腹部ノ一部及ビ左側ノ透明中隔莖ノ一部モ犯サルルヲ見ル但シ尾狀核ハ此部ノ斷面ニテハ損傷ヲ免ル (Fig. V).

灰白終板部ニテハ Psalterium ノ右口部及ビ同部ヨリ分離セントセル穹窿柱ノ腹方ニテハ前

連合ノ左側部其周圍ノ中心灰白質損傷セリ然レドモ視丘前核ノ斷面ニ至レバ Psalterium ハ右側ニ於テ僅少ノ損傷部ヲ示スノミ.

Ganglion basale opticum ノ細胞ハ紡錘形ヲ呈シ變化ナシ.

乳嘴體,「アンモンス」角, 韁神經節ニモ變化ヲ認メ難シ.

實驗第 10 視神經交叉ノ背隣地破壞後ノ Nissl 所見

手術式拙著「乳嘴體ノ連結路ニ就キテ」ノ第 1 編實驗 V. B. ニ準據セリ.

損傷部 左側ノ前正中野ノ約口尾兩端間ノ中央部ヲ外矢狀裂ノ內側ニテ右側ニ向ヒ斜ニ傷ツケ次イデ胼胝體, 兩側ノ長穹窿, 右側ノ透明中隔ノ背大部ヲ全ク毀損セシム.

透明中隔ノ尾部ハ全ク破壞セラレ夫レヨリ尾方ニテハ右側ノ Psalterium ノ視丘前核並ニ內核ノ一部ヲ背內方ヨリ腹外方ニ向ヒ線狀ニ穿刺セリ.

Ganglion basale opticum ノ細胞ハ稍圓形ヲ帶ビ前諸實驗ノ時ニ比スレバ大ナレドモ正常ノ像ヲ失ハズ.

實驗第 11 視神經交叉ノ尾側隣地破壞後ノ Nissl 所見

手術式ハ拙著「乳嘴體ノ連結路ニ就キテ」ノ第 2 編第 1 節ニ同ジ.

損傷部 第三腦室下隅ノ周圍ノ中心灰白質及ビ其附近損傷セリ, 此部ノ左界ハ左側ノ穹窿柱ノ內側ト同側ノ Vicq d'Azyr 氏束ノ外束トヲ連結セシ線ニ沿ヒ斜ニ內背方ニ上昇シ略ボ視丘腹核 (V. a.) ノ下緣ノ高サニ達ス夫レヲ頂點トシテ右創緣ハ再ビ右腹方ニ向ヒ右側ニ入リ Vicq d'Azyr 氏束ノ內側ニ殆ド接シツツ中心灰白質ヲ下降シ穹窿柱ノ直內側ヲ經テ漏斗部ノ腹緣ニ達セリ又損傷部ノ前界ハ視丘前核ノ中尾 3 分ノ 1 ノ境ニ存シ尾界ハ乳嘴體ヨリ少シク口方ニ存在セリ.

Ganglion basale opticum ノ細胞ハ紡錘形ニシテ變性ヲ示サズ, 但シ細胞間部稍廣キ觀アリ.

手術式ハ拙著「乳嘴體ニ就キテ」ノ第 5 實驗ニ等シ.

損傷部 尾方ニテハ左側ニ於テ顱頂野, 其腹側ノ韁神經節, 視丘內核ノ尾部, 同腹核 (V. r) 第三腦室下隅ノ中心灰白質, 疑帶, 大腦脚內端部ヲ犯セリ. 其內界ハ中間塊ノ正中線部ニ止マル. 口方ニテハ同ジク左側ニ於テ視丘腹核 (V. a. RV. C) ノ口端部, 中間界ノ口端部, 第三腦室下隅ノ中心灰白質ノ一部ガ犯サレ同側ノ穹窿柱 Vicq d'Azyr 氏束及ビ乳嘴天蓋束等全ク破壞サルルヲ見ル.

Ganglion basale opticum ヲ弱擴大ニテ鏡檢スルニ左側ノ細胞ハ紡錘形ニシテ一般ニ規則正シク配列セリ (Fig. VII. a). 然ルニ左側ニテハ細胞ハ圓味ヲ帶ビ且其配列ハ稍不規則ニシテ薄染色性ノモノ多ク介在セリ (Fig. VII. b). 之ヲ强廓大スルニ右側ニテハ殆ド細胞ノ全部正常ノ

狀態ヲ呈シ少數ノ濃染細胞ヲ見ルト雖モ細胞體ノ膨大，核ノ移動等ノ如キ Chromatolyse ノ現象ハ全ク之ヲ見ル能ハズ之ニ反シ左側ニテハ細胞殆ド皆著シク膨大セリ，然レドモ核ノ移動セルモノハ少シ.

此狀ハ左側ノ神經節ノ尾部ニ於テ見ル處ナレドモ口方ニ至ルニ從ヒ膨大セル細胞ノ數ハ漸次減少シ口端部ニテハ之ヲ認メ難キニ至ル．但シ左右節ノ口端部ヲ精密ニ比較スルニ左側ハ猶ホ膨大セルモノアルガ如シ.

例 III　乳嘴體部破壞後ノ Nissl 所見

手術式ハ拙著「乳嘴體ノ連結路ニ就キテ」ノ第1編實驗第1ニ準據ス.

損傷部　乳嘴體口部ノ高サニテハ第三腦室下隅ノ中心灰白質ヲ破損セリ尾方ニ進ムニ從ヒ損傷ハ漸次腹方ニ擴張シ乳嘴體ノ前中3分ノ1界ニテハ左側ノ乳嘴體內核及ビ外核並ニ右側ノ內核ヲ犯シ乳嘴體口尾兩端間ノ中央ニテハ損傷部最モ大ニシテ其右界ハ右側穹窿柱ノ內側ニ達シ左界ハ同柱ノ外側迄ニ及ビ內核全部及ビ兩側殊ニ左側ノ Fasc. princeps 第三腦室底ノ外圍ニアル中心灰白質，左側ノ外核，穹窿柱及ビ疑帶ノ一部ガ破壞セラル (Fig. VIII). 尾方ニ進ムニ從ヒ損傷區域漸次小トナリ乳嘴體尾部ノ高サニ至レバ第三腦室底ノ中心灰白質ノ極小部及ビ左側ノ穹窿柱ニ僅ノ損傷ヲ認ムルノミ.

Ganglion basale opticum 左右共ニ細胞ハ著シク膨大シ核ノ邊緣ニ移動セルモノ少カラズ.

Nisslschollen ハ主トシテ細胞ノ邊緣部ニ偏在セリ右側ノ節ノ口部ニ1箇ノ著明ノ Chromatolyse ヲ呈セル細胞ヲ認ム.

實驗第 12　視紐切斷後ノ Nissl 所見

視紐切斷ノ實驗例ハ多數アレド殆ド同一結果ヲ得シ故ニ其中ノ 2—3 ノモノニ就キ記載ス.

手術式ハ實驗第 10 ニ準據シ唯少シ刀尖ヲ尾腹方ニ傾斜シ穿刺セリ.

例 1

損傷部　左側ノ外矢狀裂ノ內側ニアリテ前正中野，顱頂野，一部胼胝體，兩側ノ長穹窿，「アンモンス」角，Fasciae dentatae ノ一部ヲ犯セリ，視丘前核部ニテハ創線ハ反對側（右側）ノ視紐ヲ切斷シ夫レヨリ尾腹方ニ進ミ右側ノ內核及ビ腹核ノ內側部ヲ破壞セル後終止セリ.

Ganglion basale opticum 左右共ニ細胞著シク膨大シ少數ノモノハ核ノ移動ヲ示セリ.

輻神經節變化ヲ認メ難シ.

例 II

試ニ術後 21 日目ニ生體固定シ Nissl 氏法ヲ染色セリ.

損傷部　左側ノ前正中野ニテ外矢狀裂ノ部位ヨリ尾外腹方ニ傾斜シツツ胼胝體ヲ破壞シ右側ノ透明中隔，Psalterium 及ビ其腹尾側ニ存スル視丘內核ノ口部及ビ外核ノ一部ヲ網樣質ト共ニ負傷セシム，右側視紐ハ毀損セラレ兩側ノ「アンモンス」角ノ內側部ニモ損害ヲ蒙ル Ganglion

basale opticum 細胞ハ例Iニ類似ノ狀ヲ呈セリ.

例 III

損傷部 左側ノ顳頂野ノ最尾部及ビ後頭野胼胝體ノ Splenium, Subiculum 一部, 同側ノ韞神經節ノ外部ニ之ヲ見ル, 卽チ背口方ヨリ斜ニ尾腹方ニ向ヒ左側ノ Pulvinar ノ一部モ傷ケラル.

Ganglion basale opticum ハ兩側共ニ外半部ノ細胞ハ膨大且消失セントセルガ如キ狀ヲ呈スルモノアレドモ變性ナリヤ否ヤ明カナラズ.

韞神經節ハ左側ニ於テ損傷部周圍ニ Neuroglia ノ增殖ヲ示セドモ右側ノ神經節ニハ變狀ヲ認ムル能ハズ.

前3例ヲ通ジテ孰レモ透明中隔ニ疑ハシキ細胞ハ認ムルモ顯著ノ變性細胞ハ之ヲ見ズ前連合ト視神經交叉トノ間ノ灰白質ニモ少數ノ變性細胞ヲ散在性ニ見ルモ變性細胞群ハ認ムル能ハズ一般ニ右記變性細胞ノ狀態ハ運動核ノ細胞ニ於ケルガ如ク著明ナラズ且細胞數ガ極メテ多キガ爲ニ精密ノ觀察ヲナシ難カリキ.

實驗第 13 Meynert 氏束切斷後ノ Nissl 所見

手術式ハ拙著「乳嘴體ノ連結路ニ就キテ」ノ第1編實驗 1. C. ニ準據セリ. 9日目ニ生體固定ス.

損傷部 尾方ハ動眼核部ノ斷面ニアリテ左側ニテ動眼核及ビ赤核ノ全部, 脚間神經節ノ外側部, 內蹄係背部, 後縱束, 動眼神經根, 黑質ノ一部, 大腦脚ノ內側部, 乳嘴體莖, 後屈束 Decussatio Foreli, 中心灰白質 Regio subthalamica 一部乳嘴體視丘ノ內核及ビ腹核ノ一部ヲ犯セリ. 右側ニテハ動眼核ノ殆ド全部, 赤核ノ一部, 內蹄係ノ背側, 動眼神經根, Meynert 氏束ノ一部負傷セリ.

Ganglion habenulae ハ左側ニ於テハ全長ヲ通ジ變性セリ細胞核ノ移動ハ認メ難キモ Nissl-schollen ハ殆ド消失シ Neuroglia ノ增殖ハ頗ル著明ナリ (Fig. IX).

右側ニ於テモ明カニ細胞消失シ Neuroglia ノ增殖セル部アルヲ見ル.

總 括

視紐ニ關シテ, 實驗第1ニ於テ嗅葉ノ後部及ビ外側部ヨリ視紐內ニ入リ後走シ次デハ他側ノ韞神經節ニ達シ再ビ口方ニ進ム變性纖維アルヲ見タレドモ其數多カラザリキ而シテ主トシテ前連合口側ノ隣地及ビ透明中隔ノ腹側部ガ犯サレ實驗第2ニ於テハ視紐內ニ入ル變性纖維ノ數ハ實驗第1ヨリ多キヲ見タリ之ヲ以テ見レバ透明中隔ノ腹部又ハ透明中隔莖ヨリ視紐內ニ移行セル纖維ハ稍多キモノナラン.

實驗第3ニテハ視丘無傷ナルニ拘ラズ視紐內ニ變性纖維ヲ見タリ此纖維ノ大部分ハ前連合ヨリ尾方ニテ嗅葉基底部ヨリ起首セル事疑ヒナキガ如シ. 同第4ニ於テハ視丘ヨリモ韞神經節內ニ纖維ノ入ル事ヲ證明セリ, 而シテ前ニ實驗ニ於テ變性纖維ノ一部分ハ韞連合ヲ通リ一側ノ韞

神經節ヨリ他側ノ韞神經節ノ外側部ニ入リ次デ視紐內ヲ前走シ嗅葉ノ腹側部ニ放散セリ此所見ハ Edinger, Bischoff 等ノ所見ト一致セル處トス．視紐ノ內側部ノ纖維ハ同側ノ韞神經節內ニ終止シ外側部ノ一部ノミガ他側ニ移行スレドモ反對側ノ韞神經節內ニハ終止セズ．

實驗第 5 ニテハ Ganglion basale opticum ヨリ視紐內ニ入ル變性纖維ハ認メ難カリキ，此例ニ於ケル視紐內ノ微細ノ變性纖維ハ寧ロ Ganglion basale opticum 以外ノ部分ノ損傷ニ由ルモノト思惟ス．

上記ノ諸實驗ノ成績ニ徵スルニ，視紐ハ後屈束及ビ後連合內ニ移行セザルハ明カナリ，實驗第 6 ニ於テモ上記ノ事實ヲ裏書セリ，卽チ兩側ノ韞神經節及ビ視紐ノ外側部ニ稍大ナル變性顆粒ヲ認メタルハ此部ニアル交叉性ノ纖維ガ切斷セラレシニ基ヅク，而シテ術側ニ於テ極メテ微細ナル變性纖維ガ口方ノ視紐內ニ至レルハ逆行性變性ナリト信ズ，何ントナレバ實驗第 13 ノ後屈束切斷ノ例ニ於テハ全部ニ亙リ著明ナル變化ヲ呈セシ韞神經節ガ兩側共ニ實驗第 12 ノ視紐切斷ノ場合ニ於テ認知シ得ベキ變化ヲ呈セザレバナリ．而シテ之等ノ成績ハ一側ノ韞神經節ヨリ起リ他側ノ韞神經節又ハ視紐ニ至ル纖維ガ存在セザルコトヲ證明スルモノトス，Kölliker, Obersteimer 等ノ說ニ據レバ猶ホ視紐ハ同側ノミナラズ反對側ノ韞神經節內ニ終ルト，然レドモ實驗第 6 ノ成績ハ之ヲ否定スルモノニシテ卽チ一側ノ韞神經節破壞後ニ他側ノ韞神經節ノ細胞群內ニ變性纖維ヲ全然證明シ得ズ且逆行性變性ト思惟スベキ何物モ認メザリキ．

後屈束ノ終止ニ就キテハ諸家ノ所見ト等シク脚間神經節內部ニ變性纖維ヲ證明シ得ザリキ是レ纖維ガ該部ニテハ無髓トナルタメナラン．但シ該束ノ纖維中粗大ナルモノハ背方ニ上昇スルガ如シ．

實驗第 7 ニ於テ Meynert 氏束切斷後韞神經節ニ至ル變性纖維ハ逆行性變性ナリト思惟ス，卽同束ノ下行性及ビ上行性變性纖維ヲ互ニ比較スルニ前者ガ著シク大ナルヲ以テナリ Ganglion basale opticum ニ就キテハ實驗第 1，第 2 ニ於テ嗅葉破壞後ニ損傷部ヨリ該神經節ニ至ル變性纖維ヲ見ザリキ．又實驗第 4 ニ於テモ嗅葉及ビ漏斗部ヲ廣汎ニ破壞セシニ拘ラズ該神經節內ニハ變性纖維ヲ見ザリキ．拙著「乳嘴體ノ連結路ニ就キテ」第 1 編 I ニ於テ疑帶ヲ損傷セシ例ニ於テモ同一ナリキ．而モ漏斗部破潰ノ實驗第 3 ニ於テハ一側ノ神經節ニ變性纖維ヲ見タリ其原因ニ就キテハ視神經交叉ノ背部ガ切斷サレシニ由ルカ或ハ該神經節ニ近キ部位ガ負傷セシ結果トシテ思考スルヲ得ル，若シ前者ニヨルモノトスレバ視神經交叉背側ノ正中部ヲ通過スル交叉性纖維ト見做サザルベカラズト雖モ本例ニ於テハ他側ニハ變性纖維ヲ見ザリシガ故ニ後者ニ基ヅクモノナラント信ズ．

Ganglion basale opticum，嗅葉及ビ漏斗部ヲ破潰シタル實驗第 5 ニ於テ視紐ニ至ル變性纖維ハ之ヲ見ズシテ却テ底嗅束ノ變性ヲ見タリ，而シテ變性纖維ノ一部ハ乳嘴體，黑質，Luys 氏體ニ入レリ，然レドモ此實驗ニ於テハ口部ニテ線狀體ノ腹側部ヲ破壞セルガ故ニ之等ノ纖維ガ Ganglion basale opticum ヨリ來ルヤ否ヤ決定シ難シ又 Ganglion basale opticum ヨリ起リ

口方ニ進ミシ纖維ノ有無モ決定シ難シト雖モ損傷ヲ免レタル該神經節ノ口部ニ黑色ノ顆粒ヲ見ルヲ以テ見レバ該神經內ヲ口方ニ向ヒ進ム纖維ノ存在ハ疑ヒナキガ如シ，視神經交叉口側隣地ヲ破壞セシ實驗第 9 ニ於テ Ganglion basale opticum ガ變化セザリシヲ以テ見レバ同節ヨリ起リ嗅葉ノ口部，透明中隔，同莖ニ至ル纖維ナキ事ハ明白ナリ.

視神經交叉ノ背側隣地ヲ破壞セシ實驗第 8，第 10 ニテ Ganglion basale opticum ガ變化セザリシヲ以テ見レバ同節ヨリ起リ背走シPsalierium及ビ穹窿柱ノ附近ニ至ル纖維モナキガ如シ之ニ反シテ視神經交叉ノ尾側隣地ヲ破壞セシ實驗第11例 I ニ於テハ Ganglion basale opticum ニ變化ヲ見ザリシモ同實驗例 II 及ビ乳嘴體ヲ破潰セシ例 III ニ於テ一側或ハ兩側ニ於テ Ganglion basale opticum ニ變化ヲ見タルヲ以テ見レバ Ganglion basale opticum ヨリ腦底ニ沿ヒ後走スル短纖維ハ存在スルモノノ如シ.

實驗第 12 ニ於テ一側ノ視紐ヲ視丘ノ一部ト共ニ破潰セシ者ニ於テ Ganglion basale opticum ハ術側ノミナラズ兩側共ニ稍膨大セル狀ヲ呈セシモ變性ナリヤ否ヤ疑ハシ.

更ニ總括的ニ述ブレバ Ganglion basale opticum ヨリ口方ヲ破壞セル時ハ同節ノ細胞ハ紡錘形ニシテ比較的小. 一側ノ視紐ヲ視丘ノ一部ト共ニ毀損シタル例ニテハ同節ノ細胞ハ兩側共ニ膨大セル狀ヲ呈シ該神經節ヨリ尾方ノ正中部ヲ破壞セル後ハ同側ニ於テノミ膨大シ反對側ニ於テハ紡錘形ニシテ小ナルヲ見タリ.

Ganglion basale opticum 嗅葉及ビ漏斗部破壞セシ實驗第 5 ニテ Meynert 氏連合ニ變性纖維ヲ見タルガ是レ同連合纖維ノ直接ノ損傷ニ由ルカ或ハ Ganglion basale opticum ヨリ來リ同連合ニ入ルモノナリヤ判明セズ，又本例ニ於テハ Ganglion basale opticum 損傷部ヨリ同側ノ Globus pallidus ノ腹側ニ至ル極メテ微細ナル變性纖維ヲ見タルガ是レ恐ラクハ Ganglion basale opticum ヨリ起首セルモノナラン.

底嗅束ニ關シテ第 1，第 2，第 3 實驗ヲ總括スルニ所見一定セザルガ如シ，コレ損傷部位ノ差異ニ基ヅクヨリ寧ロ動物ノ個性的ニ差異アルモノナランカ.

結　　論

1) 前連合ヨリ口方ニアル嗅葉基底部，透明中隔ノ腹側部，透明中隔莖ヨリモ視紐內ニ入ル纖維ハ存在セルガ如シ，其他視丘深部，視丘帶狀層ヨリモ韁神經節內ニ入ル纖維ヲ認ム而シテ視紐ノ纖維中其內側ノモノハ韁神經節ノ細胞部內ニ終止シ之ニ反シ外側ノモノハ少クモ一部分ハ韁神經節ノ外部ヲ通過シテ韁連合ヲ經テ他側ノ同一部ニ至リ視紐外側部ヲ前走シ終ニ腹方ニ屈曲シ嗅葉基底部ニ達セルヲ見ル之ニ反シ一側ノ視紐ヨリ他側ノ韁神經節ニ至リテ終止スル纖維ハ決シテ之ヲ見ズ，又後屈束及ビ後連合內ニ移行スルガ如キ視紐ノ纖維モ存在セザルモノトス其他一側ノ韁神經節ヨリ起リ他側ノ韁神經節及ビ視紐同側ノ視紐內ニ至ルガ如キ纖維ヲ證明スル能ハズ.

2) 後屈束ハ一部分ハ無髓トナリテ脚間神經節內ニ終止セルガ，他ノ太キ纖維ヨリナル部ハ Decussatio Foreli 內ニ終止ス.

3) 底視神經節ハ夫レヨリ口方ノ腦ノ諸部分ト關係ナシ而シテ同節ハ視紐トモ關係ヲ有セザルガ如ク之ニ反シ尾方ニ向テ短纖維ヲ出シ又同側ノ蒼白球ノ腹側部ニ至ル纖維モ發生セシムルガ如シ.

4) 底嗅束ハ嗅葉基底部ヨリ起リ Regio innominata 及ビ Zona incerta ノ腹側ヲ經テ後走スルモ其終末分岐ノ狀ハ種々ナリ. 但シ導水管下中心灰白質，赤核，後縱束，內蹄係，橫大腦脚路乳嘴體等ト連結スルモノトス.

擱筆スルニ當リ御懇篤ナル御指導御校閲ヲ辱フシタル上坂敎授ニ感謝ノ意ヲ表ス. (2. 10. 10. 受稿)

文　　献

1) Bischoff, Beitrag zur Anat. d. Igelgehirnes. Anat. Anz Bd. 18, 1900. 2) Brissaud, cit. n. Lotheisen. 3) Ramon y Cajal, cit. n. Edinger u. Wallenberg.* 1893—1894. 4) Edinger, Vorles. über d. nerv. Zentralorg. p. 98, 1893. 5) Derselbe, Vergl. entwickelungsgesch. u. anat. Studien im Bereiche d. Hirnanatomie. Anat. Anz. VIII. p. 311, 1893. 6) v. Economo u. Karplus, Zur Physiol. d. Mittelhirnes. Arch. f. Psych. u. Nerv. Bd. 46. 7) Flechsig, cit. n. Lotheisen. 8) Fortuyn, D., Die Ontogenie d. Kerne d. Zwischenhirnes beim Kaninchen. Arch. f. Anat. 1912. 9) Friedmann, Die Cytoarchitektonik d. Zwischenhirnes d. Cercopitheken mit besonderen Berücksicht. d. Thalamus opt. Journ. f. Psych. u. Neur. Bd. 18, Ergänzungshefte 1912. 10) Forel, Gesammelte Hirnanat. Abhandl. mit einem Ansatz über die Angaben d. Neurobiol. p. III, 1907. 11) Ganser, Vergl. anat. Studien über das Gehirn d. Maulwurfs. Morph. Jahrb. Bd. VII, 1882. 12) Gurdjian, The diencephalon of the albino rat. The Journ. of Comp. Neur. N. I, Vol. 43, April 15, 1927. 13) Gudden, Mitteilung über das Gangl. interpedunculare. Arch. f. Psych. u. Nerv. Bd. 11, 1881. 14) Grzywo-Dabrowski, cit. n. Kappers. 15) R. Greving u. Müller. Ueber d. Aufbau u. die Leistusgen d. Zwischenhirnbasis u. über seine Erkr. Med. Klinik. Jg. 21, Nr. 16, 1925. 16) Honegger, cit. n. Edinger u. Wallenberg.* 1890. 17) Hilpart, Paul, Anat. u. Bedeutung d. Fornix longus beim Menschen. Monatschr. f. Psych. u. Neur. Bd. 49, 1921. 18) Herzog, Ueber die Sehbahn, das Ganglion opticum basale u. die Fasersystem am Boden d. dritt. Ventrikels in einem Falle von Bulbusatrophie beider Augen. Deutsch. Zeitschr. f. Nerv. Bd. 30, 1906. 19) Kuhlenbeck, cit. n. Neur. Zentralbl. Bd. 27, 1922. 20) Johnston, cit. n. Zeitschr. f. ges. Neur. u. Psych. Bd. 36. 21) Kahler, cit. n. Lotheisen. 22) Kappers, Vergl. Anat. d. Nervensystems. p. 1066, 1921. 23) Lotheisen, Anat. Hefte I. 1894. 24) Meynert, Strickers Handb. d. Lehre v. d. Geweben. Bd. II, 1892. 25) Derselbe, cit. n. Forel. 26) Meyer Adolf, cit. n. Edinger u. Wallenberg.* 1893—1894. 27) Mingazzini, Experim. u. path. -anat. Untersuch. über d. Verlauf einigen Bahnen d. Centralnervensystems. Montschr. f. Psych. u. neur. XV. 1904. 28) Münzel u. Wiener, Das Zwischen-u. Mittelhirn d. Kaninchens u. d. Beziehungen dieser Teile zu übrigen Centralnervensystem, u. s. w. Montschr. f. Psych. u. Neur. Bd. 12, 1902. 29) Burton D. Meyers, Beitrag z. Kenntnis d. Chiasma u. d. Commissuren am Boden d. dritt. Ventrikels. Arch. f. Anat. 1992. 30) Obersteiner, Anleit. beim Studium d. nerv. Centralorg. Wien 1892, 31) Probst, Ueber die Rinden-Sehhügelfasern d. Riechfeldes, über das Gewölbe, die Zwinge u. s. w. Arch. f. Anat. u. Physiol. (anat. Abth.)

p. 138, 1903. 32) Derselbe, Zur Anat. u. Physiol. exterim. Zwischenhirnverletzungen. Deutsche Zeitschr. f. Nerv. XVII. p. 141, 1900. 33) Derselbe, Physiol. anat. u. path. -anat. untersuch. d. Sehhügels. Arch. f. Psych. XXXIII. 1900. 34) Derselbe, Experim. Untersuch. über die Anat. u. Physiol. d. Sehhügels. Monatschr. f. Psych. u. Neur. VII. 1900. 35) Pawlowsky, cit. n. Lotheisen. 36) Röthig, P., Zur Phylogenese d. Hypothalamus. Folia neurobiol. Nr. 9, 1911. 37) Toldt, Lehrb. d. Gewebelehre. 1888. 38) Wallenberg, Das basale Riechbündel d. Kaninchens. Anat. Anz. XX. Nr. 7, 1901. 39) Edinger u. Wallenberg,* Berichte über die Leistungen auf d. Gebiete d. Anat. d. Zentralnervensystems, 1885—1912.

Erklärung der Abbildungen.

Alle Figuren sind mikrophotographisch aufgenommen.

Fig. I. Läsionsstelle des Ganglion basale opticum (Marchi-Methode). Von der dorsalen Seite operiert. Versuche V.

Fig. II. Läsionsstelle des lateralen Teiles des Ganglion habenulae (Marchi-Methode). Von der dorsalen Seite opriert. Versuch VI.

Fig. III. Läsionsstelle der Fornixsäule und des infundibularen Teiles (Nissl-Methode). Von der oralen Seite operiert. Versuch V. Fall I.

Fig. IV. Zerstörungsstelle der Fornixsäule an dem oralen Niveau des Psalteriums (Nissl-Methode). Von der oralen Seite operiert. Versuch VIII. Fall II.

Fig. V. Läsionsstelle des Septum pellucidum und seines Stiels (Nissl-Methode). Von der ventralen Seite operiert. Versuch IX.

Fig. VI. Läsionsstelle des Psalteriums und der Taenia thalami (Nissl-Methode). Von der dorsalen Seite operiert. Versuch X.

Fig. VII. a) Ganglion basale opticum der gesunden Seite nach Zerstörung des kaudalen Teiles von der Gangl. basale opticum (Nissl-Methode). Von der dorsalen Seite operiert. Versuch XI. Fall II.
b) Gangl. basale opticum der operierten Seite nach derselben Operation.

Fig. VIII. Läsionsstelle des Corpus mamillare und seiner Umgebung (Nissl-Methode). Von der ventralen Seite operiert. Versuch XI. Fall III.

Fig. IX. Degenerierte Zellen und Neurogliawucherung in der Operationsseite (Nissl-Methode). Von der ventralen Seite operiert. Versuch XIII.

Verzeichnis der Abkürzungen.

C. c. = Corpus callosum Ce. m. = Cella media C. f. de. = Columna fornicis descendens Ch. = Chiasma nervorum opticorum C. i. = Capsula interna. C. M. l. = Nucleus lateralis corporis mamillaris C. M. m. = Nucleus medialis Corporis mamillaris Com. f. = Commissura fimbriae Psalterium D. f. = Degenerierte Fasern G. b. op. = Ganglion basale opticum G. hab. = Ganglion habenulae Inf. = Infundibulum L. = Läsion N. c. = Nucleus caudatus S. gr. c. = Substantia griesea centralis S. p. = Septum pellucidum Tr. M. = Tractus retroflexus (Meynert) Tr. op. = Tractus opticus V. III. = Vertriculus III. Z. i. = Zona incerta

---

Aq. = Aquaeductus Sylvii C. Q. a. = Corpus Quadrigeminum anticum F. l. p. = Fasciculus longitudinalis posterior G. g. l. = Ganglion geniculatum laterale G. g. m. = Ganglion geniculatum mediale P. C. M. = Pedunculus corporis mamillaris P. p. c. = Pes peduculi cerebri

Kurze Inhaltsangabe.

Ueber die Stria medullaris, das Ganglion habenulae und das basale Riechbündel, sowie den Fasciculus Meynerti.

Von

Koreyuki Yamagata.

Aus dem anatomischen Institut der Universität Okayama
(Vorstand: Prof. Dr. K. Kosaka)

Eingegangen am 10. Oktober 1927.

Zur Ermittelung der Verbindungsweise des Ganglion habenulae und des basalen Riechbündels hat Verf. beim Kaninchen folgende Versuche angestellt:

1. Zerstörung des Lobus olfactorius (Versuch I), 2. Zerstörung des basalen Teils des Lobus olfactorius (Versuch II), 3. Verletzung des basalen Teils und des Infundibulums (Versuch III, IV u. V), 4. Verletzung des einseitigen Ganglion habenulae (Versuch VI), 5. Verletzung des Fasciculus retroflexus (Versuch VII a u. b), 6. Zerstörung der oberen Umgebung vom Chiasma (Versuch VIII a u. b), 7. Verletzung der oraleren Umgebung der Chiasma (Versuch IX), 8. Verletzung der kaudalern Umgebung der Chiasma (Versuch XI a, b u. c), 9. Durchschneidung der Taenia thalamie (Versuch XII a, b u. c), 10. Durchschneidung des Fasciculus retroflexus (Versuch XIII).

Die Befunde der 1.—5. Versuche wurden mit der Marchischen Methode erforscht, während die übrigen nach Nissl untersucht wurden. Daraus ergibt sich folgendes:

1) Die Fasern der Stria medullaris stammen sowohl aus dem basalen Teil des Lobus olfactorius, als auch aus dem ventralen des Septum pellucidum und auch wahrscheinlich aus dem Pedunculus septi pellucidi ab.

Ausserdem bezieht das Ganglion habenulae Fasern vom tiefern Teil des Thalamus opticus, sowie vom Stratum zonale thalami gleicher Seite. Unter den Fasern der Stria medullaris endigen die medialen im zellgien Abschnitte des Ganglion habenulae derselben Seite, während die lateralen wenigstens zum Teil durch den lateralen Teil des Ganglion habenulae, sowie die Commissura habenulae hindurch die andere Seite erreichen. Die letzteren schlagen denselben Weg auf der kontralateralen Seite ein, wie an der Ursprungsseite, aber gerade in umgekehrter Richtung, um sich endlich ventratwärts umzubiegen und den basalen Teil des Lobus olfactorius zu erreichen.

Dagegen gibt es weder Fasern, die aus der einseitigen Stria medullaris entstammend im kontralateralen Ganglion habenulae endigen, noch Taeniafasern, welche in den

Fasciculus retroflexus und die Commissura posterior übergehen.

Auch nicht nachweissbar sind solche Fasern, die aus dem Ganglion habenulae entstammend bis sich in die Taenia thalami oder ins gegenüberliegende Ganglion habenulae verfolgen lassen.

2) Die feinen Fasern des Fasc. retroflexus endigen zum Teil als marklose im Ganglion interpedunculare, während die anderen gröberen sich an die Decussatio Foreli anschliessen.

3) Das Ganglion basale opticum steht in keiner Beziehung mit den oraleren Abschnitten des Grosshirns, wahrscheinlich noch mit der Taenia thalami und dem Ganglion habenulae, dagegen sendet es kurze Fasern kaudalwärts, und auch der homoventrale Abschnitt des Globus pallidus bezieht von ihm eine Anzahl Fasern.

4) Das basale Riechbündel entspringt aus dem basalen Teil des Lobus olfactorius und läuft durch den ventralen Teil der Regio innominata und Zona incerta kaudalwärts, aber seine Endigungs- und Verzweigungsweise sind sehr verschieden. Trotzdem steht dasselbe Bündel in Beziehung mit der Substantia griesea centralis aquaeducti, dem roten Kern, dem hinteren Längsbündel, der medialen Schleife, dem Tractus transversus pedunculi cerebri und vielleicht auch mit dem Corpus mamillare.

山縣論文附圖

Fig. I.

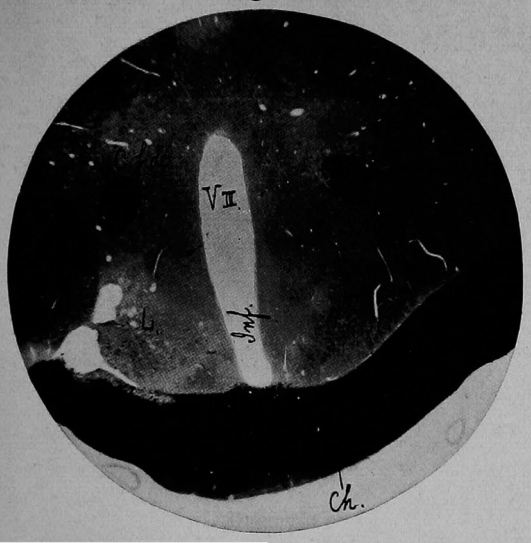

Fig. II.

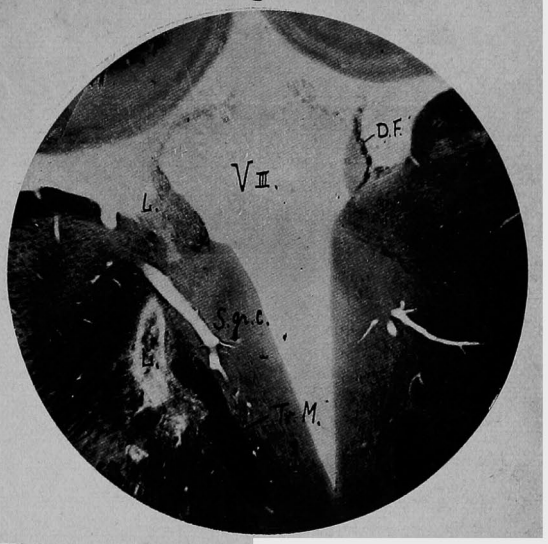

Fig. III.

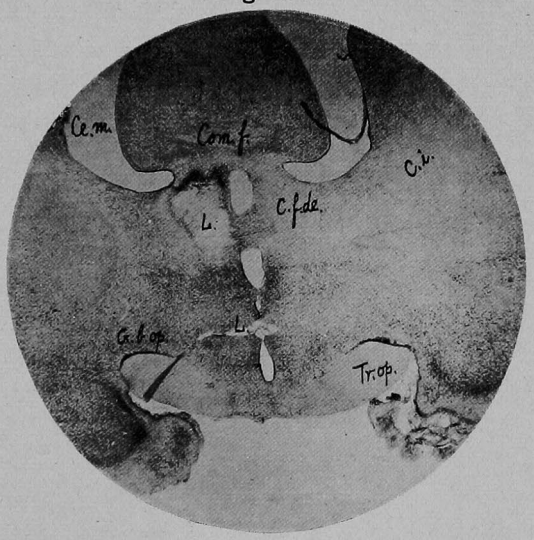

Fig. IV.

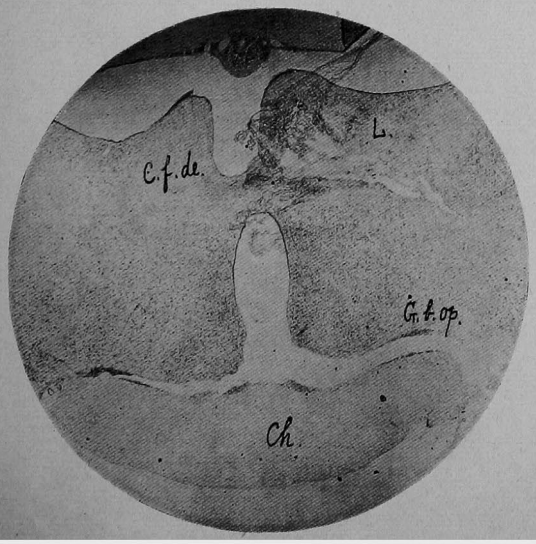

Fig. V.

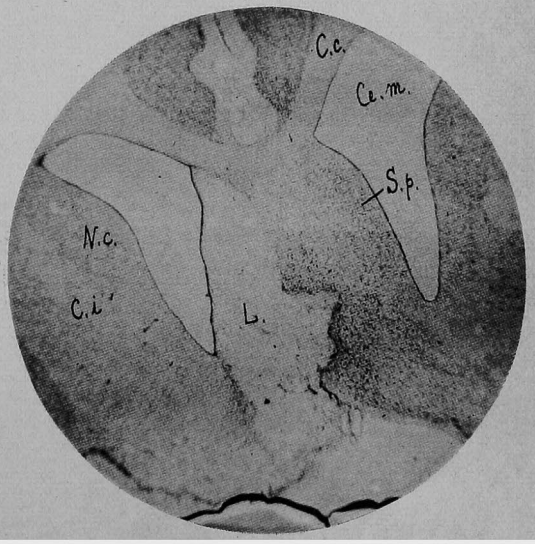

L. R.

Fig. VI.

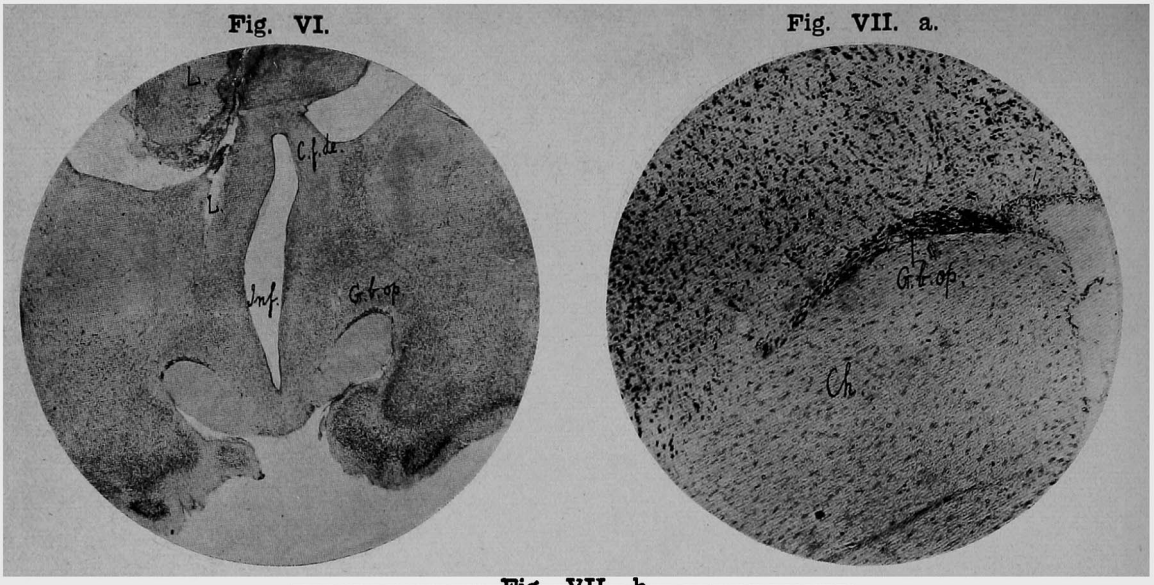

Fig. VII. a.

Fig. VII. b.

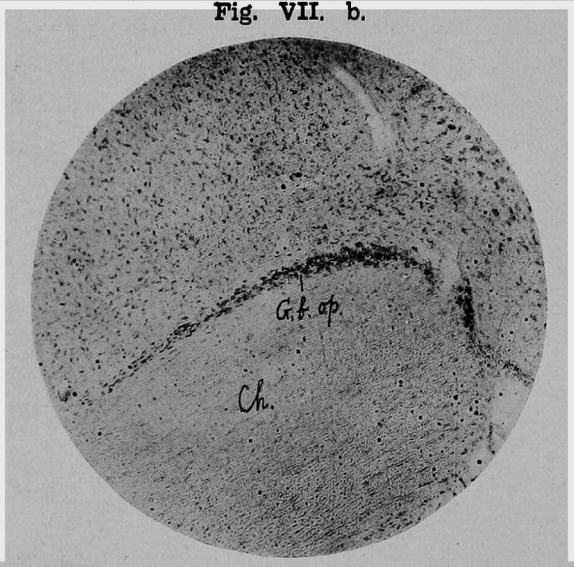

Fig. VIII.

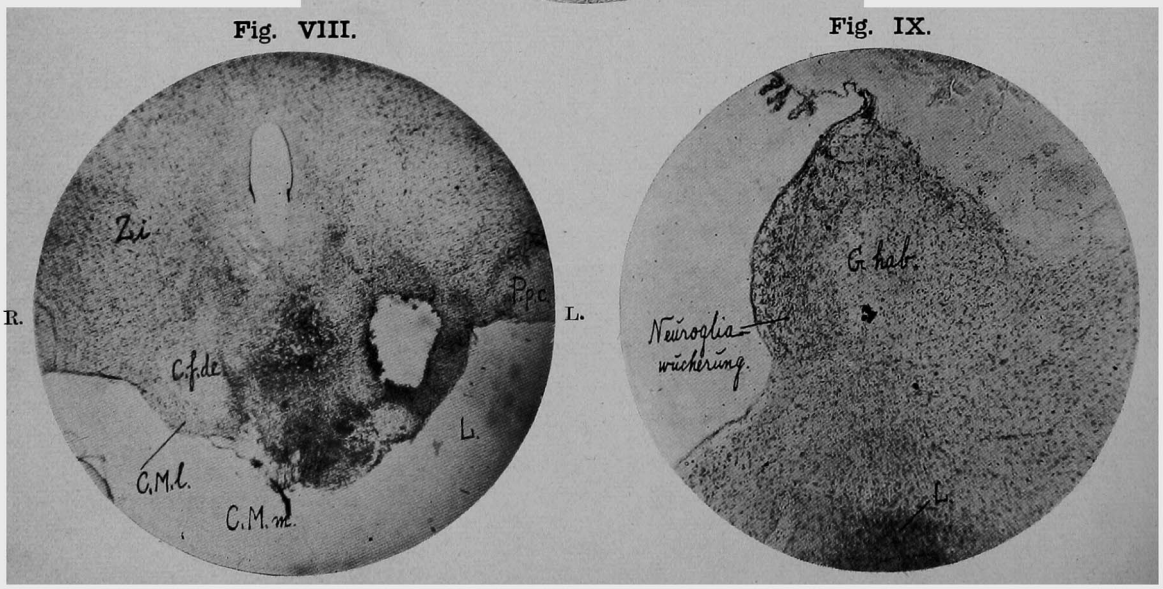

Fig. IX.