54.

616.1 : 616.3 : 618.9

初生兒「メレナ」ノ1剖檢例

岡山醫科大學產婦人科教室（主任安藤教授）

岡　田　一

岡山醫科大學病理學教室（主任田村教授）

小　西　信　雄

[昭和7年9月28日受稿]

Ein Sektionsfall von Melaena neonatorum vera.

Von

Aus der Frauenklinik der Okayama Med. Fakultät
(Vorstand: Prof. Dr. K. Ando).

Dr. Hazime Okada.

und

Aus dem Pathologischen Institut der Okayama Med. Fakultät
(Vorstand: Prof. Dr. O. Tamura).

Dr. Nobuo Konisi.

Eingegangen am 28. September 1932.

Die Verfasser haben einen Fall von Melaena neonatorum vera beobachtet. Es handelt sich in diesem Falle um ein weibliches 13 Tage altes Kind normaler Geburt das 3 Tage post partum Melaena-Symptome, d. h. Hämatemesis und Hämatochezia gehabt hatte. 10 Tage nach Krankheitsbeginn, starb das Kind.

Die pathologisch-anatomischen Befunde sind folgende:

1) Hämorrhagische Erosion der kleinen Magenkurvatur.

2) Subseröse Sugillation des Magens.

3) Frische Blutung im Coecum.

4) Markhämorrhagie der beiden Nebennieren.

5) Petechien der Harnblasenschleimhaut.

6) Offenbleiben des Ductus Botalli und des Foramen ovale. Defekt der Pars membranacea ventriculorum.

7) Herzhypertrophie und -dilatation. *(Autoreferat.)*

I. 緒　言

初生兒「メレナ」ニ關スル記載ハ古クヒポクラテス時代ニ始リ，當時ハ廣ク初生兒ニ於テ大便及ビ吐物ニ血液ノ混ズル者ヲ總稱シテヒポクラテス氏黑色病又ハ初生兒腸卒中（Morbusniger Hippocratis. Apoplexia intestinalis neonatorum）ト稱シタルガ，初生兒「メレナ」ナル名稱ノ記載ハ1727年Ebart氏ヲ以テ嚆矢トス．而シテ當時本症ハ獨立セル一初生兒疾患ト考ヘラレタルモ，其ノ後ニ於テ次第ニ其ノ病因ノ闡明セラルルニ及ビ，臨牀上或ハ病理解剖上ノ見地ヨリシテ種々之ガ分類ヲ試ミラルルニ至レリ．

臨牀上

1） 特發性「メレナ」（Melaena idiopathica）

多クハ生後2—5日頃ニ發病シ，特別ノ合併症ヲ伴ハザル限リ豫後比較的良好ニシテ，數日ニシテ何等後遺症ヲ殘スコトナク回復ス．

2） 症候性「メレナ」（Melaena symptomatica）

臨牀上他ニ證明スベキ疾患アリテ，其ノ1症候トシテ胃又ハ腸管ヨリ出血スル者ニシテ，敗血症，先天性黴毒，出血性腸炎ノ如キ之ニ屬ス．而シテ多クハ生後2週日頃ニ發病シ，消化管以外ニ臍帶及ビ鼻出血或ハ皮下出血等ノ合併症ヲ伴ヒ，豫後一般ニ不良ナリ．

病理解剖上

1） 眞性「メレナ」（Melaena vera）

食道，胃，腸管等ヨリ出血スルモノニシテ，其ノ多クハ之等消化管中ノ潰瘍，糜爛，炎症又ハ單ナル鬱血或ハ充血ニ因ルモ，病因尙ホ不明ナリ．

2） 假性「メレナ」（Melaena spuria）

胃腸ニ出血竈ヲ存セズ，頭蓋底ノ損傷或ハ鼻，口腔粘膜ヨリノ出血ヲ嚥下シ，又ハ母體ノ產道ノ損傷或ハ乳嘴龜裂等アル場合之等ヨリノ出血ヲ嚥下シ再ビ之ヲ排泄スル者ナリ．

本症ハ比較的稀有ノ初生兒疾患ニシテブール氏及ビヘツケル氏ニ據レバ500回ノ分娩ニ1回Reuss氏ニ依レバ1000回ノ分娩ニ1回ノ割合ナリト云フ．本邦ニテハ最近20年來30餘例ノ報告アリ．又女兒ニ於テ見ルコト稍々屢々ニシテ，タイレ氏ハ62例中女兒14，男兒12，不明36ト報告セリ．

而シテ本症ノ病因ニ就テハ諸說紛々トシテ歸一スル所ナク，諸家ノ解剖的所見モ亦區々ニシテ今日未ダ定說ナキモ，要スルニ單一ナル病因ニ據ルモノニ非ズシテ下記ノ諸病變ニ併發スル1症候タルニ過ギザルベシ．

1） 消化管粘膜ノ潰瘍（殊ニ十二指腸，胃，食道）

2） 先天性心臟發育不全

3） 血管ノ病的變性（脂肪變性）

4) 毛細管ノ病的變性

5) 敗血症及ビ血友病

6) 先天性黴毒

7) 鼻又ハ咽頭ノ潰瘍

8) 腹部ニ外力ノ壓迫ノ加ハル事ヲ主因トナスモノ

9) 腦出血ヲ主因トスルモノ

10) 臍帶過早結紮或ハ臍帶壓迫ヲ主因トスルモノ

11) 呼吸障碍ヲ主因トセルモノ

12) 生後過度ノ冷氣ニ觸ルル事ヲ主因トスルモノ

13) 肝臟 脾臟ノ腫大ノ爲メ門脉系統ヲ壓迫シ鬱血ヲ來スヲ主因トスルモノ

14) 中毒ヲ主因トセルモノ

15) 脚氣說

以上ハ夫々出血ノ主因ヲ說明セントスルニ過ギザルモノニシテ，同時ニ種々他ノ原因ノ併存スル事アルハ勿論ナリ.

偶々余等ハ昭和7年6月岡山醫科大學產婦人科產院ニ於テ初生兒「メレナ」ノ1例ヲ經驗シ，而モ之ガ剖見ニ際シ興味アル1所見ヲ得タルヲ以テ玆ニ報告ス.

II. 症 例

患者 山○み○り

家族歷 家族ニ血友病其ノ他遺傳的疾患ノ認ムベキモノナシ.

父ハ健康ニシテ黴毒ノ既往症ナシ.

母モ健康，初潮17年5箇月，爾來30日型ヲ以テ整調，量ハ中等ニシテ7日間持續ス，月經時特別ノ障碍ナシ，17年6箇月ニシテ結婚ス. 初產18年8箇月，該妊娠中妊娠中毒症其ノ他ノ異常ヲ見ル事ナク，分娩モ亦正常ニ經過シ健康ナル成熟男子ヲ分娩セリ. 尙ホ產褥モ何等認ムベキ異常ナク經過シタルモ，兒ハ生後10日ニシテ消化器障碍ノ爲ニ死亡セリ. 當時初生兒「メレナ」樣徵候ヲ認メザリキ.

今回ノ妊娠經過

最終月經ハ昭和6年7月3日ヨリ1週間ニシテ平常時月經ト何等ノ差異ヲ認メズ，妊娠中妊娠中毒症其ノ他ノ異常ナク，胃腸症狀ヲモ認メザリキ.

入院時所見 (昭和7年4月26日)

體格中等，榮養佳良，全身何レノ部ニモ浮腫及ビ靜脉ノ怒張等ナク，色素ノ沈着モ正常ナリ.

外診上，子宮底ハ恥骨聯合上3.5手掌，頭部下方ニシテ殆ド固定ス. 兒背右側，小部分左側，胎兒心音ハ右臍棘線ノ中央ニテ明カニ聽取シ得.

分娩經過

初發陣痛4月26日午前9時，陣痛ノ進行尋常ニシテ午後2時40分宮口全開大セルモ，卵胞破裂遲延セルヲ以テ，人工破水ヲ行フニ，分娩急速ニ進ミテ2時55分第2後頭位ヲ以テ女兒ヲ分娩ス. 後產娩出3時4分ナリ. 分娩ニ際シテ異常出血及ビ產道ノ損傷等ナシ. 而シテ分娩豫定日ヨリ遲ルル事16日ナリ.

產褥經過

產褥ニ於テハ子宮ノ復舊狀態及ビ惡露ノ經過ニ異常ナク，且又乳汁分泌良好ニシテ乳嘴ノ揚傷ヲ認メ

ズ．昭和7年5月1日（分娩後第7日）ワ氏反應陰性ナリ．

出產時初生兒及ビ附屬物ノ所見

初生兒ハ全身完全ナル成熟狀態ヲ示シ畸形ヲ認メズ．產瘤ハ左顱頂部ニ纔ニ存ス．

身長 48 cm

體重 2620 kg

頭徑　直　徑 10 cm

小橫徑　7 cm

大橫徑　9 cm

小斜徑　9 cm

大斜徑 13 cm

頭圍　31.5 cm

胸圍　31 cm

肩幅　11 cm

臀幅　9 cm

臍帶　長サ 50 cm

厚徑　3 cm

附着部中心

捻轉左

結節纏絡ナシ

卵膜　稍々厚シ

破裂中心

遺殘ナシ

胎盤　重量 460 g

長徑 17 cm

短徑 13 cm

厚徑　1 cm

形狀圓形

石灰沈着及ビ白色硬塞ナシ

初生兒出產後ノ經過

兒ハ出產後何等一般狀態ニ特別ノ異常ヲ認メズ．

1）4月27日

午後3時ヨリ哺乳ヲ開始ス．當時兒ニ何等異常ヲ認メズ，睡眠哺乳力共ニ佳良ナリ．

2）4月28日

顏面ニ輕度ノ黃疸發現スルモ何等他ニ認ムベキ症候ナシ．

3）4月29日

午後ニ至リ啼泣烈シク午後12時頃ヨリ突然數回ニ亙リテ少量ノ暗赤色粘液樣物ノ嘔吐ヲ見，其ノ中1回ハ大量ニシテ，鼻腔ヨリモ亦同狀物ノ排泄ヲ見タリ．同時ニ暗黑色「テール」樣便數回アリ．

外診上胸部及ビ腹部ニ變化ナク，口腔粘膜及ビ身體ノ他ノ部ニ損傷及ビ出血ヲ認メズ．兒ハ全身ノ皮膚及ビ顏面蒼白ニシテ稍々冷寒ニ觸レ，乾燥セリ．全身ノ緊張弛緩シ機嫌惡シキモ哺乳力尙ホ存ス．

母體ノ乳嘴ニ損傷及ビ出血ヲ認メズ．

4）4月30日

暗赤色嘔吐數回，「テール」樣便少量宛3回，無氣力性顏貌ヲ呈シ，顏面及ビ全身ノ皮膚蒼白ニシテ乾燥シ，殆ド嗜眠狀態ニアリ，時々啼泣スルモ力弱ク，哺乳力モ亦弱シ．

5）5月1日

暗赤色嘔吐數回及ビ「テール」樣便3回アリ，顏面及ビ全身ノ皮膚益々蒼白トナリ，哺乳力著シク減退シテ依然嗜眠狀態ヲ續ク．

6）5月2日

暗赤色嘔吐及ビ「テール」樣便各2回少量宛アリ，患兒ハ顏面及ビ全身ノ皮膚蒼白ニシテ弛緩セルモ，啼泣及ビ身體ノ運動狀態稍々回復ノ徵ヲ示ス．

7）5月3日

暗赤色嘔吐1回，「テール」樣便3回，一般狀態少シク佳良トナル．

8）5月4日

嘔吐ナク，唯「テール」樣便少量宛2回アリ，一般狀態比較的佳良ニシテ哺乳力モ增加シ來ル．

9）5月5日

稍々綠色ヲ帶ビタル下痢便1回アリ，「ベンヂジン」反應强陽性ナリ．一般狀態前日同樣ナリ．

10） 5月6日

綠黃色便1回アルモ尙ホ「ペンチジン」反應弱陽性ナリ．一般狀態佳良トナルモ顏面及ビ全身ハ蒼白ニシテ皮膚乾燥シ，皮下脂肪組織全ク消耗ス．

11） 5月7日

黃色便3回アリ，「ペンチジン」反應弱陽性ニシテ，一般狀態ニ變化ヲ認メズ．

12） 5月8日

再ビ「テール」樣便4回アリ，腹部ハ膨滿シ，胸部右側ノ前面一般ニ濁音ヲ呈シ，水泡音ヲ聽取シ得．啼泣烈シク，時ニ吐逆アリテ，睡眠全ク障碍サレ，一般狀態頓ニ不良トナル．

13） 5月9日

「テール」樣便7回，灰靑色嘔吐少量宛數回アリ，何レモ「ペンチジン」反應强陽性ナリ．患兒ハ益々一般狀態ノ增惡ヲ來シ，嗜眠狀態ニ陷リ，哺乳力全クナク，午後3時頃ヨリ呼吸淺薄頻數トナリ，鼻翼ヲ動カシテ呼吸困難ノ狀ヲ呈シ，脈搏モ不整ニシテ細小頻數トナル．斯クテ午後8時15分鬼籍ニ入ル．

血液所見

日/月	血液粘稠度	白血球總數	「エオジン」嗜好白血球	中性嗜好多核白血球 幼若型	桿狀型	分葉型	淋巴球	「モノチーテン」	血色素量	赤血球總數
30/IV	對照(6.0) 7.5	8550	0.5	2.5	10.0	33.0	35.0	7.5	76.0%	411萬
3/V	／	8600	0	3.0	11.0	34.6	35.0	5.0	67.0%	350萬
9/V	／	13550	0	3.0	12.5	30.5	37.5	4.5	20.0%	56萬

尙ホ5月1日患兒血液培養ノ結果細菌ヲ證明セズ．

III. 處置

1） 一般的療法

發病以來上腹部ニ氷囊ヲ置キ，身體ノ冷却ヲ防グ爲メニ溫卷法ヲ行フ．榮養ハ努メテ母乳榮養ニ據リ母乳ヲ搾取シ茶匙ニテ少量宛投與シ，之ニ加フルニ5%葡萄糖液ヲ「ピペット」ヲ用ヒテ經口的ニ與ヘタリ．

2） 藥物療法

每日10%「ゲラチン」液20 cc 宛1回注腸，リンゲル氏液，食鹽水各20 cc 皮下注射，「トロンブリン」0.6 cc 宛1日2回皮下注射，「コラミン」及ビ「オキソカンフル」各0.5 cc 宛時ニ應ジテ皮下注射ヲナス．其ノ他5月1日ニ加加枸櫞酸母體血液10 cc ヲ患兒ノ臀筋內ニ注射シ，5月9日加枸櫞酸母體血液50 cc 宛腹腔內注射及ビ上矢狀竇ヨリ輸血ヲナセリ．呼吸困難ノ發現ニ當リテハ酸素吸入及ビ「ロベリン」ノ皮下注射ヲ行ヒタリ．

IV. 剖檢記錄摘要 （剖檢番號第467號）

病理解剖的診斷

1） 胃小彎部ノ出血性糜爛　2） 胃漿膜下溢血　3） 盲腸內新鮮出血　4） 兩側副腎ノ髓質出血　5） 膀胱粘膜ノ溢血點　6） 心臟肥大ト擴張　7） ボタロ氏管並ニ卵圓孔

ノ開存，心室中隔膜樣部缺損　8）吸引性肺炎　9）右側滲出性肋膜炎　10）全身ノ貧血　11）淋巴裝置ノ一般性發育不良

身長 88 cm 體重 2100 g 體格營養共ニ不良ノ女兒，皮膚一般ニ纖細弛緩貧血．死斑體ノ脊部ニ僅ニ認ム．死後强直顎關節ヲ除ク外殆ドコレヲ認メズ．外陰部肛門ニ異常ナシ．臍帶脱落シ，臍窩ニハ暗赤色ノ痂皮ヲ存ス，大顱門ノ上端ニ小刺創ヲ認ム．軟部頭蓋上記ノ刺創ニ相當シテ小出血ヲ認ム．其ノ外一般ニ蒼白脂肪ニ乏シ，骨部頭蓋一般ニ蒼白菲薄，大顱門大サ 3×2.5 cm．硬腦膜一般ニ蒼白，滑澤矢狀靜脈竇內ニ後頭部ニ僅ノ血液凝塊ヲ容ル．軟腦膜血管ハ血量ニ乏シク至ル所滑澤透明．大腦著シク貧血．腦幹神經節小腦腦橋延髓異常ナシ．

皮下脂肪組織貧，骨格筋甚ダシク蒼白纖弱臍動脈ニ臍靜脈共ニ廣キ內腔ヲ存ス．腹腔內ニハ稍々多量ノ暗赤色ノ血凝塊ヲ容ル．腹膜ニハ至ル所纖維性ノ被膜ヲ認ム．血凝塊ハト主シテ「ドーグラス」窩ニ集注ス．腸管ハ表面滑澤暗綠色ヲ呈ス．橫隔膜ノ高サ兩側共ニ第4肋間．胸腔ヲ開クニ右側ニハ約5 cc ノ僅ニ血色ヲ帶ビタル淡黃色ノ液ヲ容ル．心囊ヲ開クニ心囊內ニハ僅ノ黃色透明ナル液ヲ容ル．

心臟：　當人ノ手拳ヨリ稍々大，心臟外膜滑澤，ボタロ氏管尙ホ可ナリ廣キ內腔ヲ存シ，內面稍々粗．右房內ニ僅ノ血塊ヲ容ル，左室可ナリ著シク擴張肥大シ，心筋蒼白，瓣膜裝置異常ナシ，卵圓孔開存ス．心室中隔膜樣部ニ鉛筆心大ノ缺損アリ．鏡檢的ニハ筋纖維ハ纖細弛緩シ部分的ニ空胞形成ス，ボタロ氏管ノ壁ハ內膜肥厚シ著シク核減少シ，中膜トノ境界ハ廣ク硝子樣變性ニ陷ル．

肺表面：　滑澤，色：　中葉並ニ兩側下葉暗赤色，硬度：　下葉可ナリ强靱．割面：　中葉並ニ兩側下葉暗赤色，所々無氣性ノ部アリ，尙ホ下葉ハ一般ニ褐色，微ニ酸性嗅アリ．氣管枝內ニハ肺同樣黃色粘液樣物質ヲ多量ニ容ル．

鏡檢的ニ氣管枝並ニ肺氣胞內ニハ綠褐色ノ粘液樣物質アリ，肺氣胞腔內ニハ少數ノ白血球並ニ稍々多數ノ大上皮樣細胞アリ，泡沫狀原形質ヲ有シ，强ク腫脹セリ．粘液樣物質ヲ含有セル肺氣胞ハ所々出血ヲ認ム．

胸腺：　大サ 3×2 cm 非常ニ薄ク萎縮シ，色蒼白膠質樣ノ觀アリ．鏡檢的ニハ硬化性萎縮ニ陷リ，間質ハ著明ニ增加シ，皮，髓兩質共ニ著シク萎縮セリ．皮質ノ類淋巴樣細胞殆ド總テ消失ス，ハツサル氏小體ニ異常ヲ認メズ．網狀細胞ノ一部分結締織性ニ變化セリ．至ル所「エオジン」嗜好白血球ヲ散見ス．

肝臟表面：　滑澤，硬度：　軟，色：　蒼白，割面：　小葉ノ像不明瞭，左葉ハ黃褐色ニアラハル．膽囊內ニハ少量ノ濃厚ナル綠色內容ヲ有ス，粘膜ニ異常ナシ，アランチ氏靜脈管閉鎖ス．鏡檢的ニハ中心性脂肪變性及ビ實質性變性ヲ見ル．

脾臟表面：　滑澤，色：　暗赤色，硬度：　强靱，割面：　暗赤色，脾梁纖細，脾臟胞不明瞭．鏡檢的ニハ淋巴臟胞ハ小，境界明瞭ナラズ，胚生中樞ナシ，赤色脾髓中ニハ「エオジン」嗜好白血球ヲ認ム．

腎臟：　脂肪囊ハ脂肪ニ乏シ，硬度：　强靱，色蒼白，胎生的分葉像著明．割面：　蒼白，腎錐體少シク充血ス．皮質ノ厚サ 0.2 cm．鏡檢的ニハ主部上皮ハ腫脹混濁ス．

副腎：　左側 3.5×2.5×0.6．色：　暗褐色，硬度：强靱，髓質ハ廣汎ニ出血シ暗赤色．皮質ハ著シク萎縮，右側副腎 3.5×2×0.4．割面，髓質ノ出血性左側程强カラズ．鏡檢的ニハ皮質狹少，部分的ニ腺腫樣ニ現ルル部分アリ，色素層不明瞭，皮質髓質ノ境界域ハ血液成分ノ浸潤著シ，「ペルリン」靑鐵反應ハ全然陰性ナリ．髓質ノ構造ハ一部破壞サルルモ大部分ハ良ク保タル．「クローム」嗜好性物質ハ殆ド全ク認

メ得ズ．絲毬層並ニ髓質ハ類脂肪甚ダ少シ．纖維層ハ可ナリ多シ．

膵臓： 甚ダシク蒼白，硬度： 强靱，割面： 蒼白，頸部臓器： 舌： 平滑，蒼白，扁桃腺並ニ舌根濾胞腺著シク萎縮，食道内ニハ黄褐色ノ少量ノ粘液ヲ容ル．氣管粘膜蒼白内部ニ綠褐色ノ肺，氣管枝ニ認メタルト同樣ノ綠褐色粘液樣物質ヲ有ス．甲狀腺，割面，灰白色．

胃： 漿液膜ハ少シク溷濁ス，漿膜下組織ニハ所所稍々大ナル溢血ヲ認ム．胃ノ内腔ニハ僅ノ瓦斯及ビ暗褐色ノ粘液ヲ容ル．粘膜小血管ハ一般ニ充盈，自己消化及ビ浸漬强シ，小彎ノ中央部ニ於テ，米粒大ノ糜爛部ヲ認ム．基底ハ暗赤色ヲ呈シ，附近ニ充血セル血管ヲ有ス．鏡檢的ニハ粘膜上皮ハ死後變化ノタメ全部缺如シ，固有膜ノ深部ノミ存ス，從ツテ粘膜ノ糜爛ハ顯微鏡的ニ典型的像ヲ認メ難ク，只殘留セル固有膜ノ表面ニ比較的新シキ出血竈アリ，其ノ他固有膜ノ深部ニハ胃腺間ニ小出血アリ，漿膜ノ腫脹セル大ナル出血竈アリ．又至ル所血液ノ浸漏ヲ見ル．固有膜及ビ漿膜殊ニ出血ノ附近ニハ稍々多數ノ「エオジン」嗜好白血球ヲ見ル．

腸： 小腸内ニハ汚穢灰白色ノ泥狀便ヲ容ル，粘膜至ル所蒼白，死後ノ浸漬强シ，盲腸並ニ蟲樣突起内ニハ暗赤色血性ノ内容ヲ有ス．粘膜浸漬强キタメ出血點ヲ檢出シ得ズ．横行結腸起始部ニ小ナル出血點アリ．粘膜其ノ外一般ニ蒼白，腸濾胞裝置ハ著シク萎縮セリ．

膀胱： 粘膜灰白色，甚ダ小ナル出血點ヲ多數ニ認ム．鏡檢的ニハ膀胱壁粘膜下組織ニ小出血斑ヲ散見ス．

V. 總括並ニ考按

本例ハ正規分娩ノ女性初生兒ニシテ，生後3日ニシテ「メレナ」症ヲ發生セリ．即チ臨牀上血液性物ヲ吐出シ，「テール」樣血便ヲ排泄シ，生後13日ニシテ死亡セリ．遺傳的關係ヲ認メズ，兩親ニ黴毒ノ既往症及ビ現症ナシ．患兒ハ外診上顏面ニ輕度ノ黄疸ヲ認メタルモ其ノ他ニ特筆スベキ症狀ナシ．剖檢上，胃小彎中央部ニ於テ出血性糜爛ヲ認ム．又盲腸内腔ニハ比較的新鮮ナル出血ヲ認メシモ該部粘膜ニ於テ出血竈ヲ檢出シ得ザリキ．尙ホ横行結腸ノ起始部ニ一小出血斑ヲ認メタリ．

生前並ニ剖檢上鼻腔及ビ口腔ヨリ出血セル形跡ヲ認メズ．又分娩ニ際シ產道ノ著明ナル出血，母體乳嘴，龜裂等ニヨル血液嚥下ノ事實ヲ認メズ．從ツテ生前ノ吐血並ニ血便ハ，胃腸管ヨリ由來セル事疑ナシ．依テ本例ハ眞性初生兒「メレナ」ニ屬スルモノト診定ス．

尙ホ剖檢ニ際シ，ボタロ氏管ノ心卵圓孔，臍動靜脉ノ開在並ニ心室中隔膜樣部ニ於ケル缺損ヲ認メタリ．即チ本例ハ Baran, Herrgott, Konkle, Simmonds, 臼杵等ノ唱ヘル循環系統，殊ニ心臟發育不全ニ該當スル所見アリ．

尙ホ注目スベキハ本例ニ在リテハ剖檢上兩側副腎髓質ニ於テ廣汎ニシテ比較的新鮮ナル出血ヲ認メタルコトナリ．其ノ組織學的檢査ニ當リ，類脂肪ニ乏シク「クローム」嗜好物質ヲ殆ド全ク缺如ス．即チ本例ノ副腎出血ハ，分娩時屢々惹起サルル副腎血腫トハ聊カ其ノ趣ヲ異ニシ，「ヘモジデリン」色素ノ全ク陰性ナル事ヨリ考フレバ左程古キ出血ニ非ザルヲ知ル．出血ニ依ル

髓質ノ廣汎ナル變性，殊ニ「クローム」嗜好性物質ノ消失ハ副腎ノ機能不全，就中 Adrenalin 生產減少ヲ惟ハシム．此副腎機能不全ハ，上記心臟發育不全並ニ胎生時循環系統ノ生理的退行ノ遲延トノ間ニ或種ノ因果關係ノ存セル事想像ニ難カラズ．尙ホ又副腎機能不全ハ全身血管ノ Atonie ヲ起スベシ，從ツテ「メレナ」性出血ニ際シ，止血ヲ困難ナラシメタルコトハ疑ヒナカルベシ．余等ノ寡聞ヲ以テスレバ，從來ノ文獻ニ於テ副腎機能ニ言及セルモノヲ見ズ．將來注目スベキ一事實ナリト信ズ．

擱筆スルニ臨ミ，安藤教授，田村教授，濱崎助教授ニ謹ミテ深謝ス．

文　　獻

1) *Arthur Schütze*, Zbl. f. Gyn. Nr. 9, 1894. 2) *Baraban*, Jahresb. d. G. u. G. Bd. VII, P. 866, 1893. 3) *Bauer*, Münch. med. Woch. Bd. 4) *Commandeur et. Eparvier*, Berichte über die gesammte Gyn. u. Geb. Bd. 7, S. 104, 1925. 5) *Diamantopouls*, Berichte über die gesammte Gyn. u. Geb. Bd. 7. 1927. 6) *Fischer*, M. Deutsch. med. Woch. Nr. 6, S. 185. 7) *V. Franque*, Zbl. f. Gyn. Nr. 35, 1920. 8) *Guggisberg*, Zbl. f. Gyn. Nr. 45, 1914. 9) *Herrgott*, Zbl. f. G. Bd. XVII, P. 916. 10) *Hochsinger*, Zbl. f. Gyn. Nr. 42, 1898. 11) *Hägler u. Hans*, Wiener klin. Woch. Nr. 39, 1925. 12) *Hollaender u. Pilpel*, Wiener klin. Woch. Nr. 18. 13) *Halban-Seitz*, Biologie u. Pathologie des Weibes. Bd. 8, T. 2. 14 *Ilre u. Schnaeck*, Deutsch. med. Woch. Nr. 35, 1926. 15) *Lövegren*, Erfahrungen u. Jahresb. f. d. Kindh. 78, 1913. 16) *Lindemann*, Zbl. f. Gyn. Nr. 51, 1916. 17) *R. Müller*, Zbl. f. Gyn. Nr. 48, 1926. 18) *Nicholon*, Zbl. f. Gyn. Nr. 35, 1912. 19) *A. V. Reus*, Ergebnisse d. innere Medizin. Kinderheilkunde Bd. 13, 1914. 20) *Schubert*, Zbl. f. Gyn. Nr. 40, 1907. 21) *Schmorl*, Zbl. f. Gyn. Nr. 16, 1901. 22) *Woltmann*, Jahresb. über die gesammte Gyn. u. Jg. 30, 1901. 23) 足立捨次郎，北越醫學會雜誌，第 34 年，第 3 號． 24) 天野龍雄，兒科雜誌，第 195 號． 25) 池田秀雄，朝鮮醫學會雜誌，第 19 號． 26) 臼杵才化，兒科雜誌，第 50 號． 27) 小田正曉，醫學輯覽，第 38 號． 28) 緒方政次郎．助產ノ栞，第 277 號． 29) 大津信子，助產ノ栞，第 414 號． 30) 栗山重信，兒科雜誌，第 300 號． 31) 陶守三思郎，岡醫雜，第 373 號． 32) 染矢文子，臨床，第 2 卷，第 7 號． 33) 詫摩武人，兒科雜誌，第 306 號． 34) 高宮純士，好生館醫事集談會雜誌，第 3 號． 35) 田村矯郎，兒科雜誌，第 369 號． 36) 中村八太郎，醫事公論，第 966 號． 37) 楢林篤三，治療新法，第 454 號． 38) 中島勝藏，日本婦人科學會雜誌，第 11 卷，第 2 號． 39) 西崎忠平，臨床醫學，第 16 年，第 12 號． 40) 林正勝，實驗治療，第 85 號． 41) 松山直樹，日本婦人科學會雜誌，第 21 卷，第 12 號． 42) 宮本仲，實驗醫報，第 6 年，第 10 號 43) 三谷茂，橋本英雄，日本婦人科學會雜誌，第 27 卷，第 9 號． 44) 柚木祥三郎，日本婦人科學會雜誌，第 21 卷，第 5 號． 45) 吉野優，醫學中央雜誌，第 15 卷，第 21 號．

附圖說明

第1圖

心臟實物½

a) 大動脈

b) 左右肺動脈

c) ボタロ氏管

d) 左室

e) 右室

第2圖

胃實物½

a) 小彎出血部

b) 噴門

c) 幽門

第3圖

a) 胃粘膜出血性糜爛

第4圖

a) 胃粘膜下出血

b) 胃漿膜下出血層

岡田，小西論文附圖

第 1 圖

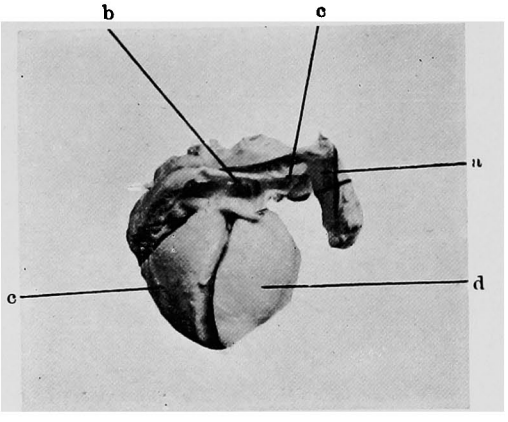

第 2 圖

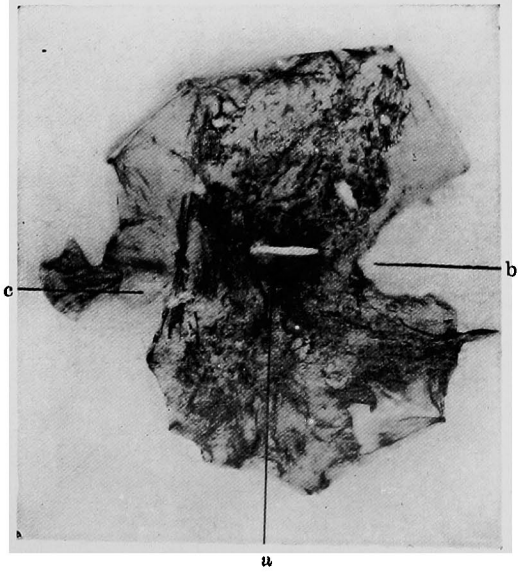

第 3 圖

第 4 圖