稀有なる腫瘤状硬脳膜結核症の1例

岡山大学医学部病理学教室（主任　田部教授）
木　南　正　之
国立岡山療養所（所長 市村博士）
片　山　茂　樹

（本論文の要旨は日本結核病学会第2回中国四国地方学会に発表した）

〔昭和28年9月12日受稿〕

結核性硬脳膜炎の発生機転としては結核性軟脳膜炎又は頭蓋骨結核の波及が考へられるが，前者の場合その頻度は多いが Ribbert u. Chiani の云ふ如くに総ての結核性軟脳膜炎に必ず合併して発生しているものでない事は Hübschmann の言をまつ迄もなく普通経験する所である．後者についても Hübschmann はかゝる場合の剖検例を持たぬ故詳細は述べられぬと云つているから稀有であることは述ぶるまでもない．かくして結核性硬脳膜炎に関する吾々の病理解剖学的知見はその剖検例の稀少と相まつて甚だ乏しい．

吾々は頭蓋骨結核の波及によると思はれる硬脳膜の結核腫とも称すべき大きなる病巣を形成した稀有なる一剖検例を得たので此処に報告する．

症　　例

〔A〕 臨牀的事項

26才の男子で家族歴に特記すべき事はない．死亡10年前昭和15年6月頃感冒に罹患し，レ診に依り左肺結核症を発見され2～3のサナトリウムを転々療養した．この間喀血が2回あつたが時期及び喀血量等不明である．

昭和21年6月国立岡山療養所に転入して来たがその際の現症としては，栄養衰弱し顔色蒼白，皮膚乾燥し汚穢，淋パ腺腫脹はない．舌，咽頭著変ない．理学的に左肺全面に濁音を呈し大小水泡音多量に聴取され，右鎖骨下窩にも湿性罹音あつた．腹部に著変は認められず，腱反射亢進してゐる．赤沈中等値46．結核菌検索は常に塗抹法ガフキー5～6号を示し，レ診では左鎖骨下に鶏卵大の空洞像と共に，滲出性病影が殆んど全肺野に見らた．入所以来病情は悪化の一途をたどり，昭和21年10月には第IV，V腰椎カリエスを合併し，流注膿瘍は回盲部に腫瘤様に触知された．昭和23年3月左側結核性睾丸及び副睾丸炎により剔出術施行，昭和24年3月には右側睾丸も結核性の腫脹を来したが全身状態は剔出術に堪へぬ程になつていた．次いで25年6月には鼻根部が漸次腫脹し来り右鼻腔に結核性膿汁の排出を認め鼻根カリエスの疑で治療中，昭和25年10月末より結核性脳膜炎症状を呈するに至り，意識溷濁せる儘11月3日遂に鬼籍に入つたものである．

全経過中ストレプトマイシン，パス等の抗結核剤は使用の機会に恵まれなかつた．

〔B〕 病理解剖学的事項（摘要）

1）硬脳膜結核腫：　前頭々窩よりトルコ鞍に亘る硬脳膜は附図1に見る如く略々限局性に硬く肥厚して居るのが特異であり，大脳鎌には，病変はない．かゝる肥厚部は右側下前頭眼窩部に於ては約 4.0×2.5cm 大，割面の厚さ 0.5cm ある．視束交叉より左側直回転，眼窩回転の部に相当する硬脳膜の肥厚は径 5cm 大に亘り割面で最も厚い部位では 1cm に達している．肥厚部の骨面は灰色で粗大顆粒状を呈し一見何が硬い腫瘍を思はしむるものあり，該肥厚部に当る頭蓋骨には多数小豆大より米粒大の浅い骨質欠損がみられる．軟脳膜との癒着は固く剝離困難である．

その他の部位の硬脳膜には著変認められない．病理組織学的には鬆粗化硝子化せる固有硬脳膜組織が小塊状に千々に寸断せられて散在する間を，結核性肉芽組織，乾酪物質，増殖性結節が雑然と埋める如き錯綜せる組織像を呈して居る．而し詳細に検する時は尚頭蓋骨に近づくにつれ滲出性変化が強く起つて乾酪物質も多量に見られると共に，破壊骨片と思はれるものが多数認められる．結核性軟脳膜炎は多少機質化を起している部もあるが尚典型的脳底脳膜炎の像である．

2）骨結核症．本例は全身性に骨結核症が見られるのが特異である．第Ⅲ，Ⅳ，Ⅴ胸椎及び第Ⅳ，Ⅴ腰椎は何れもカリエスを形成し椎体は殆んど破壊されている．寒性膿瘍は腰筋膿瘍を作ると共に特に右側では鼠蹊管を通じて下行し大腿上半部後面の皮下組織に迄浸潤性に膿汁が見られた．右股関節は変形強直を示し右腸骨及び大腿骨頭は何れも骨梁が破壊され結核性乾酪物質を充している．

3）大空洞性肺結核症．左上葉に鶏卵大の大空洞が1箇あり内容は殆んど空虚で壁には少量の乾酪物質を附着し結核性肉芽組織が厚い．其の他左肺及び右上葉には細葉性結節性病巣が多数認められると共に，それ等の間に新しい乾酪性肺炎像を示す部も相当多い．

総括及び考按

約10年の長期に亘る結核との斗病の後遂に結核性脳膜炎を惹起して死亡せる症例にして，臨牀的に肺結核症の外に脊髄カリエス，泌尿器結核等に依る諸症状，更に末期には鼻骨カリエス（疑）眼結核の症状を併発し一日として苦痛より解放さる事なき生涯であつた．而して剖検に依り臨牀症状のよつて来る原因をきわめ得たものとして，吾々が生前鼻骨カリエスと認識せるものは頭蓋骨々結核に依る結核性膿汁が篩板を通じて上鼻腔粘膜下に貯留したものであり，諸種の眼症状は上記膿の視神経を介して眼底に現われたる病変である事を知り得た．更に本例は頭蓋骨或は硬脳膜に於ける結核性病変に関する貴重なる知見を提供してくれた．元来頭蓋骨結核は総ての骨結核中 Th. Konschegg に依ると1～4％位にすぎないものであり，大部は血行性に来るものであるが，勿論外骨膜或は硬脳膜の結核性病変が骨に波及して行く場合も考へられるとしている．而して病変が骨に原発し硬脳膜に波及したものか或は硬脳膜が先づ犯され次いで骨に波及したものであるかの判定は実際問題に於て仲々困難である．本例に於てもその困難性は否定し得ないが．骨病変が未た滲出機転強く硬脳膜は増殖性病変像を呈する点は，他の臓器に於ける結核性病変の推移と比較考察するとき，頭蓋骨に結核の血行転移を来し，それに隣接せる硬脳膜はそれと異なる組織性状殊に血行発達の差もありて，滲出性変化と増殖性変化との量的相違の著しい組織像を示すに到つたものであると思考される．なお本例では J. Erdheim が云ふ如き Cambium の形成は著明でなかつた．

結　　語

26才男子．約10年に亘る長期療養者の剖検に於て硬脳膜に結核腫とも云ふべき大なる限局性肥厚が認められたが，病理組織学的に頭蓋骨結核の Paratuberkulöse Duraveränderung として結核性肉芽，増殖性結核結節が極めて多量に見られるものであつた．

（御指導御校閲を賜わりし田部教授市村所長に深謝す）

文　　献

1) P. Hübschmann : Path. Anat. d. Tuberkulose. (1928)
2) Ribbert u. Chiani : Z. n. Kaufmann. Lehrb. d. spez. Path. Anat. (1907)
3) Th. Konschegg : Hdb. d. spez. Path. Anat. u. Hist. v. Henke u. Lubarsch. IX/2, 377. (1934)
4) J. Erdheim : Virchow's Arch. B. 283, H. 2, 354. (1932)

木南・片山論文附図

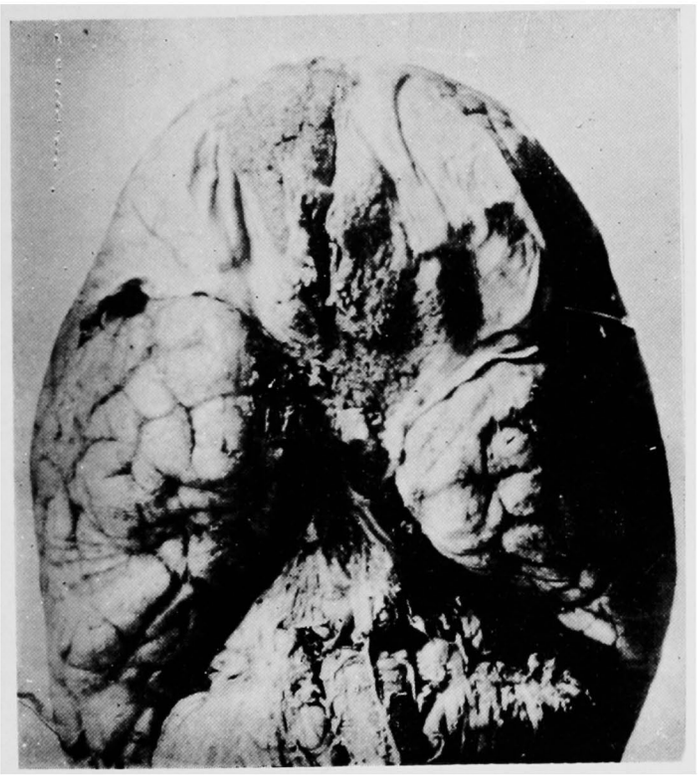

附　図　1

前頭々窩よりトルコ鞍に亘る硬脳膜の限局性腫瘍性肥厚

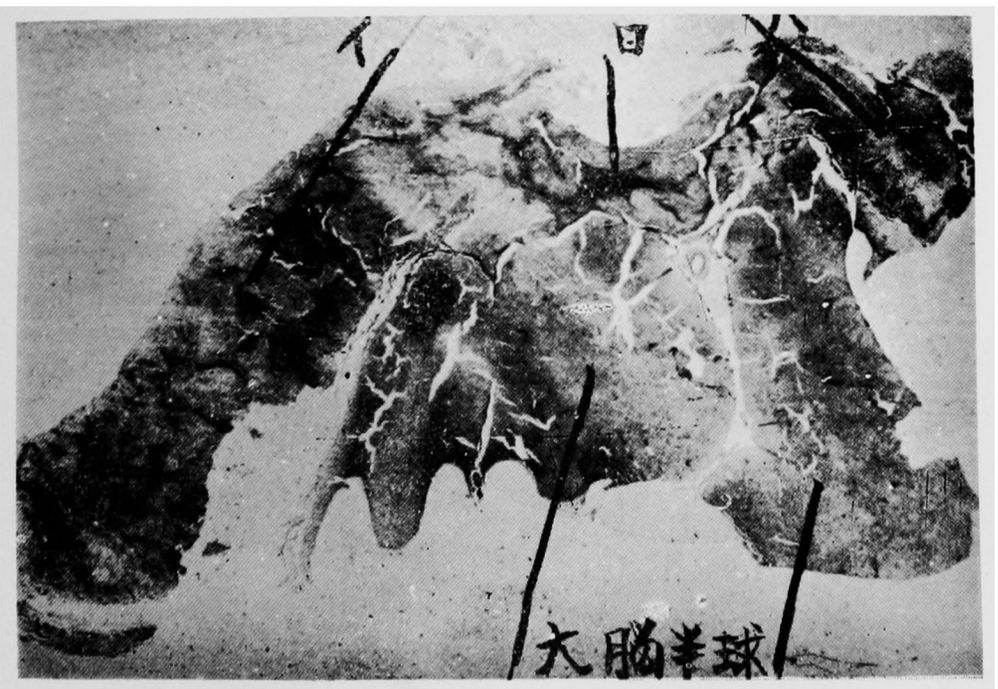

附　図　2

前葉頭中央部を前額断して，肥厚せる硬脳膜組織（イ・ロ・ハ印）と脳皮質の孤在結節を示す

H-E 染色　Leitz. OK. 3×Ob. 3