618.146—006.6：611.664

頸癌子宮の内膜について

岡山大学医学部産婦人科学教室（主任：八木教授）

豊田信三

〔昭和32年7月20日受稿〕

内容目次

第1章　緒言
第2章　実験材料及び実験方法
第3章　実験成績
　第1節　内膜所見判定規準
　第2節　閉経後の頸癌子宮の内膜
　　附　卵巣所見
　第3節　閉経前の頸癌子宮の内膜
　第4節　頸癌子宮の内膜の悪性増殖
　第5節　頸部腺癌子宮の内膜
　第6節　内膜の腺嚢胞性増殖
第4章　総括並びに考按
第5章　結論
　　参考文献

第1章　緒言

子宮頸癌患者におけるエストロゲーンの消長という問題については，従来多くの研究者により論ぜられてきている．頸癌患者にはエストロゲーンの増加は認められないという者もあれば，又一方においてはエストロゲーンの増加ありとし，更に進んで Rieken & Soll[1] の如くエストロゲーンは頸癌に対し起癌的意義ありとし治療に用いられるエストロゲーンも過剰にわたる時には，頸癌を起すおそれありとし，警告しているものさえある．

しかし，それらの説の内には，たとえば，Loeb L[2]，Lathrop[3]，NovakE[4] 等の如く動物実験に基礎を置き，また乳癌や子宮体癌よりの類推による立論も多いのである．余は動物実験は大切であるがこの様な問題に関してはやはり直接人体についての観察にもとづいて論ぜられねばならないと思うものである．

また，等しく性器癌とはいうも，乳癌や子宮体癌と子宮頸癌とでは生体に対する態度に多くの相異点が認められるので，これらを同一に論じ，或は前者に就いての観察からの類推により後者について論ずることも亦当を得たものではないと思うのである．

このような考えの下に余は直接に頸癌患者の内膜の状態を検索することにより，そのエストロゲーンの状態について考察を試みた．ここに若干の知見を得たのでこれを報告する．

第2章　実験材料及び実験方法

実験材料　本教室において昭和30年12月より昭和31年7月に至る間に子宮頸癌で岡林式広汎性子宮全剔出術により剔出された子宮全部及び昭和30年度及び昭和23年度に同様にして剔出された子宮の内閉経後のものより無撰択に各々16例及び10例を採つた．

なお，半年以上無月経の持続しているものを閉経後とした．

実験方法　手術により剔出された子宮は前壁に割を加えて子宮腔を開き10%ホルマリン液で固定後，頸部の癌部より1ケ所，底部より1ケ所，前，後，左右側壁の各々上，中，下の3ケ所より内膜，筋層，外膜の全層を貫く組織片を採つた．但，子宮腔の小さいものでは適宜数を減した．これらの組織片は水洗後アルコールで脱水，パラフイン包埋を行い，10～15 μ の切片を作成，主としてヘマトキシリン・エオヂン染色，一部ワン・ギーソン染色を行つて組織標本を作成した．なお，閉

第１表　内膜所見規準

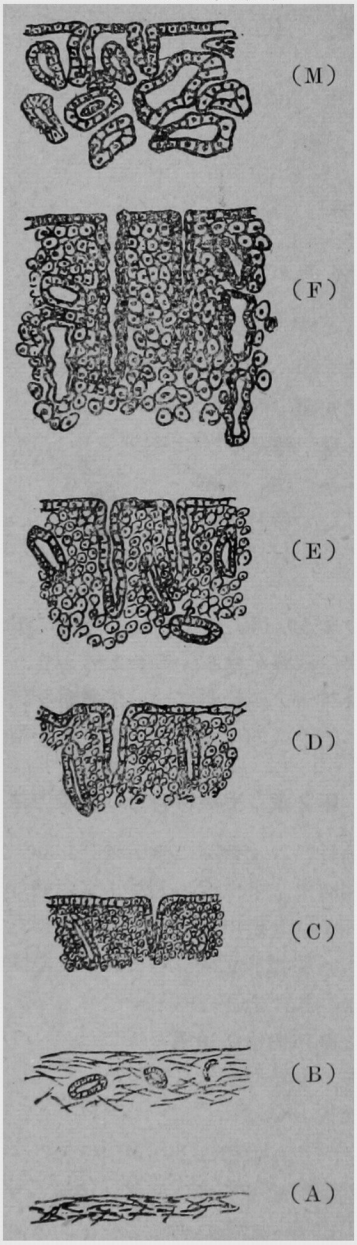

経後のものに就ては，両側卵巣を大いさ，硬度その他の変化につき肉眼的観察をした後フオルマリン固定をし先ず横断し互に垂直に交る面より各々１片ずつ１側３片左右計６片の切片を採り子宮の場合と同様にして組織片を作成した．パラフイン包埋したものは必要に応じて連続切片を作れるように保存しておいた．

対照　閉経後の対照としては20例を採つた．その内７例は本学外来患者，２例は入院患者の内より，閉経後少くとも６ケ月以後でホルモンに関係なく又最近６ケ月以内にホルモン剤の投与を受けた事のないものを撰り，一カキ掻爬により得た内膜を前述のものと同じ方法で組織標本を作成した．なお，一カキ掻爬の際筋層を掻くような感がするのみで内膜の得られないものは内膜の高度の萎縮によるものと判断した．その他の11例は本学病理学教室に保存されている解剖死体の内より50才以上の婦人で（閉経時期の記録がないので止むなく年令によつた）．病理解剖診断に婦人科疾患及びホルモンに関係ある疾患のないものの子宮を採り前壁より割を加えて開き前，後，側より各々一ケ所の内膜を僅かに筋層を含めて採り，前述のものと同様にして切片を作製した．（第２表）閉経前の対照としては，わが教室に保存されている内膜の組織標本中閉経前でホルモンに関係ある疾患及び内膜に変化を起すと思われる疾患以外のもので最近半年間にホルモン投与を受けたことのないものを25例採つた．（第５表）

第３章　実験成績

第１節　内膜所見判定規準

ここに観察された頸癌子宮の内膜には，高度の萎縮を示すものから高度の増殖を示すものまで無数の段階がありそれらは連続的に移行しているものであるこという迄もない．しかし個々の内膜の状態を夫々記載していたのでは全体として統一ある一貫した観察ができないのでこれを６群に便宜上分ち，萎縮したものから順次 A，B，C，D，E，F 群とし，更に悪性増殖像を呈するものをM群とした．（第１表）

A群に属するものは内膜は薄くほとんど結締織に置換されている．この所見は，アザン・マロリー染色，ワン・ギーソン染色で特に鮮かに観察される．子宮腺はほとんど見られず，もし見られてもあたかも組織の間隙または断裂のような感がある．（写真１）

第2表　対　照

番号	年令	閉経後年数(年)	診断	内膜	卵巣 肉眼所見	卵巣 組織学的所見
1	54	／	化膿性膵臓炎輸送管の腺腫様増殖	A	萎縮	活動性卵胞なし間質密
2	55	／	原発性肺臓癌	B	〃	〃
3	52	／	旁背椎リンパ腺の細網肉腫	D	〃	〃
4	57	／	重複腫瘍（膵頭部癌腫，十二指腸筋腫	C	〃	〃
5	58	／	胃癌	D	〃	〃
6	55	／	肺脂肪栓塞	B	〃	〃
7	60	／	乳癌	B	〃	〃
8	52	／	胃癌，左上葉肺結核	A	〃	間質やや粗
9	56	4	老人性腟炎	A	／	／
10	67	17	陰部湿疹	内膜得られずA	／	／
11	50	1.2	老人性腟炎膀胱炎	内膜得られずA	／	／
12	52	2	腟部ピラン	A	／	／
13	53	2	腟部ピラン	D	／	／
14	57	14	腟部ピラン	C	／	／
15	53	1.3	腟部ピラン卵巣嚢腫	D	／	／
16	53	5	出血性ポリープ	A	／	／
17	48	0.7	頸管ポリープ子宮後屈	E	／	／
18	54	／	胃全摘術後状態腸官出血	A	萎縮	活動性卵胞なし間質密
19	55	／	後肝炎性肝硬変性	F	〃	〃
20	63	／	肺結核症	A	〃	〃

B群に属するものはA群よりやや厚く結締織性ではあるが小円形の間質細胞の密に存するのが見られ腺上皮も残存するが萎縮性で中には一部脱落し間質が腺腔に露出したものもある.（写真2）

C群に属するものは間質は密ではあるが，間質細胞は円形でB群のものよりは大きくやや粗で結締織の増殖は見られず，腺は直線状であるが腺上皮細胞はやや肥厚し核は明かに認められる．厚さはB群より厚い．（写真3）

D群に属するものは，C群より更に厚く，腺はやや蛇行し腺上皮細胞は肥厚し核は明瞭でよく染る．間質は粗で間質細胞は大きい．（写真4）

E群に属するものはD群のものより更に厚く間質は粗で間質細胞は大きく多角形で核は極て明瞭である．腺上皮細胞は肥大している．（写真5）

F群に属するものはE群に属するものより一層厚く腺，間質の状態はE群のそれを一段高度にしたようである．即ち，腺は著しく蛇行し腺上皮細胞は扁平で大きく核は明瞭で間質細胞は多角形で大きくきわめて粗である．（写真6）

M群に属するものは悪性増殖と判断されるものである．（写真7）

なお，同一例で内膜の場所により多少異つた所見を呈するものは最高の変化を示す場所の所見に従つた．このような例は少数であつた．

第2節　閉経後の頸癌子宮の内膜
附　卵巣所見

閉経後の患者の検索総例は55例である．なお，ここに閉経後というのは，月経閉止後6ケ月を経過したものである．しかし，ここに採つた例の内には，閉経後6ケ月から1年までの間にあるものは，僅に3例を算える．癌例と対照例との年令分布を示せば第3表のようである．この表によつて，癌例と対照例との年令分布を比較検討してみると，癌例は46才以上に全例の95.9%が含まれている．これに対して対照例は全部がこの内に含まれてい

第3表　閉経後癌例と対照例との年令分布

	内膜＼年令	41～45	46～50	51～55	56～60	61～
対照	C・D・E・F	0	1(12.5)	4(37.5)	3(37.5)	0
	A・B	0	1	7	2	2
	計	0	2(10)	11(55)	5(25)	2(10)
癌例	C・D・E・F	0	6(15)	19(47)	15(37)	0
	A・B	1	0	2	10	0
	計	1(1.8)	6(11.1)	21(39.6)	25(45.2)	0

註．（　）内は%

第4表　閉経後対照

群	A	B	C	D	E	F	M	計
例数	8	4	2	4	1	1	0	20
百分率	40	20	10	20	5	5	0	100

ることになる．また，51才以上では，癌例は全例の84%，対照例では，80%である．これにより癌例と対照例の年令分布はほぼ等しいことを知る．

閉経後内膜の所見を総括して示すと第6表のようである．内膜の増殖につき癌例と対照例との比較検討を試みる．対照例の内膜所見を総括して示すと第4表のようである．まづ，C群以上の増殖を示すものを比較すると第7表(イ)の如くであつて，癌例と対照例との間に5%の危険率で有意差があり，癌例に多い．($\chi s^2=6.6$)

D群以上の増殖を示すものを比較すると，第7表(ロ)の如くで有意差は認められない．($\chi s^2=0.003$危険率5%)

E群以上の増殖を示すものを比較すると，第7表(ハ)の如くで，これも対照との間に有意の差はない．

F群を比較すると，第7表(ニ)の如くでこれも亦有意の差はない．

これらのことから考えるに，癌例が対照例に較べてC群以上の増殖を示すものが有意に多いのは，C群が癌例に多いためであることは容易にわかる．そこで，C群について，癌例と対照例とを比較すると，第7表(ホ)の如くで，癌例に有意に多い．($\chi s^2=6.67$危険率5%)

以上のことを総合すると，癌例においては，

第5表　閉経前対照

番号	年令	診断	内膜
1	34	子宮後屈	F
2	28	子宮発育不全	E
3	25	子宮発育不全　子宮後屈	E
4	24	子宮発育不全	E
5	33	不姙症	E
6	22	子宮発育不全	F
7	33	子宮発育不全	E
8	26	子宮後屈　子宮発育不全	F
9	23	子宮後屈　子宮発育不全	E
10	34	卵巣嚢腫	F
11	31	子宮発育不全	F
12	24	卵巣嚢腫	F
13	29	子宮後屈	F
14	29	子宮後屈	E
15	31	移動性子宮後屈	E
16	45	腟部肥大　濾胞性ピラン	E
17	30	子宮後屈	E
18	25	前腟壁脱　不全子宮脱	E
19	29	子宮発育不全	E
20	34	子宮発育不全	E
21	26	子宮発育不全子宮後屈	F
22	33	子宮後屈	F
23	30	子宮発育不全　子宮後屈	E
24	24	卵巣嚢腫	F
25	25	子宮発育不全	E

第6表　閉経後頸癌子宮内膜所見

期＼群	A	B	C	D	E	F	M	計
I	0	0	5	1	0	3	2	11
II	6	7	16	6	3	4	0	42
III	0	0	1	1	0	0	0	2
計	6 (10.9)	7 (12.7)	22(40.0)	8 (14.5)	3 (5.4)	7 (12.3)	2 (36.3)	55

註．（　）内は%

第 7 表 の (イ)

	対照	頸癌
C・D・E・F	8	40
A・B	12	13
計	20	53
百分率	40.0	75.4

(ロ)

	対照	頸癌
D・E・F	6	18
A・B・C	14	35
計	20	53
百分率	30	33.9

(ハ)

	対照	頸癌
E・F	2	10
A・B・C・D	18	43
計	20	53
百分率	10	18.8

(ニ)

	対照	頸癌
F	1	7
A・B・C・D・E	19	46
計	20	53
百分率	5	13.2

(ホ)

	対照	頸癌
C	2	22
A・B・D・E・F	18	31
計	20	53
百分率	10	41.5

対照例に較べてC群即ち，軽度の増殖を示すものが有意に多いことになる．

C群以上の内膜所見を呈するのと閉経後年数との関係を検すると，第8表のようである．閉経後年数を5年毎に区切ると，第8表(イ)のようで，これを5年より前のものと，5年より後のものとに分つと，第8表(ロ)のようになり，C群以上の所見を呈するものは，閉経後5年より前のものに76.0%，5年より後のものに75.0%でほぼ等しく，推計学的に検するも有意の差はない．このことより内膜のC群以上の増殖所見は閉経後経過年数とは関係がないことがわかる．

第8表　閉経後年数との関係　(イ)

年数	～5	6～10	11～15	16～
C・D・E・F	19	16	3	2
A・B	6	6	0	1
計	25	22	3	3
百分率	76.0	72.7	100.0	66.6

(ロ)

年数	～5	6～
C・D・E・F	19	21
A・B	6	7
計	25	28
百分率	76.0	75.0

附：卵巣所見　内膜所見がC群以上のものの卵巣の所見を示せば第9表のようである．

第9表　内膜がC・D・E・Fを示すものの卵巣所見

肉眼所見 / 鏡検	閉経前正常卵巣のような感あるもの	萎縮	其他	計
間質密　活動性卵胞なし	4	33	1	38(95)
間質粗　活動性卵胞なし	2	0	0	2(0.5)
計	6 (15)	33(82.5)	1(2.5)	40(100)

即ち，活動性卵胞が見られるものは，1例もない．また，間質がやや粗で，間質細胞がやや肥大しているものが2例ある．1例は47才，閉経後4年，内膜はF群に属し，他の1例は53才，閉経後3年，内膜はE群に属する．(写真8, 9)

対照例の内，卵巣を観察できた11例（すべて剖検例）はすべて間質は密で，活動性卵胞は認められない．なお，対照卵巣の11例と癌例との年令分布は第10表に示すようで，両者ほぼ一致していることがわかる．

また，内膜がA群及びB群に属するもの13例中の9例の卵巣を検するに，肉眼所見で閉経前の卵巣に似たような所見を呈しているも

第10表　対照卵巣の年令分布

年令	41～45	46～50	51～55	56～60	61～
対照	0	0	7(63)	3(27)	1(9)
癌例	0	6(15)	19(47)	15(37)	0

の2例，その他はすべて萎縮している．鏡検するに，間質のやや素なもの1例で他はすべて密で萎縮性である．活動性卵胞を認め得るものは1例もない．

第3節　閉経前の頸癌子宮の内膜

閉経前の患者の検索総例は75例である．閉経前内膜の所見を総括して示せば第11表の

第11表　閉経前頸癌子宮内膜所見

期＼群	A	B	C	D	E	F	M	計
I	0	2	3	10	5	2	1	23
II	1	3	9	19	9	9	1	51
III	0	0	0	0	0	1	0	1
計	1	5	12	29	14	12	2	75

ようになる．ここでM群以外で最高の変化を示すF群が正常の内膜の週期変化の範囲内に含まれるか或はそれ以上の変化であるかを検するために，閉経前非癌子宮内膜の内で分泌期にあるものから無撰択に25例を採り検索し癌例と比較すると第12表のようである．F群

第12表　閉経前内膜の分泌期にあるもの

	非癌例	癌例
F	10	12
E	15	14
計	25	26
百分率	40	46.1

を含む割合は癌例40%，非癌例46.1%で，ほぼ同じ割合で推計学的にも有意の差が認められない．

即ち，F群は頸癌の子宮内膜にも，非癌子宮の内膜にもほぼ同率にあらわれるもので，特に，頸癌子宮内膜にあらわれる高度の変化ではないことがわかる．

第4節　頸癌子宮の内膜の悪性増殖

M群即ち，悪性増殖を示している内膜は閉経前，閉経後各々2例である．この4例はすべて，内膜のすべてにおいて悪性増殖の像を示している．年令，閉経後年数，卵巣所見等を示せば，第13表のようである．

第13表　内膜M群に属するものの卵巣所見

	年令	閉経後経過年数	卵巣 肉眼所見	卵巣 鏡検所見	腟部
閉経前	43	／	両側にFollikel Zysteを見る	／	扁平上皮癌
	45	／	両側共萎縮性	／	腺癌
閉経後	53	1年	両側共閉経前正常卵巣の如し	活動性卵胞を小数に見る間質粗	扁平上皮癌
	52	7年	両側共萎縮	活動性卵胞なし　間質密萎縮状	扁平上皮癌

第5節　頸部腺癌子宮の内膜

頸部の腺癌例は，閉経前5例（6.6%），閉経後1例（1.8%），計6例（4.6%）で，非常に少数例にすぎない．

この内膜を見るに，第14表のようである．これでわかるように，腟部腺癌子宮の内膜はすべてF又はM群に属する．即ち，内膜は高度に増殖を示しているか或は悪性増殖を示しているかである．

第6節　内膜の腺嚢胞性増殖

腺嚢胞性増殖を示すものは，閉経後2例，閉経前1例で，増殖した内膜にも，萎縮性の内膜にも見られる．（第15表）増殖した内膜に見られるものは，粗で多角形の間質細胞を有つ厚い内膜の内に嚢状に拡大した腺が見られ腺上皮細胞は厚く活動性である．萎縮性内膜に見られるものは密で円形の小さい間質細胞を有つ比較的薄い内膜の内に小嚢胞状に拡

第14表　腟部腺癌の子宮の内膜

	A	B	C	D	E	F	M
閉経前	0 (%) 0	0 0	0 0	0 0	0 0	4 33.3	1 50
閉経後	0 (%) 0	0 0	0 0	0 0	0 0	1 14.2	0 0
計	0	0	0	0	0	5	1
%	0	0	0	0	0	26.3	25.0

百分率はその群の所見を呈するもの全体と腟部腺癌でその群の所見を呈するものとの割合を示す.

第15表　腺嚢胞性増殖を示す内膜

	A	B	C	D	E	F	計
閉経前	0	1	0	0	0	0	1
閉経後	0	0	0	1	0	1	2
計	0	1	0	1	0	1	3

大した腺が見られる. 腺上皮細胞は全く非活動性である.

第4章　総括並びに考按

以上余は130例の頸癌子宮の内膜につき検索した.

閉経後においては第7表に示したようにC群即ち軽度の増殖を示すものが対照に較べて有意に多いことがわかつた. 頸癌子宮の内膜の増殖に関しては Marzloff K. H (1923)[14] は202例の頸癌子宮の内膜を検索し2.4%に増殖を認めたといい, Pund ER & Auerbach S. H (1946)[15] は39例の腟部皮内癌の子宮内膜を検索し僅かに2例に増殖を認めるのみといい, Green & Suckow E. (1949)[16] は11例の頸癌子宮内膜を検索し只1例の増殖を見たといい, Baly M. A & Green R. R (1952)[17] は77例の頸癌子宮内膜の内増殖あるものは4例に過ぎなかつたという. Speert H(1935)[18] も134例の頸癌子宮内膜の内只1例のみ増殖があつたと述べている. Bainborough A. R. (1951)[19] は頸癌子宮内膜26例中萎縮4例, 正常像9例, 増殖像13例 (50%) であるといい, Grünberger V (1954)[21] は閉経後の頸癌子宮内膜161例につき検索し増殖期様像3例, 分泌期様像1例, 腺嚢胞様増殖8例であつたと述べている. 古賀, 吉田 (1956)[20] は閉経後の頸癌子宮内膜31例につき12例に増殖を認めこれは非癌対照例110例中12例の増殖と較べ推計学的に有意に多いという.

以上の如く, 頸癌子宮における内膜の増殖に関しては研究者によりその頻度が区々で一致しない. それはこれらの研究者の大部分が第一に閉経後と閉経前とを区別せずに論じていること, 第二に増殖の程度の判定規準に就ての記載がないのでおそらく研究者により増殖の判定規準は夫々に異るものと思われること, 従つて甲が増殖と判定したものを乙は増殖の内へは入れていないことも往々あると思われる..

第三にほとんどすべての研究者が正常或は非癌子宮内膜の対照を採らずに論じていること, 以上の様な諸点にあるものと思われるので余は閉経前と閉経後とを分けて論じ而も閉経前及び閉経後及び対照を一貫して一つの内膜所見判定規準を適用して診断し記載した. 上に述べた諸研究者が余の規準でどの群以上を増殖と診断しているかはこれら研究者が各自の規準を掲げていないから全くわからないので厳密な意味で余の結果と比較することはできないと思う. なお, 非癌子宮に於ても閉経後に増殖が見られることは余の対照例についてもわかるが, Payne[6], Novak & Richardson[7], Speert H[8] Mc Bride[9], 品川[5], Taylor H. C. & Miller[11] Breipohl W[12], Meyer R[13] もこのことに就いて述べている.

内膜の増殖を起す原因としてはエストロゲーンの作用が考えられる.

閉経後長期間たつた内膜のホルモン感受性については Hübscher K. (1933)[22] は閉経後30年の高度の萎縮性内膜もプロギノンエステル及びルテオホルモンを与えることにより分泌期に相当する変化を起させ得るという. 余の例においてもC群以上の所見を呈するものはエストロゲーンの刺戟によると考えてよ

いと思う．しかし余の例ではC群即ち，軽度の増殖を示すものが対照に比し有意に多いことは軽度のエストロゲーン増加あるものが多いことを示す．これに反し高度のエストロゲーン増加あるものはあるが小数例である．

癌とエストロゲーンとの関係に就ては既に1919年に Loeb L (1919)[2] は二十日ネズミに対する卵巣の浸出物の影響を観察することにより卵巣のホルモンは生理的にエストロゲーンの支配を受けている臓器に対してその癌の発生に重要な役割を演ずるといつている．Lathrop & Loeb L (1916)[3] は雌二十日ネズミの乳癌は去勢することによりそれ以上の発育が妨げられるといつている．また，Enge L. A. & Murphy K. M. (1938)[23] は二十日ネズミの移植乳癌に就て実験しエストロゲーンを投与することにより乳癌の発育を促進せしめ得るという．

これらはいづれも二十日ネズミの乳癌についての実験であるが，Auchinloss & Haagensen C. D (1940)[24] は更年期障碍のため長期間エストラヂオールベンゾナーデの投与を受けた後乳癌を発生したという1例を報告し，Hertig, T. & Sommers, C. (1945)[25] は内膜癌で癌の診断のつく1年から23年前に既往の内膜掻爬切片を採り得た32例を蒐めて検索し内膜ポリープ及び腺嚢胞性増殖が5年から13年前に非常に多く見られ，腺性増殖及びアナプラヂーが5年前に普通に見られるといいこれより内膜癌はエストロゲーン過剰と密接な関係があると結論している．Novak E. & yui E (1936)[26] も内膜癌で剔出された子宮の内膜の癌以外の部分に内膜の増殖所見を呈するものが多いと述べている．以上は或は動物実験に基いて人間の癌を論じ或は乳癌や内膜癌についての観察からの類推により癌一般について論じている．しかし，動物実験は動物の癌についての事に止るのであつて人間の癌は動物の癌と同一に論じ得ないしまた，乳癌や内膜癌と頸癌とはこれまた様子を異にするもので前者についての観察より後者を類推することはまた大きな誤りを犯す危険のあるものと言わねばならない．人間の頸癌そのものとエストロゲーンとの関係について論じたものとしては Bainborough A, R. (1951)[19] は247例の頸癌子宮内膜を観察しその170例に内膜の増殖を認めた事により頸癌とエストロゲーン過剰とは関係あるものと結論している．Gemmel A. A. d Jeffcoate L. N. A. (1931)[27] は老人性腟炎でエストロゲーンの投与を受ける子宮頸癌を生じたという40例を報告している．Ayre J. E. (1947)[28] は子宮頸癌の50例を検索しその29%に組織内のエストロゲーン量が増加していたという．また，品川[5] は116例の頸癌子宮の内膜を検索し異常増殖せるもの21例 (18.1%)，やや増殖せるもの7例でこれはエストロゲーンの増加を示すものであるという．このように頸癌患者にはエストロゲーンの増加ありという研究者も多く更に進んではエストロゲーンは頸癌に対し起癌的作用ありとさえ論ずるものもある．例えば，Novak E. (1952)[4] はエストロゲーンを多量に投与する事により頸癌の起る可能性ありとしエストロゲーン療法の危険を警告している．しかしエストロゲーンの発癌に対する意義にはにわかに結論を下し得ないので今後の研究に待つべき問題と思う．

なお，頸癌患者におけるエストロゲーンの増加につき否定的な意見の研究者も多い．即ち，Bayly M. A. & Greene R. R. (1952)[17] は77例の頸癌子宮内膜を検索しその内僅かに4例 (5.2%) に増殖を認めるのみであるとし，エストロゲーンは頸癌の原因とは考えられないと結論している．Greene R. R. & Suckow E. E. (1946)[16] も11例の頸癌子宮内膜中只1例しか増殖が認められなかつたことにより頸癌とエストロゲーンとは関係がないといつている．

閉経後のエストロゲーンの源については先づ考えられるのはなお活動性を残した卵巣である．余は第9表に示すように内膜の増殖を示すものの卵巣を検索し肉眼的には6例 (15%) に閉経前卵巣に似たようなものを認めた

が鏡検の結果は僅かに2例に間質がやや粗なものを認める以外は活動性の所見を呈するものは1例も認め得なかつた．対照例中の11例についても卵巣を検索した結果も活動性所見を呈するものは1例もなかつた．このことより考えると閉経後のエストロゲーン源は卵巣であるとは考えられない．Grünberger V. (1954)[21] は閉経後の頸癌子宮の内膜の増殖あるもの12例の卵巣を検索し1例は正常卵巣の感あり3例には卵胞が見られ1例はテラトームであつたといい，また品川[5] は内膜が閉経後に増殖しているものでも卵巣は老人性萎縮に陥つているものが屢々であるという．黒崎[29]は頸癌が進行すると卵巣の機能が抑制されるという．Woll. Hertig A & Smith G[30] は閉経後4～5年の間に卵巣の間質の増殖があることあり内膜癌では56～92%に見られるという．

次に考えられるのは副腎である．Ball D. & Reichstein T. (1938)[31]は牛の副腎よりプロゲストロンを分離したといい Engelhart E (1930)[32] は副腎皮質の浸出物を注射することにより子宮に変化が起るといい，Neumann u. Hermann (1911)[33]，Rogoff u. Stewart (1927)[34] も生殖器と副腎とは密接な関係にあると論じている．しかし古賀[35]の如く頸癌患者には副腎の検能低下ありというものもある．

その他に考えられるのは肝の機能低下である．国富[36][37] は頸癌患者には肝解毒機能の障碍があるといい，加来[39]，小林[38] 等も同様のことを主張している．Ayre J. E. (1947)[28] はビタミンBの不足による肝機能低下によりエストロゲーンの不活性化が障碍されると述べている．

この様に頸癌患者の閉経後のエストロゲーン源についてはにわかに断じ難いので今後の研究に待つべき問題であると思う．

閉経前内膜については頸癌子宮内膜に非癌子宮内膜に比し特に高度の増殖を示すものは見られなかつた．(第11表) 即ち癌例の内膜に見られる変化の中で最高度と思われる程度のものも非癌例においても癌例におけるとほぼ同率に見られるのである．Schröder R. (1954)[40] は正常子宮においても高度の内膜増殖を示すものもあるといい，Winter G. F. (1955)[41] は子宮内膜には個体差が著しいと述べている．これらのことから考えても，また閉経前内膜は常に周期変化を営んでいるという点から考えても，僅かの増殖は個体差の内に覆われてしまうし，また時期によつても異ると考えられるので，判然と識別はできないとも考えられるが，しかし，第12表に見るように閉経前非癌例の分泌期内膜の内の最高度の増殖を示すものと比較しその程度に於ても頻度に於ても差がないことがわかる．従つて閉経前においても少くとも高度のエストロゲーンの増加あるものとは考えられない．

内膜の悪性増殖の所見を呈するもの閉経前2例，閉経後2例，計4例で (第13表) その内1例は頸部も腺癌であるが，これは頸部の癌が体部へ浸潤したものか或は全く別個に体部に発生したものか判らない．Geist & Salmon (1941)[42]，Gusberg S. B. & New York N. Y[43]，Kindler K. F. (1956)[45] 等は長期間エストロゲーンが内膜に作用する時は内膜癌が発生するといい，梅沢 (1957)[45] はエストロゲーンは体癌の発生を助けるといい，藤平，久田 (1956)[46] 等もエストロゲーンと体癌との密接な関係を述べている．しかし余の例の場合それがエストロゲーンの増加を意味するかどうかはにわかに判断出来ない．

腺嚢胞性増殖を呈するものは第15表の如くであるが，その意義に関しては，Geist S. & Salmon U (1941)[42] はエストロゲーン過剰は内膜にいわゆるスイスチーズ様増殖を起させるといい，これを重視している．また，Novak E[47] は閉経後のスイスチーズ様増殖は明かに退行性のもので，閉経期の無排卵性週期と関係があるという．腺嚢胞性増殖がそのような意義を有つものなら，余の例においてもそれはエストロゲーンの増加を示すものと思われる．

閉経前内膜においてA群及びB群に属する

ものは6例（19.9％）である．（第11表）これらは内膜の萎縮を示すものである．内膜の萎縮に関しては橋本[48]は原発性不姙，続発性不姙において或は子宮発育不全においても卵巣週期の保存されている限り内膜は特殊の病変を呈しないが卵巣週期が侵されたものは屢々高度の内膜荒廃に陥ると述べている．余の萎縮を呈するもの6例はすべて月経は順調で卵巣週期の侵されたものとは考えられない．滝上[49]，笠森[50]は子宮萎縮症に就て述べているが余の例がそれに関連あるとは思われない．閉経前に萎縮性の内膜を有つものがあるということはエストロゲーンの減少を示すものと考えるのが最も妥当ではなかろうかと思う．そうとすれば頸癌患者にエストロゲーンの減少しているものが小数ではあるが，あるということになる．

腟部腺癌は僅か6例に過ぎないが（第14表）その内膜はすべてF群またはM群に属する．少数例ではあるが全部の内膜が増殖または悪性増殖を示すということは扁平上皮癌と腺癌とでは等しく頸癌とはいえ多少趣を異にするのではないかと思われて興味深い．

第5章 結 論

1） 頸癌子宮内膜閉経前75例，閉経後55例に就て検索した．

2） 閉経後内膜においては，軽度増殖を示すものが対照例に比し有意に多い．内膜が生体内のエストロゲーン活性度を表現するものとすれば，これはエストロゲーンの軽度の増加を示すものと思われる．

3） 閉経後内膜において高度の増殖を示すものは少数で，対照例に比し有意の差がない．

4） 閉経前内膜においては正常週期変化において最高の増殖を示した時の内膜以上の増殖は認められない．これは僅かの増殖があつても，内膜の週期変化及びその個体差におおわれて判別できないものとも思われるが，いづれにしても高度の増殖はない．従つて，閉経前においても高度のエストロゲーンの増加はないと思われる．

5） 閉経後の内膜増殖例の卵巣の組織学的検索を行うも，活動性卵胞を認めるものは1例もなく，間質のやや粗なもの2例あるのみである．

6） 前述の卵巣所見より閉経後のエストロゲーンの源としては卵巣は考えられないものと思われる．

7） 閉経前において6例に萎縮性内膜を呈するものがある．これはエストロゲーンの減少によるものと考えられる．

擱筆するに当り終始御懇切な御指導御校閲を賜つた恩師八木教授に深甚の謝意を捧げます．また．御懇切な御指導を賜つた橋本助教授に衷心感謝いたします．

文 献

1) Riekend, H. & Soll, P.: Geburth u. Frauenh, 12, 985—992, 1952.
2) Loeb, L.: J. Med. Research, 40, 477, 1919.
3) Lathrop, u. Loeb, L.: J. Cancer Research, 1, 1, 1916.
4) Novak, E.: West. Virginia M. J. 48, 59～63, 1952.
5) 品川・日産婦誌，5巻，1号，1～14，昭28.
6) Payne, F. L.: Am. J. O. G. 34, 762, 1937.
7) Novak, E. & Richardson, E. H.: Am. J. Obst. & Gyn. 42, 564, 1941.
8) Speert, H.: Surg Gynec & Obst. 89, 551, 1949.
9) Mc Bride: J. O. G. Brit. Emp. 61, 691, 1954.
10) Mc Bride: Modern Trends in Obst & Gynec Buttermorth & Co. London, 1955, P. 355.
11) Taylor, H. C. & Miller, R.. Am. J. Obst. & Gynec. 1938.
12) Breipohl, W.: Zentralbe f. Gynäk. 59, 1998, 1935.
13) Meyer, R.: Zentralbl f. Gynäk. 49, 1662, 1925.
14) Marzloff, K. H.: Bull John Hopkins Hosp. 34, 141, 1923.
15) Pund, E. R. & Auerbach, S. H.: J. A. M. A.

131, 961, 1946.
16) Greene, R. R. & Suckow, E. E.: Am. J. Obst. & Gynec. 58, 401～403, 1949.
17) Bayly, M. A. & Greene, R. R.: Am. J. Obst. & Gynec. 64, 660, 1952.
18) Speert, H.. Cancer, 6, 771, 1953.
19) Bainborough, A. R.. Am. J. Obst. & Gynec. 61, 330, 1951.
20) 古賀, 吉田：産婦の世界, 8巻, 1号, 14, 1956.
21) Grünberger, V.: Wien. Med. Woehenschr. 104, 56～59, Jan. 16, 1954.
22) Hübscher, K.: Zentralbl. f. Gynäk. 57, 2844, 1933.
23) Emge, L. A. & Murphy, K. M.: Am. J. Obst. & Gynec. 36, 750, 1938.
24) Auchinloss, H. & Haagensen, C. D.: J. A. M. A. 141, 1517, 1940.
25) Hertig, T. & Sommers, C.: Cancer, 2, 946, 1949.
26) Novak, E. & Yui · Am. J. Obst. & Gynec. 32, 674, 1936.
27) Gemmel, A. A. & Jeffcoate, T. N. A.: J. Obstd. Gynec. Brit. Emp. 46, 985, 1939.
28) Ayre, J. E.: Am. J. Obst. & Gynec. 54, 363, 1947.
29) 黒崎：十全会誌, 44, 419, 昭14.
30) Woll, Hertig, A. & Smith, G.: A. J. Obst. & Gynec. 56, 617, 1948.
31) Ball, D. & Richstein, T.: Nature, 142, 479, 1938.
32) Engelhart, E.: Klin. Wochr. 9, 2114, 1930.
33) Neumannu. Hermann: Wien. Klin. Wschr. 1911, 411.
34) Rogoff u. Stewart: Am. J. Physiol, 79, 508, 1927.
35) 古賀：産婦の世界, 9, 25, 1957 (No. 4)
36) 国富・産婦の世界, 5 30, 昭28 (No. 11)
37) 国富：産婦の世界, 6, 1, 昭29 (No. 1)
38) 小林：日婦会誌, 38, 380, 昭18.
39) 加来：日婦会誌, 25, 678, 昭5.
40) Schröder, R.: Am. J. Obst. & Gynec. 68, 294～309, 1954.
41) Winter: Zschr. f. Geburth u. Gyn., 143, 86, 1955.
42) Geist, S. & Salmon, U.: Am. J. Obst. & Gyn., 41, 29, 1941.
43) Gusberg, S. B. & New York, N. Y.: Am. J. Obst. & Gynec. 54, 1947.
44) Kindler, K. F.: Geburth. u. Frauenhk. 8, 716, 1956.
45) 梅沢他：産婦の世界, 9, 5, 1957 (No. 4)
46) 藤平, 久田・癌の臨床, 1, 546, 1956.
47) Novak, E.: Gyn. Obst. path. 1952 Saunders Co. Philadelphia & London, P. 137, P172.
48) 橋本：産婦紀要, 19, 2524, 昭11.
49) 滝上・日産婦会誌（臨増号）5, 98, 昭28 (No. 3)
50) 笠森：日産婦誌, 4, 1137, 昭27.

STUDIES ON THE ENDOMETRIUM IN CARCINOMA OF THE UTERINE CERVIX.

By

Nobuzo Toyoda

(From the Department of Obstetrics and Gynecology, Okayama University Medical School)
(Director: Prof. H. Yagi)

There has been much discussions whether the hyperfolliculliculinism is present in patients of carcinoma of the uterine cervix or not. These discussions, however, have generally based upon animal experiments, or on analogy of the mammary or the endometrial cancer. It can be said that carcinoma of the uterine cervix should not be subjected to the same way of the discussion, because its biological attitutde, differs greatly trom the rest. Therefore, in order to observe the condition of estrogen in cancer patients, the author investigated the endometria of the patients suffering from cancer of the uterine cervix. Endometria of 130 uterus extripated by the Okabayashi's panhysterectomy consisting of 55 postmenopausal and 75 premenopausal patients, were offered to investigation. The findings of endometria was divided into 7 groups. The endometria of thoroughly connective atrophical picture belong to Group A, while Group F includes endometria which have tortuos glands and iutestinal coarseness. Moreover, moderate varieties between the tow groups was respectively separeted in B, C, D and E, basing upon the condition of endometria and additional group M is of malignant variety. On the other hand, endometria consiting of out-patients were inpatients and autopsies which cxcluded the hormonal diseases were investigated for the purpose of comparison.

In the premenopausal, group C, slight hyperplasia has been found 22 cases (41.4%) of cancer and 2 cases (10%) of control, therefore, it is more dominant in cancer cases. On the other hand, advanced hyperplasia, D, E and F group has been found in 18 cases (33.9%) and 6 cases (30%) which difference is of no signicicance.

As the matter of fact stated above, slight hyperplasia has been found in the many cases of carcinoma of the uterine cervix. Provided that endometrial hyperplasia shows estrogen-activity, it would seem in the case of carcinoma of the uterine cervix that there is slight increase of estrogen. Meanwhile, as active follicle has not been observed by histological investigation of the ovary, it should be considered that ovary is not responsible for that source.

As in the menopausal patients the cancer endometrium has shown no more significant hyperplasia than that of non-cancer, it would also seem that there has been shown no hyperfolliculinism in the case of carcinoma.

The fact that all cases of 6 adenocarcinoma of the uterine cervix belong to the F or M groups would explain that squamous epithelium is quite distioguishable from the adenocarcinoma and is much of interest.

豊田論文附図



写真1 内膜A群，58才，閉経後10年，子宮腟部癌第2期（扁平上皮癌）

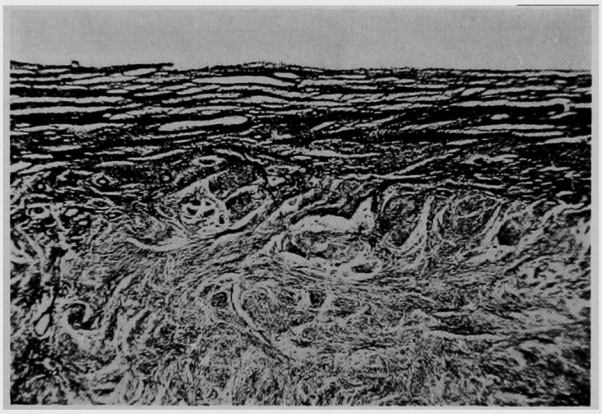

写真2 内膜B群，57才，閉経後5年，子宮腟部癌第2期（扁平上皮癌）

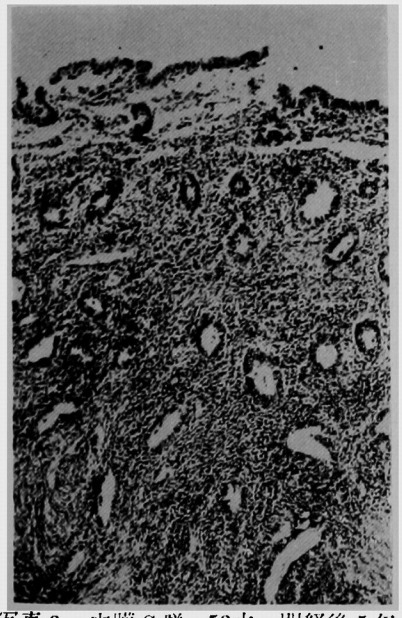

写真3　内膜C群，53才，閉経後5年
子宮腟部癌第2期（扁平上皮癌）

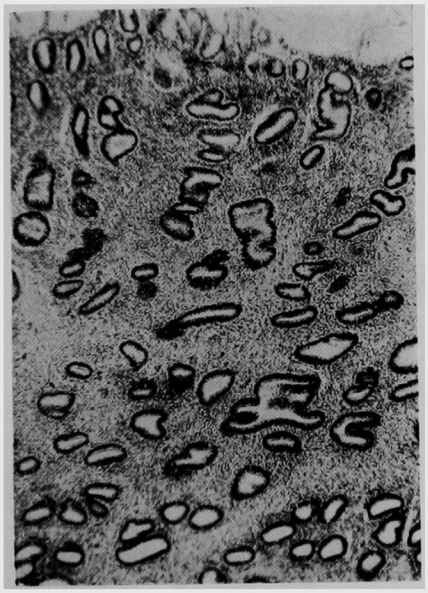

写真4　内膜D群，55才，閉経後23年
子宮腟部癌第2期（扁平上皮癌）

豊 田 論 文 附 図

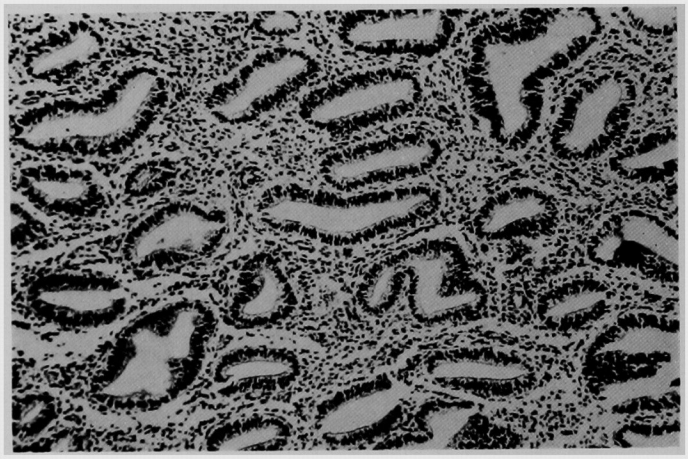

写真 5 内膜E群，51才，閉経後4年，子宮腟部癌第1期（扁平上皮癌）

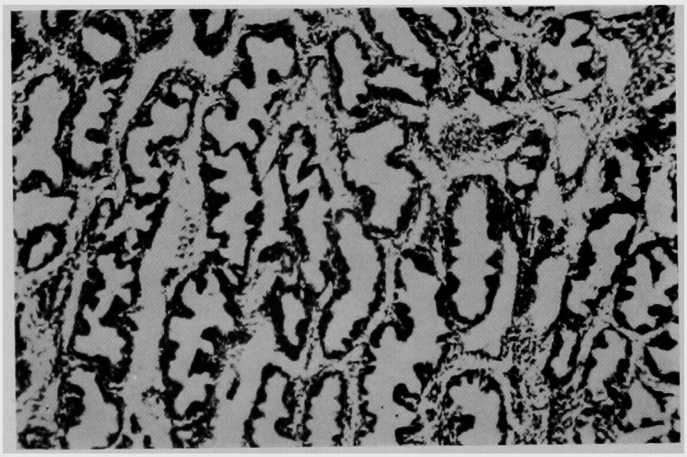

写真 6 内膜F群，47才閉経後5年，子宮腟部癌第1期（扁平上皮癌）

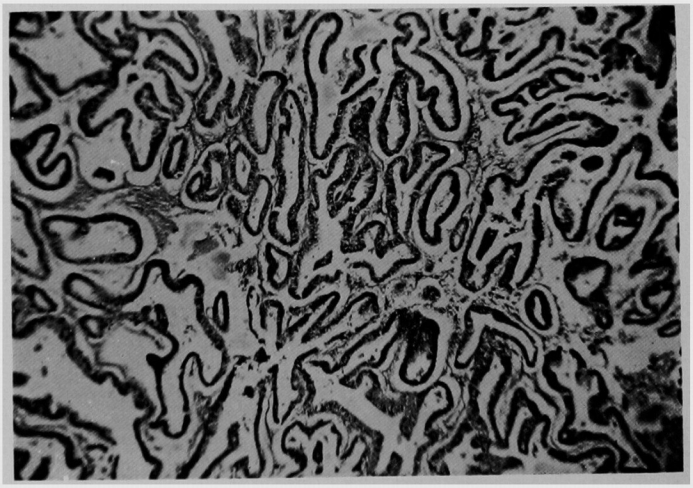

写真 7 内膜M群，53才，閉経後1年，子宮頸癌（腺癌）

豊田論文附図

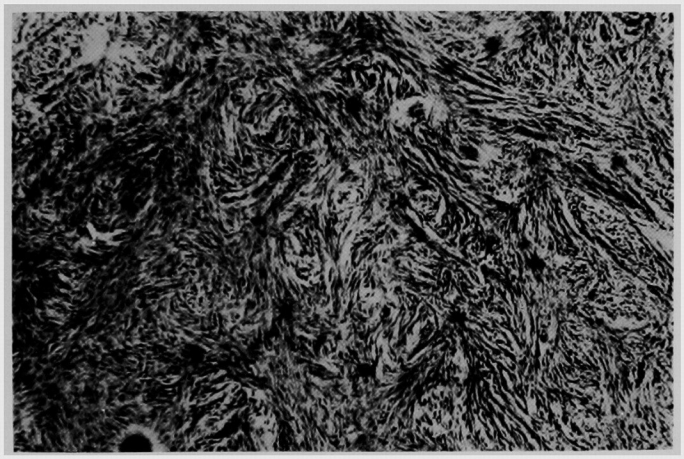

写真8 写真3の患者の卵巣，肉眼的に萎縮，間質密，活性卵胞を認めない．



写真9 写真5の患者の卵巣，肉眼的に萎縮，間質密，活動性卵胞を認めない．