616.831 : 612.822.3

エアード氏法による各種脳疾患の脳波に関する研究

（本論文の要旨は第4回日本脳波学会に於て発表した）

第　2　編

エアード氏法による脳腫瘍及びその他2, 3の脳疾患の脳波について.

岡山大学医学部第1（陣内）外科教室（指導・陣内教授）

副　手　稲　垣　　節

〔昭和31年9月5日受稿〕

目　　次

第1章　緒言並に文献
第2章　予備実験
第3章　検査方法及び検査対象
第4章　記録の判定及び検査成績
第5章　総括並に考按
第6章　結　　論

第1章　緒言並に文献

最近脳外科の進歩はめざましく，その治癒成績も年とともに良好となつている．Godlee[35)36)]が正しく診断された最初の脳腫瘍剔出術を行つたのは1884年であつて，さほど古いものではない．以来Macewen[35)]，Horsley[35)37)]，Krause[35)]，Bergmann[35)]等により欧洲においてその基礎が開拓されたが，近代脳外科が確立されたのは専ら米国におけるCushing[35)]，Dandy[35)]，Bailey[35)]等の賜である．

脳腫瘍はあくまで外科的治療を加えなければ治癒せしめることのできないものであり，それには術前に腫瘍の種類とその位置を正確に診断することが先決問題であり，またもつと重要な問題である．

Hughlings Jackson[35)]は両側の鬱血乳頭及びその他の著明な腫瘍症状を呈した例で剖検により軽微な脳の充血を証明した以外に何等腫瘍らしきものを認め得なかつたことを記載しており，またEichhorstは漿液性脳膜炎が時として腫瘍類似の症状を呈する事実を数例記載し，続いてBrammell[35)]，も本症が大脳又は小脳腫瘍と全く同一の症状を呈しうることがあるのを認めた．このように脳腫瘍以外の疾患がしばしば腫瘍類似の症候を呈することは枚挙に遑のないほどで，このことからも的確なる診断をつけうる臨床検査法が要求されてくるのである．とくに外科的治療を加えんとする時には局所診断がその出発点になるのであり，我々の診断的努力の大部分はこれに注がれるのである．

前編にても述べたごとく，初め単に生理学上の一つの研究として出発した脳波はGibbs and Gibbs[1)]，及びLennox[2)]の癲癇における異常脳波の報告によりその臨床への道がひらけ，次で，Walterによる脳腫瘍の異常波の報告により各種脳疾患に出現する脳波の諸因子が諸家の注目するところとなつた．また一方ではDandy[35)]による気脳室撮影術，Monizによる脳血管撮影法，などの応用により，さらに今日超音波，放射性同位元素の利用によつて脳腫瘍の診断法は一段の進歩をとげつつある現況にある．しかしながら，患者に苦痛を与えない利点のみによつても，脳波のこの種の検査のうちで占める地位は特別なものがある．

本編では脳腫瘍の他に脳軟化症及び脳挫傷をも含んでいるが，これらも脳波上からは本質的に脳腫瘍と同様な所見を示すのでこれらを一括してのべることとする．

従来多くの，諸家[4)39)40)41)42)]により脳腫瘍の患者ではその多くが脳波に異常をしめすといわれているが，これらの報告を総括するとBerger[4)]は腫瘍の周囲には4サイクル以下の徐波が存在すると述べ，これは振巾の増大を伴つていて，明らかに異常波であることを見出し，これをδ波とよんだのは周知の通りである．

彼はこの徐波は腫瘍附近の神経細胞の正常代謝に必要な条件が腫瘍によつて妨害を受けるために発生するものと考えた．すなわち成長しつつある新生物により血管を圧迫され阻血，鬱血，血行停止，ときには血液細胞の滲出が起り，酸素と葡萄糖の正常な交換が妨害され，そのためにこれらの脳細胞の正常電気活動が障碍を受けるというのである．

また，もう一つの要素は腫瘍により視床にある正中線深部の細胞集団からの，あるいは他の皮質中枢からの結合が中断されることである．このために細胞性電気活動の異常な同期化が促進され，振巾の大きい徐波が作り出されるのであろうと述べている．

腫瘍から6～7cmはなれた脳細胞の循環や代謝が障碍を受けない部になると脳波は正常である[4)]．また腫瘍が頭蓋直下に存する場合は皮質を圧迫して頭蓋より遠ざけるために正常の頭皮上のリズムを抑制し減衰せしめ，そのために脳波はあきらかな電圧の非相称性，あるいは電気的活動のない電気的無言（electrical silence）をさえ示すときもある．往々脳腫瘍に伴う脳水腫による異常波は上に述べたものと異なり低電圧と正常時に見られる基本波（α波）の消失とが全体に見られる[2)]．これ以外には特別なものはないとされている．

これらの波形，電圧の変化以外に，Walter[38)]等は双極同時誘導を行つて徐波の位相の逆転に特別な意義を認め，電場的にみてその逆転部位がその徐波の発生部位であることを明にしている．

これら脳腫瘍の異常波に関する従来の報告を見ると，多くは症例の報告にとどまり，これを総括して検討した報告は少く，要するに脳腫瘍の脳波はあくまでも徐波のみであり，その徐波もBerger等が最初にδ波として記載した4サイクル以下のものにとどまらず5～6～7サイクル附近のものも含まれており，たまたま幸運な場合にその位相の逆転や，異常波の強弱因子により局所診断が得られるという程度である．

しかし，今日この脳波も前述の如く必ずしも有力なものではなく，さらに精度の高い誘導法や記録判定の基準が要求されているのである．

元来脳波には双極，単極誘導の2法があり，双極誘導には種々の利点があり，上述のWalter等により早くから脳腫瘍診断に対する双極誘導の価値が述べられていたが，これは主として位相を注目するのが主であり，波形の局所的差異についてはふれていない．そして今迄主として単極誘導が臨床上に使用されており双極誘導は補助的に使用されていた．

さらに脳波には，前編において述べたごとく個人差が相当見られるものであり，軽度の異常の判定にあたつてその異常の発見率に大きな差を生ずることは当然考えられるところである．そしてこの対照としては被検者の正常時の脳波をとることが最も良いわけであるが，これは不可能なことである．しかし幸い同一人の左右対称部の頭皮上より誘導された脳波は正常人ではきわめてよく一致していることが認められている[1)2)]．

従つて我々が脳波の正常，異常を判定する場合，もし病変が一側のものとすればその対側を対照とすることにより従来の判定の成績をはるかに向上せしめることが可能となつてくると考えられる．

さいわい，我々外科領域で取扱う脳疾患ではその病変の限局されたものが多い．従つて私はこの局所的差異に重点を置いた特別なエアード氏法による双極誘導法を用いて脳腫瘍，脳軟化症，脳挫傷等の患者の脳波をとり，その局所診断を行い，その診断的価値を検討し，同時に手術後における脳波の変化を追究し，

本法が治療効果の判定に役立つか否かを検討する目的をもつて本研究を行つた.

私はまづ本実験に先立ち，予備実験としてこの脳腫瘍の際に見られる徐波の週期の範囲をさらに確かめるため，次にのべるような動物実験を行つた.

第2章　予備実験

脳腫瘍の場合にあらわれる脳波的変化，すなわち徐波の週期の範囲を知るために，私は10例の成犬を用いて予備実験を行つた.

実験における手術操作は無菌的にこれを行い，先づ10％ヂアールを当瓩0.45cc腹腔内に注入麻酔し，ヂアール投与後3時間以上経過して，すなわちヂアールによる速波の消失後脳波を記録するごとく一定した.

手術前の脳波記録後開頭し硬膜下に5mm³大のラミナリア片を挿入し硬膜を縫合閉鎖した．術後1日目は全例とも自動運動も反射運動も弱く，呼吸も小さく弱つているが，術後2日目には反対側四肢の麻痺を呈してはいるが一般状態が恢復してくるので，この時期に脳波を記録した.

いま術前，術後の脳波を示せば第1図の如くである.

すなわち，ラミナリア挿入側においては，6〜7サイクルの徐波と同時に3〜5サイクルの徐波を明に認めるが，反対側においては6〜7サイクルのもののみで，3〜5サイクル

図 (1)

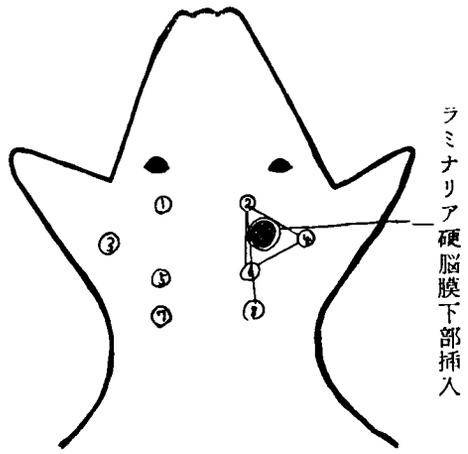

1—3<△　1—5<△　1—7<△
3—5<△

図 (1) 2　（術前）犬



図 (1) 3　（術後）犬

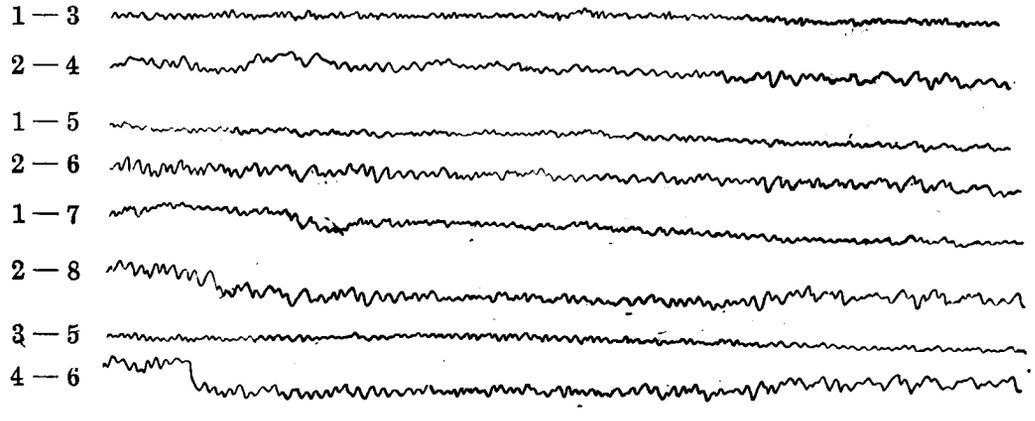

の徐波を認めない.

以上のことから腫瘍そのものによる徐波は，3～5サイクルのものが基本型であり，これに重りあつて同側にも反対側にも広範囲に現れる振巾の大なる6～7サイクルの徐波は浮腫に因するものであると思われる.

第3章 検査方法並に検査対象

記録装置，電極，記録方法等は前編に述べたと全く同様である.

第 1 表

氏名	性別	年令	病名	脳波による局所診断	術前脳波所見	X線所見	術後脳波所見
藤○	♂	13才	右頭頂部血管腫	R. P.	6.7.9.cps	右脳室拡大変形	6.7.9. cps
町○	♂	9才	左側頭部プサモーム・	L. T.	7.9. cps	左側頭部石灰沈着像	9. cps
早○	♀	60才	右前頭・側頭部エンドテリオーム	R. F-T.	3.4.6.7.8.9.10. cps	右脳室は圧迫され変形	8. cps
小○	♀	21才	頭蓋咽頭腫	不明	3.4.5.cps	トルコ鞍部変形石灰沈着像	7.8.9. cps
高○	♂	21才	頭蓋咽頭腫	不明	6.7.9.cps	トルコ鞍部変形	7.8.9. cps
木○	♀	22才	左聴神経神経ノイリノーム	L. O.	6.7. cps	左脳室拡大	9. cps
森○	♂	24才	左頭頂部血管腫	L. P.	6.7. cps	左脳室拡大変形	6.7.cps
山○	♂	26才	右前頭脳底部オリゴデントロクリオーム	R. F.	5.6. cps	右脳室圧迫により左方に偏移	7.8.cps
藤○	♂	13才	頭蓋、咽頭腫	不明	7. cps	トルコ鞍部変形	8.9.cps
木○	♂	48才	頭蓋咽頭腫	不明	7. cps	トルコ鞍部変形	8.9.cps
堀○	♂	37才	左聴神経ノイリノーム	L. O.	6.7. cps	左脳室後角変形	8. cps
佐○	♀	65才	松果腺腫	不明	6.7. cps	トルコ鞍部変形	/
早○	♂	23才	右聴神経ノイリノーム	R. O.	9. cps	右側脳室後角変形	9. cps
片○	♂	42才	右側頭部オリゴデントロクリオーム	R. T.	6. cps	右脳室拡大変形	9. cps
石○	♂	41才	脳下垂体腺腫	不明	9. cps	トルコ鞍部変形	9. cps
大○	♂	47才	左後頭蓋窩真珠腫	L. O.	12. cps	左後頭部石灰沈着像	12. cps
柳○	♂	30才	右前頭アストロチトーム	R. F.	9. cps	右脳室前角変形	9. cps
三○	♂	10才	左前頭-頭頂部グリオブラストーマムルチフォルメ	L. F-P.	4.6. cps	左脳室圧迫され変形	/
神○	♂	63才	右前頭-側頭部脳軟化症	R. F-T.	6.7.8.9. cps	右前頭単純撮影にて透亮脳委縮	6.7.8.9. cps
巻○	♂	58才	左側頭-頭頂部脳軟化症	L. T-P.	6. cps	右脳室拡大変形	/
二○	♀	50才	左内頸動脈動脈瘤	L. T.	7.9. cps	血管撮影にて左側頭下部動脈瘤	7.9.cps
平○	♀	35才	右前頭部メニンギオーム	R. F.	7.9. cps	右前頭部骨増殖像.	9. cps
笠○	♂	51才	左側頭-脳軟化症	L. T.	6.9. cps	血管撮影左中大脳動脈細小	9. cps
藤○	♀	7才	左後頭蓋エペンデイモーム	L. O.	4.5. cps	左脳室後角変形	/
開○	♂	13才	右頭頂部血管腫	R. P.	6.9.10. cps	右脳室拡大	9. cps
井○	♂	46才	左聴神経ノイリノーム	L. O.	7.8.9.cps	左脳室後角変形	9. cps
細○	♂	34才	右小脳半球ヘモアンギオブラントーム	R. P-O.	9. cps	右側脳室拡大後角変形	9. cps
安○	♂	7才	左側頭部脳挫傷	L. T.	9. cps	左側頭部頭蓋骨折像	9. cps
瀬○	♂	28才	右側頭部脳挫傷	R. T.	9. cps	右側頭頭蓋骨折像	9. cps
瀬○	♂	33才	左頭頂部脳挫傷	L. P.	6. cps	左頭頂部頭蓋骨折像	9. cps

電極の刺入部位により被検者が疼痛を覚え，また恐怖におびえ顔面筋を動かすようなときには，筋からの動作電流が混入して，脳波が得られないので一時中止し，電極の位置を少し変えねばならない．

検査対象：脳腫瘍24例，脳軟化症3例，脳挫傷3例で合計30例である．

第4章　記録の判定及び検査成績

〔1〕 記録の判定：本法による判定基準を示すと次の如くである．

(1) 徐波：前述のごとく徐波については5サイクル以下のものと，6サイクル以上のものとを区別する必要がある．いま左右対称部位を比較する際，サイクルの小なる側を病側として記載する．週波数が等しい場合には振巾の大なる方を病側とする．この場合1〜3が2〜4より徐波の変化が大なれば，とくに5サイクル以下のものであると，1〜3△≫2〜4と記載する．

また6〜7サイクルのものであれば，1〜3△>2〜4と記載する．

(2) α波の振巾の高低：脳波のα波が著明に低電圧を示す部位があれば，これを障碍部位であると見る．また高電圧を示す部位があれば，これも障碍部位であると見る．△を欠く>，≫，の印はこのα波の変化の程度を示す．

(3) 位相の逆転：位相の逆転を認めた部位を障碍部位であるとする．この際特別な記号は用いずに記録用紙に部位を記入する．

例えば 1〜3：3〜5 の部に位相の逆転を見ると言う具合に記入する．

〔2〕 検査成績〕

腫瘍，軟化症，挫傷合計30例の患者について本法による脳波検査を行い，そのうち局在の決定が可能であり，手術所見と一致したものは24例であり，全体の80%である．

局在の決定が不能であつたものは6例で全体の20%である．この6例中5例は脳下垂体部の腫瘍，他の1例は松果腺腫であつた．すなわちこれらの正中線上に生じた腫瘍例を除けば100%において局所診断が可能であつた．

術後の記録においては，腫瘍が完全に剔出できて臨床症状の好転したものにおいては異常波が消失して脳波は正常に復している．

全症例を一括して示せば第1表の如くである．いまそのうち第3例，第23例の脳波所見を示せば第2図，第3図の如くである．

図 (2) '1

脳腫瘍（早○）　術前

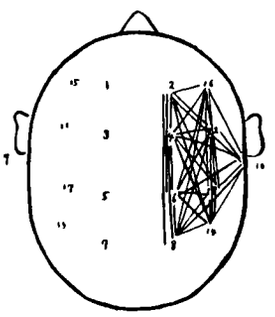

1—3≪△	3—13>	7—15<△
1—5≪△	3—15≪△	7—17　△
1—7<	3—17<△	9—11<△
1—9≪△	5—7>	9—13<
1—11≪△	5—9<△	9—15≪△
1—13≪	5—11<△	9—17≪△
1—15≪△	5—13<△	11—13≪△
1—17≪△	5—15≪△	11—15≪△
3—5≪	5—17≪	11—17≪△
3—7>	7—9≪△	13—15≪△
3—9≪△	7—11≪△	13—17<△
3—11≪△	7—13≪△	15—17≪△

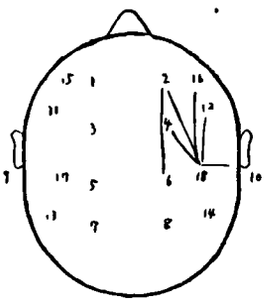

1—5<
1—17<△
3—17<△
9—17<△
11—17<△
15—17<△

18 (postcentralis) を中心として軽度に浮腫が存在する．

図 (2) 2

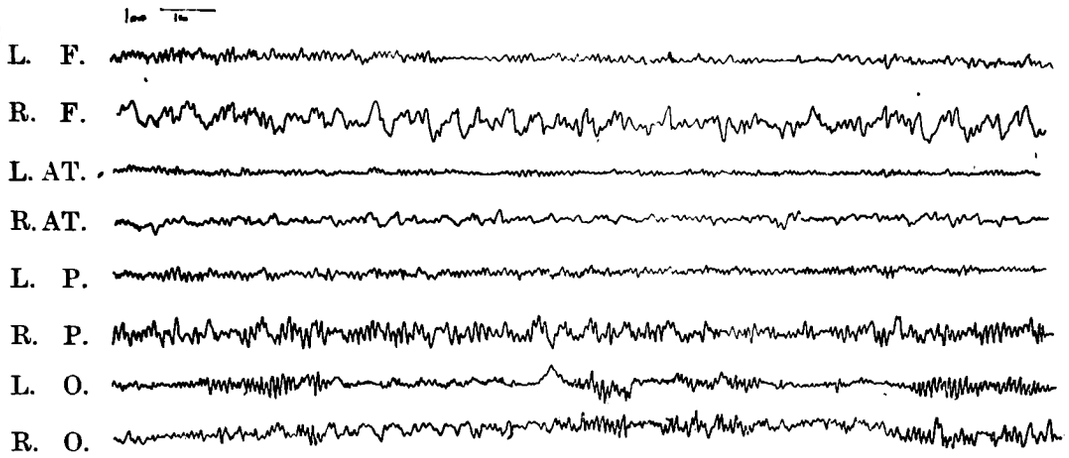

図 (2) 3

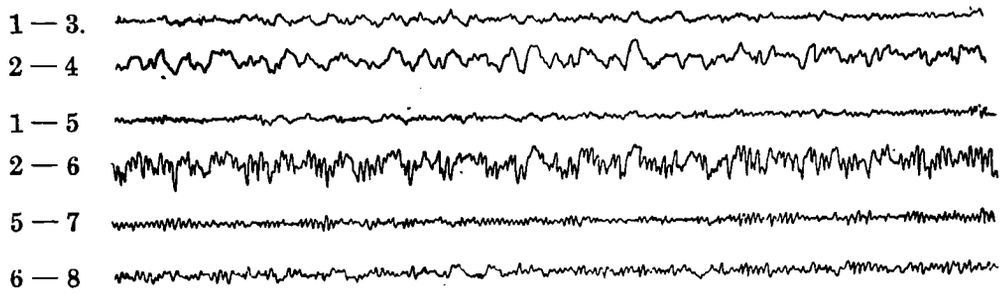

図(2) 4



図 (2) 5

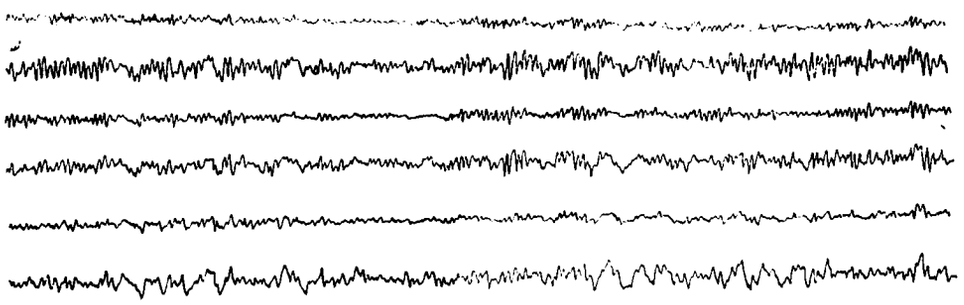

図 (2) 6

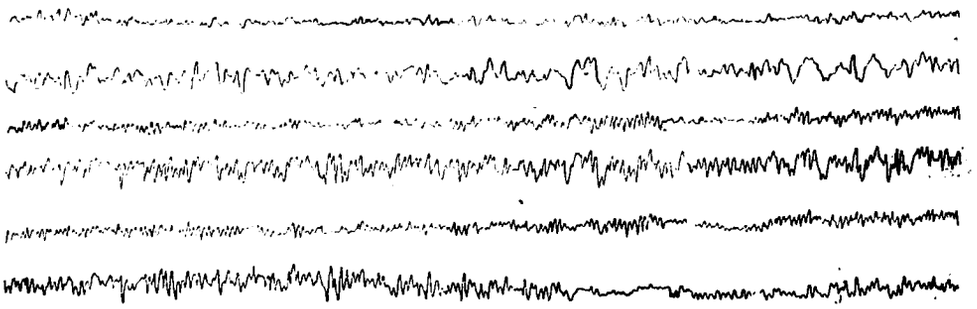

図(2) 7

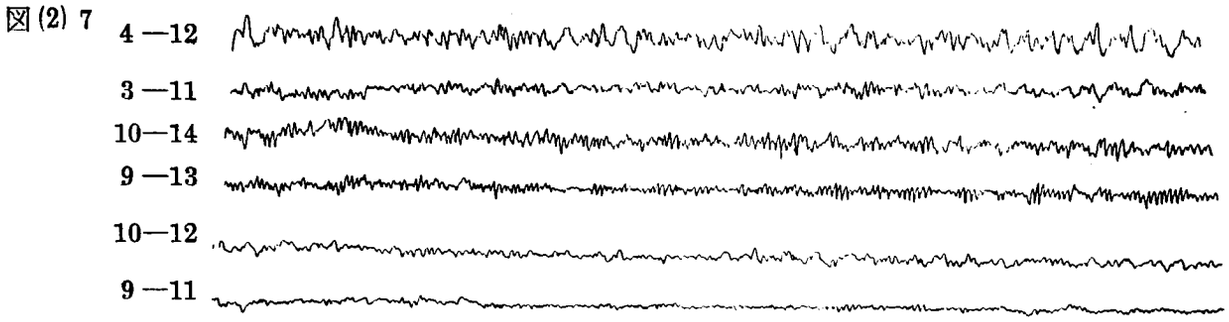

図(2) 8

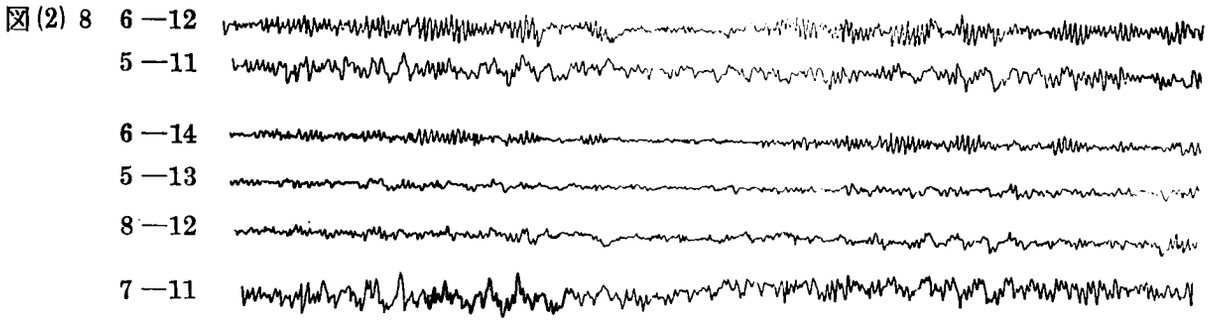

図(2) 9

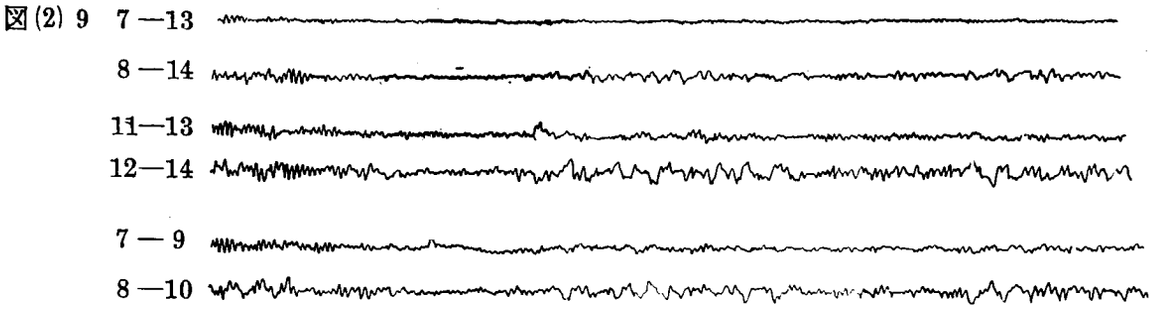

図(2) 10

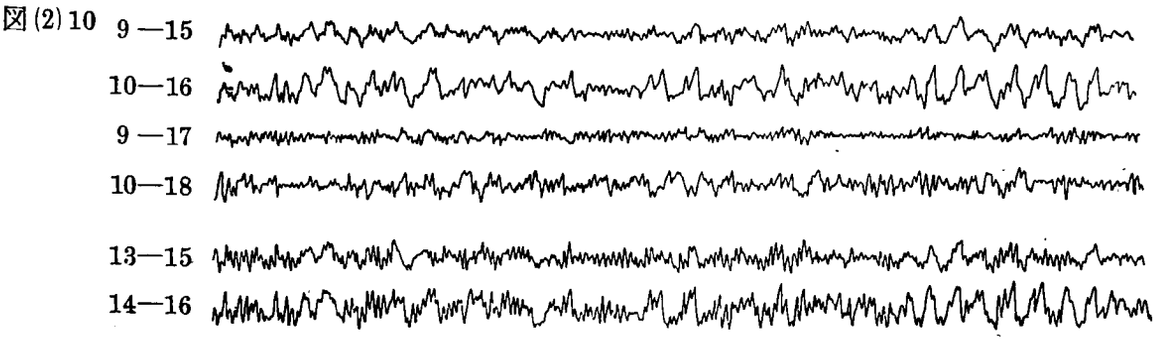

図(2) 11

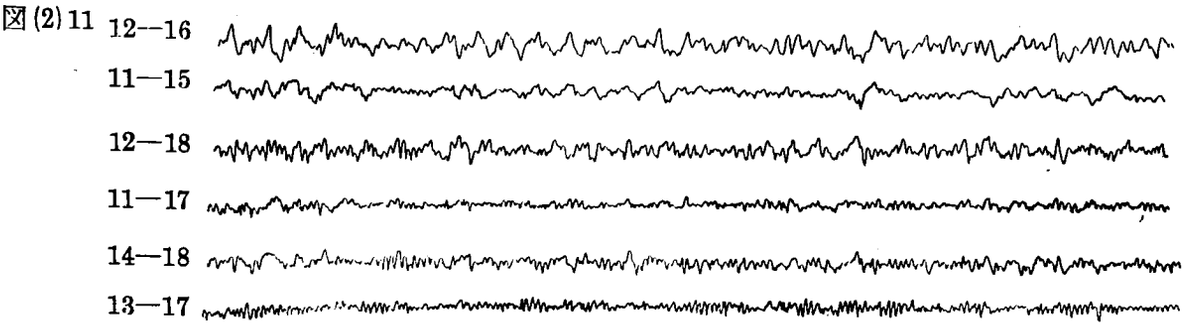

図(2) 12 2—16
1—15
2—18
1—17
4—18
3—17

図(2) 13 3—15
4—16

図(2) 14 5—15
6—16
5—17
6—18
7—15
8—16

図(2) 15 8—18
7—17
16—18
15—17

図(2) 16 L. F.
術後
R. F.
L. AT.
R. AT.
L. P.
R. P.
L. O.
R. O.

図(2) 17 4—14
3—13
4—16
3—15
4—18
3—17
6—12
5—11

図(2) 18 1—15
2—16
1—17
2—18
3—7
4—8
3—11
4—12

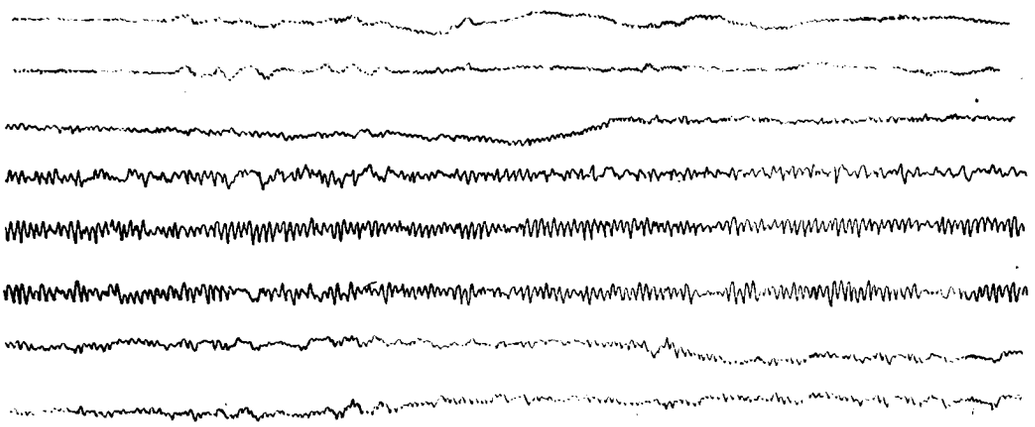

図(2) 19 1—3
2—4
3—5
4—6
5—7
6—8
11—13
12—14

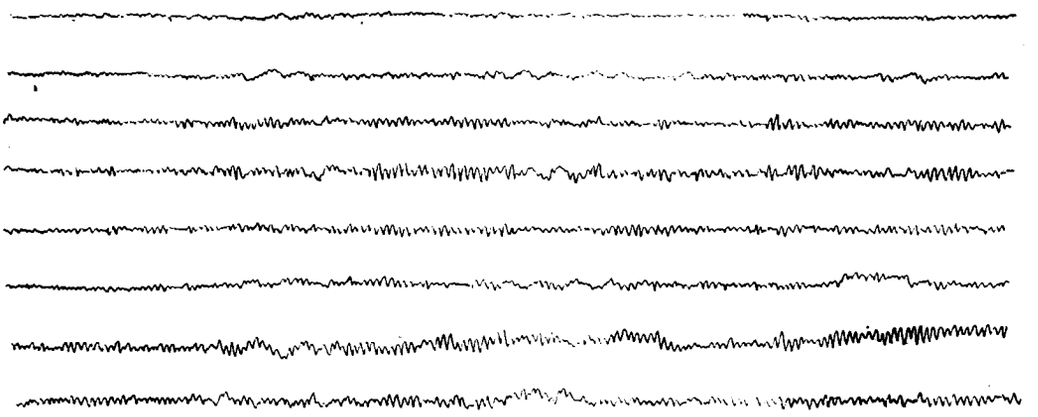

図(2)20 1—9
2—10
11—9
12—10
5—9
6—10
7—9
8—10

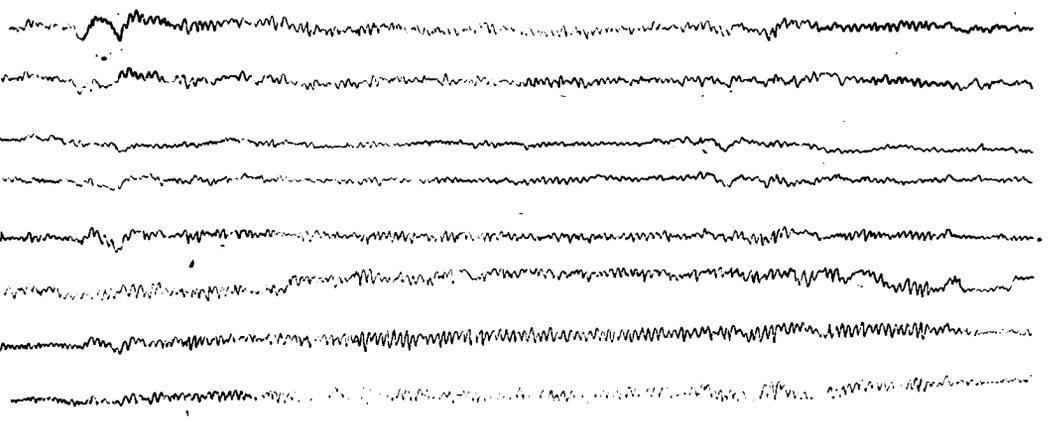

図(2)21 4—10
3—9
14—10
13—9
16—10
15—9
18—10
17—9

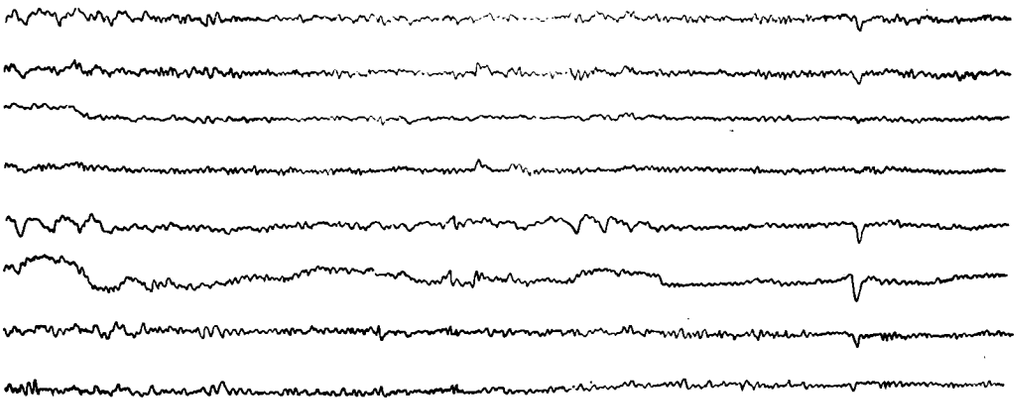

図 (2) 22

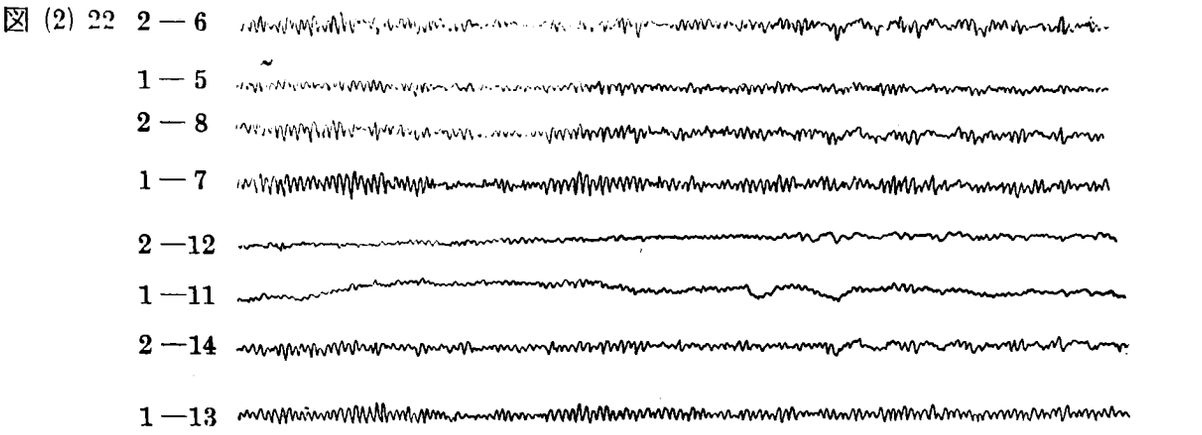

図 (2) 23

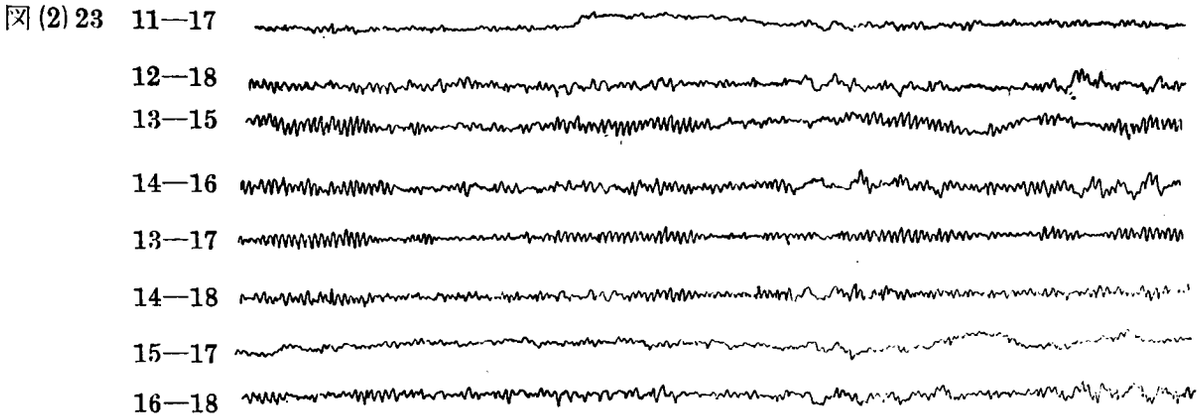

図 (2) 24



図 (2) 25



図 (3) 1

脳軟化症（笠○）

術前

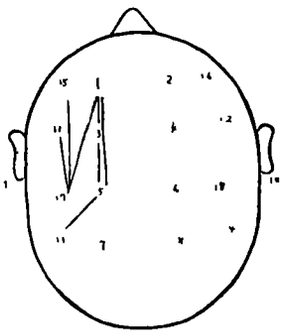

1 — 3 △>
1 — 5 △>
1 —17△>
3 — 5 >
5 —13>
11—17>
15—17△>

17 (postcentralis) の部を中心に病巣があると思われる.

術後

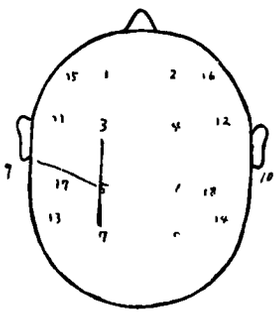

3 — 7 △>
5 — 9 >

5 (parietal) の部に尚軽度に病変が存在すると思われる.

図 (3) 2　術前　　I 50μV　1 sec

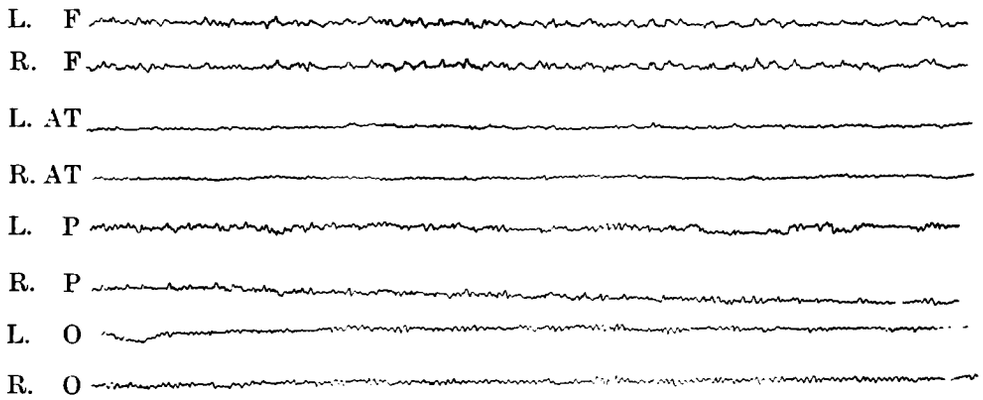

図 (3) 3

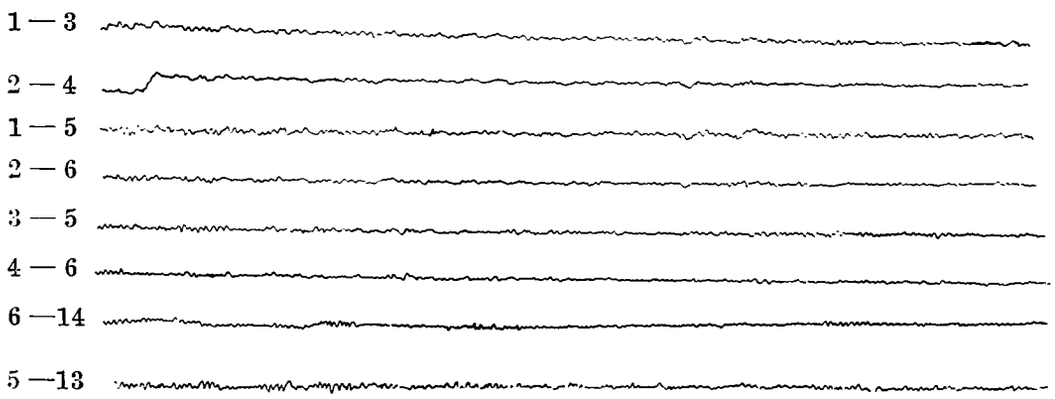

図 (3) 4

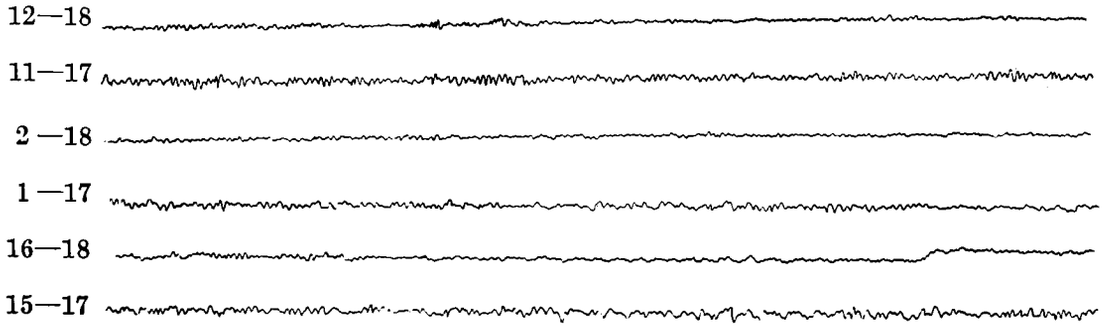

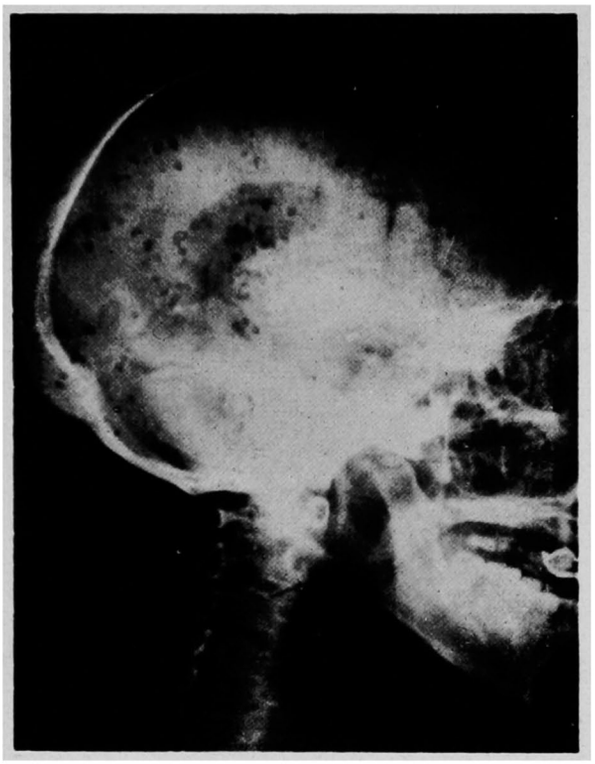

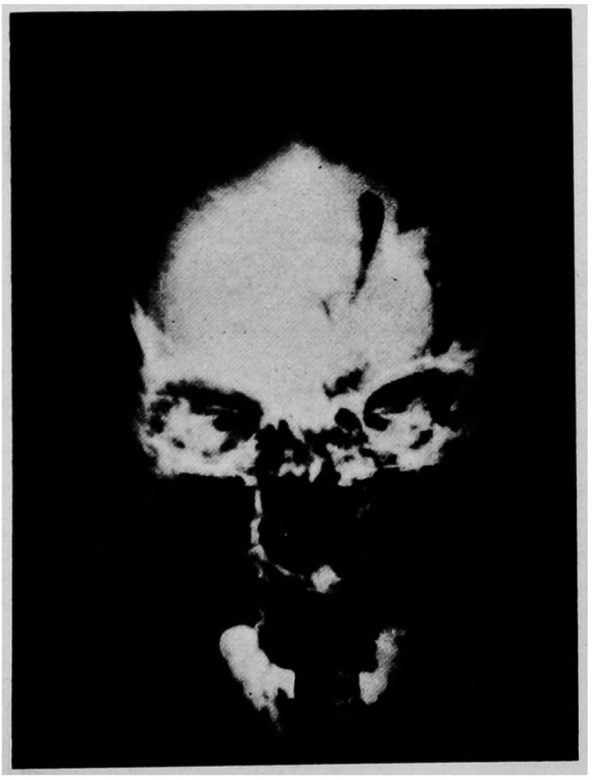

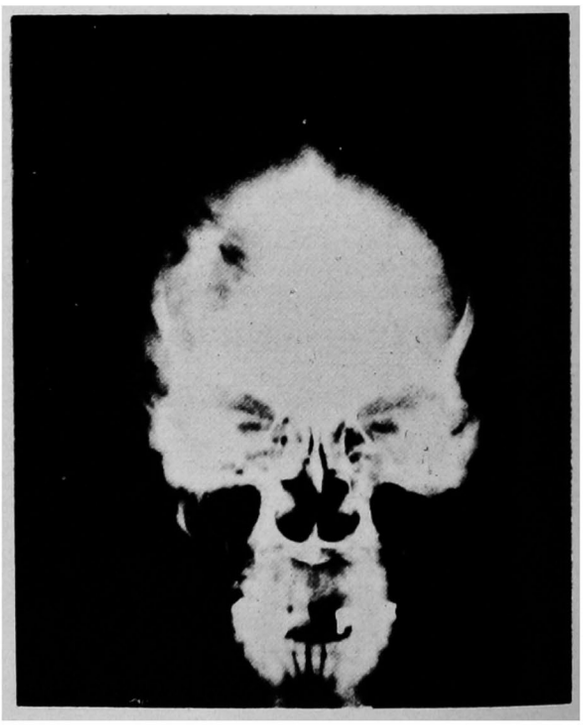

図(3) 5

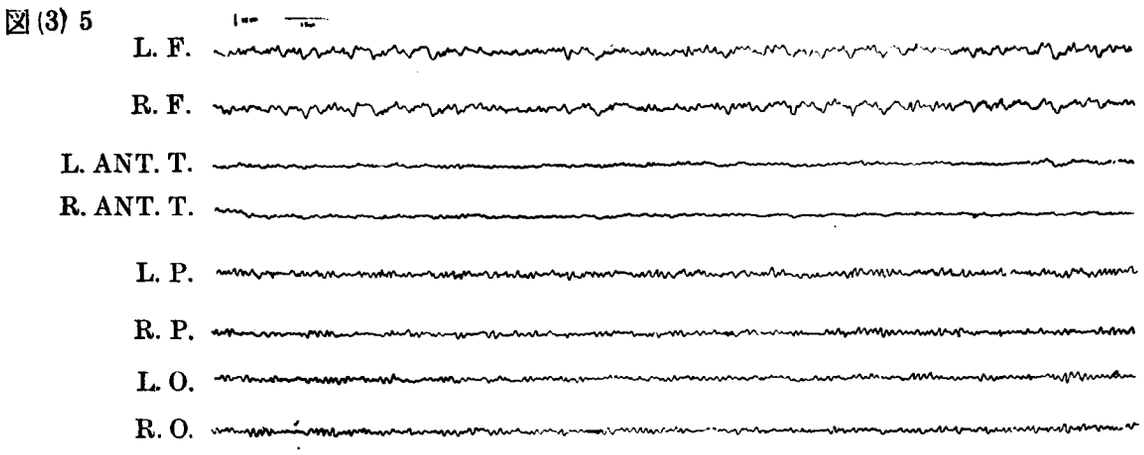

図(3) 6

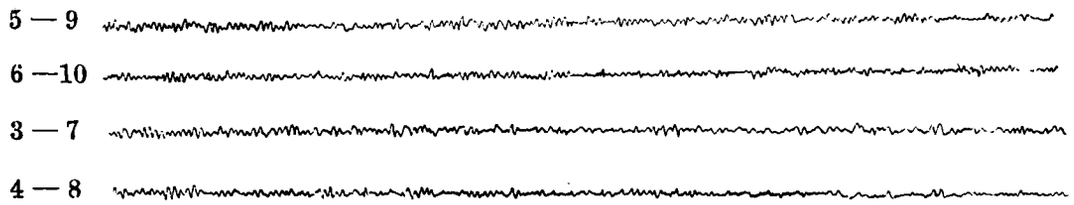

第2図はエンドテリオームの例である．左側半身麻痺を主訴とし，右前頭，側頭部の皮質下に存する鶏卵大の腫瘍を剔除して全治せしめた．脳波所見は術前においては，3～4サイクル，6～7サイクルの徐波を呈していたが，術後の脳波は極めて好転しており，8サイクルのα波と，極めて部分的に7サイクルの徐波が見られるのみである．この7サイクルの徐波は術後の部分的な浮腫のためのものとおもわれる．

第3図は脳軟化症の1例である．失語，持続性の頭痛を主訴とし，左中大脳動脈のスパスムスによる脳軟化症と診断した．左側内頸動脈の動脈周囲交感神経切除，左側頸動脈毬摘出，左側上頸部交感神経節切除術を行い，症状の好転をみた．

脳波所見は術前6サイクルの徐波を局所的に呈していたが，術後においては殆ど消失しており，著しく好転している．

第5章　総括並びに考按

私はまづ脳腫瘍その他の患者の脳波検査を行うに先立ち，あらわれる徐波の週期の範囲を確実にたしかめんがため，予備実験として一側頭蓋内にラミナリアを挿入し，動物実験を試みた．その結果腫瘍そのものによる脳波は3～4～5サイクルの徐波であり，これが基本型であることを知つた．しかして，これにかさなり同側にも反対側にも広範囲にわたり6～7サイクルの徐波がみられるが，これは浮腫を意味するものであることがわかつた．

次で脳腫瘍，脳軟化症，脳挫傷合計30例においてエアード氏法による脳波検査を行つたところ，局在決定可能であつたものは脳下垂体部腫瘍及び松果腺腫瘍の6例を除く24例すなわち80%において局在決定が可能であつた．これらを除けば100%において判定可能であり，また全例，的中していたことが手術所見により確められた．

脳下垂体部の腫瘍及び松果腺腫瘍では全例において局在決定ができなかつたのは，その位置からいつても，腫瘍の性状からいつても当然であるといえよう．

術後においては腫瘍が完全に剔出されて臨床状の好転したものにおいては異常波が消失して脳波は正常に復している．

以上の如く，エアード氏法による双極多極同時誘導方式による脳波検査は通常の単極誘導方式に比し，極めて優秀で脳下垂体部のごとき正中線上にある腫瘍を除けば100%に的中し，しかも頭蓋凹上に投射して，的確なる

位置を示すことができる.

脳波に影響を及ぼす範囲は，頭皮上において電極の周囲より径 3～6cm といわれているが，6cm 位はなれると殆ど零であろうとされている．しかも頭蓋をとおして記録された脳波は，皮質上の電気活動の全部ではなく，直接皮質より誘導した場合の電圧の $^1/_3$～$^1/_5$ といわれている．また人によつては $^1/_2$～$^1/_6$[16]，Walter[16] は $^1/_{15}$～$^1/_{60}$ といつている.

従つて頭蓋上よりの脳波の記録を正確なものにするためには，できるだけ頭部を細分して誘導を行うことが必要である．このことからも本法は単極誘導にまさることが首肯される.

ただ本法の唯一の欠点としてあげられることは，本法では一記録に一側36誘導，すなわち両側72誘導を必要とするので長時間を要し，また多数の電極を刺入せねばならぬので余り年少のものには不可能なことである.

多数例の検査によれば10才以下の子供は検査不能であるが，12才以上になればおおむね本法により記録し検査ができるとされている．また本法の判定に際して，ある時は高電圧の側を病側とし，ある時は低電圧の側を病側とみなすという一見矛盾したことが生じて来るという欠点があるが，Aird[15] はこのことについて電圧の亢進する疾患については癲癇，脳腫瘍をあげており，電圧の低下する疾患としては退行性変性を起す疾患をあげている.

しかしこれとても決定的なものではなく，種々の問題もあるが，要するに記録した全体の脳波所見よりみれば，その誘導数が多いので自ら病側が判定されてきて判断に苦しむような場合は少い.

ここで注意を払うべきことは脳腫瘍組織が積極的に異常波を発生するものでは決してなく，異常波の発生はあくまで間接的なものである点である．3～5サイクルの徐波も腫瘍組織から出るものでなく，その周辺の脳細胞より出るものである．従つて，たとえ同じ部位，同じ大きさの腫瘍でもその発育速度や時間的因子により周辺の脳組織のうける影響が異なり，相当異つた脳波所見を呈するものである．また本法による治療効果の判定も臨床所見とよく一致しており，十分価値あるものと思われる.

第6章 結 論

以上，脳腫瘍，脳軟化症，脳挫傷患者30例を対象としてエアード氏法により脳波検査を行い次の結論を得た.

(1) 本法による局所診断成績は，脳下垂体部等正中線上の腫瘍を除けば 100 %で，的中率も 100 %なることを手術所見により確めることができた.

(2) 術後，脳腫瘍を完全に剔出し，臨床症状の好転したものでは脳波も正常となり，治療効果の判定にも極めて価値あることを知つた.

(3) 脳腫瘍における基本的な異常波は，3～4～5サイクルの徐波であつて，6～7サイクルの徐波は脳浮腫によるものであることを実験的に確めた.

(4) 本法は脳腫瘍，脳軟化症，脳挫傷等の疾患の診断並に治療効果の判定において極めて価値ある方法である.

稿を終るに臨み，終始御懇篤なる御指導と御校閲を賜つた，恩師陣内教授に衷心より感謝の意を表す．又種々御助言を賜つた教室の沼本博士並に奥村君に深謝する.

（文献は第3編において一括記載するため，本編においては省略する.）

Ist Department of Surgery Okayama University Medical School
(Director : Prof. D. Jinnai)

An Electroencephalographic Study on Various Diseases by Aird's Method.

Part II. The electroencephalography in the brain tumor and other few brain disease by Aird's method.

By

Takashi Inagaki

Thirty cases of brain tumors, encephalomalacia and brain contusion were investigated by Aird's method.

(1) The fact that the result of diagnosis localizing the lesion by this method was correct at 100 % of all cases except the midline tumors such as hypophyseal tumors, was ascertained by operation.

(2) After the operation, the cases, in which the tumor was completely excised and clinical symptoms recovered, presented normal encephalogram. Therefore we have known, that it excellent value for judgement of the effect of therapy.

(3) It is clarified experimentally, that the basic abnormal waves in brain tumors consist slow waves with 3—4—5 cycles, and the slow waves with 6—7 cycles are caused by brain swelling.

(4) This method is extremely valuable for the diagnosis and the judgement of the effect of therapy of brain tumors, encephalomalacia and brain contusion etc.