612. 825. 2

皮質運動領剔除後の運動代償機能に関する研究

岡山大学医学部第一（陣内）外科教室（指導：陣内教授）

専攻生　井　上　正　幸

〔昭和31年3月5日受稿〕

内　容　目　次

第1章　緒　　言
第2章　文　　献
第3章　実験材料竝に実験方法
　第1節　麻酔竝に開頭術式
　第2節　電気刺戟方法
　第3節　刺戟閾値と中枢置換の判定について
　第4節　刺戟閾値に関する実験
第4章　実験成績
　第1節　皮質運動領剔除後の中枢置換について
　　第1項　一側前肢領及び混合領剔除
　　第2項　一側後肢領及び混合領剔除
　　第3項　一側前後肢領及び混合領剔除
　　第4項　両側前肢領及び混合領剔除
　　第5項　両側後肢領及び混合領剔除
　　第6項　両側前後肢領及び混合領剔除
　　第7項　一側前後肢領剔除後，他側運動領刺戟
　　第8項　小括竝に考按
　第2節　皮質運動領剔除後の運動麻痺恢復について
　　第1項　運動領剔除後の恢復状態の一般的観察
　　第2項　一側前肢領及び混合領剔除
　　第3項　一側後肢領及び混合領剔除
　　第4項　一側前後肢領及び混合領剔除
　　第5項　両側前肢領及び混合領剔除竝に両側後肢領及び混合領剔除竝に両側前後肢領及び混合領剔除
　　第6項　一側前肢領及び混合領剔除後，同側残存後肢領剔除竝に一側後肢領及び混合領剔除後同側残存前肢領剔除
　　第7項　一側運動領剔除後，他側運動領剔除
　　第8項　小括竝に考按
第5章　総括竝に考按
第6章　結　　論

第1章　緒　　言

大脳皮質運動領の研究に関しては，既に，先人により生理学的，組織解剖学的に多数の業績が発表されている．しかし，これらの先輩諸家の努力にもかかわらず，詳細に追求すれば，未だ無数の未解決の問題が残されている．

Penfield and Boldrey (1931)[1] は人脳に電気刺戟をあたえ，各中枢はかなり広範囲に互り重なり合つて配列していることを証明し，Ruch, Chang and Ward (1947)[2] も皮質運動領電気刺戟時における末梢四肢筋の Mechanogram の変化を観察し，その結果より各中枢の周辺部は互に交錯していることを予想した．このような中枢の態度に就いては，ある程度まで知られていたが，陣内教授 (1946) は従来文献に記載されていた疎通及び制止の2現象以外に交感現象なる新たな現象を発見した．即ち，この現象は，例えば，最初の刺戟で拇指の中枢であつた部が，次に別の隣接部を刺戟して例えば示指の運動が起るとすると，更にもとの拇指の中枢であつた部を再び刺戟した時，こんどは示指の運動が起るようになるもので，本現象は運動中枢が点の集積であり，その周辺部は互に交錯性に

配列していると考えるとき，最もよく説明し得ることを発表し，同教授及び森(1951)[3]は人脳及び犬脳の電気刺戟により，主として生理学的立場より，また教室員柳川(1951)[4]は運動領皮質下を種々の深さにて切離し，皮質神経細胞の逆行性変性を惹起せしめ，組織解剖学的立場より，夫々，本現象の機序を説明した．

偶々，Bucy (1951)[5]は Choreo-athetosis の患者に，治療の目的で一側上下肢の運動領を剔除したが，一時軽快したものが再び症状の再発をみとめたので，約3ケ年半の後に開頭し電気刺戟を行つたところ，前には上下肢の運動が全く起らなかつた顔面領に上肢の運動が起るのをみとめ，この部を再び剔除することにより症状の消退を来たした1例を報告している．また全く同様に，Glees and Cole (1950)[6]は，猿の皮質運動領に電気刺戟を行い拇指及び手の運動の起る皮質部分を剔除し其の拇指及び手の麻痺が恢復した後，再び開頭し残存せる皮質運動領を刺戟すると拇指及び手の運動が起るのを認めた．さらに，この部に皮質下切離を加えると，先に恢復した拇指及び手に再び麻痺が出現したと報告している．

これらの結果は交錯性配列の見地より甚だ興味あるもので，とくに交錯性配列と運動中枢剔除後の代償機能との間に密接な関係が存することを示すものである．しかしながら，この運動中枢剔除後の代償作用に関しては，未だまとまつた研究報告がない．

そこで私は各運動中枢を剔除して或る期間を経過した後における残存中枢の電気刺戟に対する態度，その代償機能，及び両半球運動中枢の代償性等について幾分なりとも解明せんと企て本実験を試みた．

第2章 文 献

大脳皮質運動領の存在が初めて知られたのは，既に遠く1691年 Robert Boyle[7]の臨床経験によるものとせられ，その後，Huglings Jackson (1864)[8]が lokale Epilepsie の観察により皮質運動領の存在を認め，さらに Fritsch u. Hitzig (1870)[9]が初めて大脳皮質電気刺戟実験を行い，反対側の四肢に単運動を起す部分があることを指摘するに至つて，確実となつた．また Ferrier (1873)[10]は猿に於てその "hand area" の剔除によつて反対側の手に運動麻痺が起ることを経験し，その他 Schiff (1875)[11], Bubnoff and Heidenhaim (1881)[12], Exner (1881)[13], Munk (1880)[14], Luciani and Tambnrini (1879)[15], Bochefontaine (1883)[16], Horsley and Schäfer (1888)[17]等，多数の諸家によつて行なわれ，生理学的に運動領の概念が確立せられるに至つた．この間 Vogt (1919)[18], Sherrington (1902)[19], Krause (1910)[20], Foerster (1926)[21]等によつてそれぞれの運動中枢の配列を示す模式図が発表された．

そのうち，とくに犬に関しては，Fritsch u. Hitzig は Gyrus sigmoideus anterior の外側部には頸部，Sulcus Cruciatus の末梢外側部には前肢，Gyrus sigmoideus posterior には後肢の中枢があることを発見し，また Paneth (1885)[22], Luciani and Tamburini (1879), Unvericht (1883)[23], Werner (1896)[24]等もそれぞれの結果を発表した．その後，Munk は Gyrus sigmoidus anterior の内側部を頸部，Gyrus sigmoideus posterior の内側部を後肢領，両野の外側で Sulcus Cruciatus の末端外側部を前肢領とした．また Bechterew (1911)[25]は同様な広汎な皮質中枢刺戟実験を行い，Rothmann (1914) も皮質刺戟に基いた模式図を作製している．

Woolsey (1933)[26]は犬の運動領を Gyrus sigmoideus anterior 外側 1/3 と Gyrus sigmoideus posterior の全区域，及びその正中側内面では Gyrus sigmoideus posterior の 2/3 に局在していることを示し，これらの領野を顔面，頸部，前肢，前後肢，及び後肢の各中枢に分けている．W. K. Smith (1935)[27]も Gyrus sigmoideus anteior の外側 1/3—1/2, 及び Gyrus sigmoideus postcruciatus までを皮質興奮野としている．教室の渡辺(1951)[28]

はThyratron発振装置を使用して各肢の中枢及びその刺戟閾値を詳細に検討し，前後肢各中枢の範囲はGyrus sigmoideus posterior の全部，並にGyrus sigmoideus anterior の外側1/3を占め，各中枢の位置については前肢中枢はGyrus sigmoideus anterior の外側に亙つて存在し，後肢の中枢はGyrus sigmoideus posterior の内側に常に存在し，その過半数に於て前後肢混合中枢を認めたと述べている．

他方，解剖学的方面では，Brodmann (1909)[29]，Vogt (1919)，Economo u, Koskinas (1925)[30]等により細胞構築学的に夫々の分野図が発表され，運動領と云うべき部分がBetz氏巨大細胞を有するArea gigantopyramidalis即ちBrodmannのArea 4に相当することがわかり，解剖学的にも運動領の概念が定まつて来た．

そのうち，とくに犬に於てはCampbell (1905)[31]，Klempin (1921)[32]等の研究があり，Campbellは Gyrus sigmoideus anterior の外側部，並にGyrus sigmoideus posterior ではSulcus postcruciatus 迄の範囲内を運動領とした．Klempin もまた細胞構築学的に Gyrus praesplenialis の起始部，Gyrus sigmoideus posterior, Gyrus sigmoideus anterior の外側部，並にGyrus coronarius と Gyrus compositus anterior の大半をArea gigantopyramidalis とした．また教室の柳川(1951)はBetz氏細胞を有する分野4 (Area gigantopyramidalis) は Sulcus cruciatus より前方にあつてはGyrus sigmoideus anterior の外側1/3，後方はSulcus postcruciatus posterior 全領域，外方はSulcus suprasylvius に達する Gyrus Coronarius の前半及び Gyrus compositus anterior の一部に亙り存在すると述べ，概ね一致した見解をとつている．

先にBetz (1874)[33]は大脳皮質の Gyrus praecentralis に巨大細胞を発見したが，犬に於てもSulcus cruciatus の附近にこれを認め，その部がFritsch u. Hitzig の電気刺戟実験で単運動の起る部に一致することより，この細胞を運動中枢の起始細胞と考えた．このことはその後Hines (1942)，Kennard & Mc Culloch (1943) による幼弱猿の皮質刺戟により単運動が起らないこと，またRothmann (1902, 1907)[34]，後にMarshall (1933, 1935) 及びTower (1935, 1940) の延髄に於ける錐体路切断により，更にDusser de Barenne (1933)[35]のLaminal thermo coagulation の実験により確認されるに到つた．

しからば，錐体路はBetz氏細胞のみより出ているかについて，実際に錐体路線維の数はBetz氏細胞よりはるかに多いことから単にBetz氏細胞のみから出ているのではないことが当然推察される．

Vogt夫妻は運動領の皮質中，とくに第5，第6層がこれに関与すると述べ，また平沢教授[36][37]は第3層及び第5層の大錐体細胞も錐体路の起始をなすものであろうと推論されており，また錐体路線維は分野4及び6からのみならず，他の皮質分野である1，2，5，7，8，及び9などからも出ていることを立証され，錐体路中枢は他の分野にも多数存在するもので，高等動物程分野4及び6への集中が高度であり，錐体路中枢は常に錐体外路の共同支配を受けているとされている．また林(髞)教授[38]等は実験的癲癇様痙攣に於て，錐体路系の強縮性痙攣と錐体外路系の間代性痙攣とは細胞起源を全く異にすると述べられている．

次に運動領の電気刺戟による研究と組織学的研究との関連性に就てみるに，WoolseyはBetz氏細胞野は電気刺戟閾野より若干狭い範囲に局在しているとし，SmithはGyrus sigmoideus anterior 内側非興奮野はBrodmannの分野6に，またGyrus sigmoideus posterior 中Sulcus postcruciatusより後側の非興奮野はBrodmannの分野3に属するとしている．教室の渡辺は電気刺戟による中枢範囲は，略々Betz氏細胞の分布範囲に一致するか，或は，僅かに之より小であるとし，また教室の道中による人及び猿の脳における

詳細なる実験では，上肢の領域では刺戟興奮野は Betz 氏細胞分布範囲よりやや広く，下肢の領域では僅かに狭いと述べている．

皮質運動領剔除後の代償機能については，すでに古くより運動領刺戟実験と平行して皮質破壊実験が行なわれ，その代表的なものとしては，Anton[39]，Munk[40]，及び Monakow[41] の説がある．

Anton は脳皮質に部分的病竈がある場合には，残存脳部には作用転換が起ると想像し，之に依つて剔除後の作用軽快を説明した．Munk は剔除後の軽快を，補償作業（Kompensationsleistungen）一即ち手術の際残された脳部の作用が増強及び変化すること一，及び置換作業（Substitutionsleistungen）一即ち大脳半球は，何れも元来，或る程度迄他の半球における中枢が侵された時，之に代つてその機能を引受ける能力があること一とに依るものであるとした．

また Monakow は剔除後の恢復現象を次の3箇条に要約している．即ち，1）剔除手術に伴う種々の非生理的過程，例えば血液，淋巴液，脳脊髄液の循環異常，出血，炎症，その他の随伴現象が軽快すること，2）解剖学的欠損及び種々の病的過程に依り惹起された Diaschisis なる一時的作用障碍が，漸次消失すること，3）残存脳部中，生理的条件の下に欠損部位と共通な作用を営む脳部の応援及び周囲から切断された残存脳部が，種々の原因によつてその興奮性を増強すること，によるとしている．

その後 Jacobsen, Taylor and Haselrud (1936)はこれに関し次の3条の可能性を上げている，即ち 1）機能喪失を調整すべく練習すること，2）以前にその機能と関係がなかつた神経系の或る部分による代償性の働きがあること，3）部分的に破壊された神経系内の再組織化（Reorganization）が存在することである．

既に早く Bechterew (1911) は犬の両半球間に代償性のあることを想像し，渡部 (1934)[42]は一側脳半球運動領剔除後の他側半球の変化を組織学的に追求し退行性変化と進行性変化を認めたと述べている．

また Dusser de Barenne, Garol and McCulloch (1941)[43] は猿及び猩々脳の Strichnization による Neuronography により同一半球内にも，また両半球間にも線維連絡があることを明らかにし，また Curtis 及び Bard (1939)[44]は猫，猿に於て一側の半球皮質を刺戟して他側半球に現われる活動電位を陰極線オッシログラフで描記している．しかして，この両者間にも充分な意見の一致はなく，とくに McCulloch は左右両半球の対称点で連絡のあるのは，運動領（分野4）の中でも顔，頸，軀幹等の運動に関する部分だけであつて，四肢に関する部分に対しては連合は証明されてないが，前運動領（分野6）は広く他側の領域に関係があるとし，これは脳梁を切断しても影響を被らないから脳梁以外の連合線維によるものと考えなければならないとしている．既に林教授も両半球を結ぶ脳梁には運動系伝導路は通つておらないとしている．

以上の如く，皮質運動領剔除後の代償機能については多数の実験的研究が行なわれ，種々の角度より検討されているにも拘らず，未だ充分なる解明が得られていない．よつて私は種々なる臨床的経験にヒントを得て，この問題についてより詳細なる研究を試むべく，先づ皮質運動領剔除後における中枢置換の問題と運動麻痺恢復の問題とについて実験的研究を企てた．

第3章 実験材料竝に実験方法

実験動物としては体重 6～15 kg の充分成長した健康なる犬を術前数日間飼育して使用した．

第1節 麻酔竝に開頭術式

麻酔には滅菌10% Dial 溶液 pro kg 0.5cc を腹腔内に注射した．Dial 麻酔は運動領の電気的興奮が深麻酔下においてもよく現われ，血圧降下が著明でなく出血量も少量であるなどの利点があるとされている．

手術当日絶食させた犬に，先づ10% Dial

液 pro kg 0.5cc を腹腔内に注射後，充分麻酔に入り筋緊張が弛緩した後，実験台上に腹位に固定した．即ち頭部及び軀幹は台上に緊縛し，四肢は下方に下垂し自由に運動し得るようにした．

次に頭頂部を剃毛し，術者の手指消毒後，2%マーキュロアルコール液にて手術野の消毒を行い，滅菌覆布にて被い，以下すべて無菌的操作にて手術を行つた．

先づ頭頂部皮膚に正中切開を行い，頭部諸筋を骨膜とともに外下方に向つて剝離し，必要に応じて側頭筋の一部を切離した．次に前頭骨の後部，頭頂骨，側頭骨及び楔状骨を，必要な広さに骨鉗子にて切除し，現われた硬脳膜をH字状に切り，各葉に細き絹糸を附し，充分広く Gyrus sigmoideus 及び其の周辺部を露出し，電気刺戟により前，後肢領及び混合領を入念に決定し，その決定範囲よりやや広く混合領あるものはこれを含めて「メス」にて脳軟膜を切り，所要範囲の皮質全層を剔除した．充分止血後，硬膜を元の如く密に縫合し，頭部諸筋，頭皮を夫々縫合して，無菌繃帯を施した．術後，ペニシリン等の抗菌性物質を使用し感染を防ぎ，また必要に応じ糖液，リンゲル氏液等の輸液，強心剤の投与により体力の恢復に努めた．

術後，麻痺恢復の状態を観察し，所定の期間飼育し，再び同様の操作にて開頭し検査した．とくに次回開頭時は，硬脳膜と脳実質との癒着強きものもあるため，骨鉗子にて周囲の骨を更に広く切除し，健康なる硬脳膜の部より入り，硬脳膜を飜転しつつ，癒着ある場合には可及的皮質を損傷しないように「ヘラ」を使用して剝離し，残存皮質に電気刺戟を行い四肢の運動を観察した．

第2節　電気刺戟方法

皮質運動領の電気刺戟としては，Fritsch u. Hitzig (1870) にはじまる平流電流，及び Ferrier (1874) にはじまる感応電流がその後用いられていたが，ともに夫々の欠点がある．これを補うため，私は森，沼本が発表した Thyratron 衝撃波発振装置を用いることとした．

皮質の極微小部分を刺戟するためには，電極は単極が好ましく，直径 0.15mm の歯科用探針をエナメル焼付で絶縁して使用し，不活性電極は直腸内に挿入し，刺戟頻度は1秒60回とした．刺戟はすべて非興奮野より閾下の刺戟を以て始め，漸次興奮野に移行し，2～3秒間皮質を刺戟しては電圧を高めつつ刺戟閾値を求め，刺戟は常に瞬間的に行い，一点の刺戟後，他の点に移るには少くとも30秒の休止期を置き，その間時々5～10分間休息して検査した．各領野を定めた後，これを模写記録し次回開頭時に参考とした．

第3節　刺戟閾値と中枢置換の判定について

電気刺戟を行うに際して，刺戟閾値の決定が問題となる．まづ或る低電圧で刺戟すると皮質運動領の1，2点においてのみ，或は島嶼状の範囲にのみ，四肢の運動が認められるのみで，領野の範囲を決定することはできない．しかし，少しく電圧を上げると，これらが互に相癒合してきて一定の領域を形成しその領域内の何処にでも明瞭な四肢の運動がみられ，前，後肢領の範囲はそれぞれ限局され，その境界は，一線を以て或は，狭い前-，後肢混合中枢を以て境されるようになる．さらに電圧を上昇させて行くと，混合中枢は広くなるとともに運動領の何れの部位でも強い両肢及び全身の運動が起り，遂に全身の痙攣様運動に移行するものである．

私は電気刺戟に際して，前-，後肢領野が判然と一線を以て，或は，狭い混合中枢を以て境されるとき，この際の電圧を有効刺戟閾値と命名し，皮質上の1～2点のみで四肢の運動の起る程度の低い閾値を最低刺戟閾値として区別することにした．

次に，初回開頭時と次回開頭時における皮質電圧は全く同一で行つたが，時には例外的に閾値に動揺を来たすことがある．例えば，後肢及び混合領を剔除し，飼育した後に，再び開頭して残存運動領である前肢領を，前回の有効刺戟閾値で刺戟しても前肢の運動が起

らないことがある．しかし，少しく電圧を上げると，前肢の領野を判然と決定することができるので，この場合における電圧を用いて中枢置換の有無を検査することとした．

その判定については，残存皮質の刺戟で，剔除された運動領の支配する肢の運動が認められた場合に，中枢置換が起つたと定めることにした．例えば，後肢領及び混合領を剔除した後に再び開頭し，残存皮質，即ち前肢領を刺戟すれば前肢の運動が見られるが，その際，以前にはこの領野に認められなかつた後肢の運動がこの前肢領から起れば，中枢の置換が成立したと判定するようにした．

第4節　刺戟閾値に関する実験

前節で述べた最低刺戟閾値と有効刺戟閾値の関係について，補足的に症例をあげて説明する．（第1図）．

第1図　電気刺戟と運動領の範囲

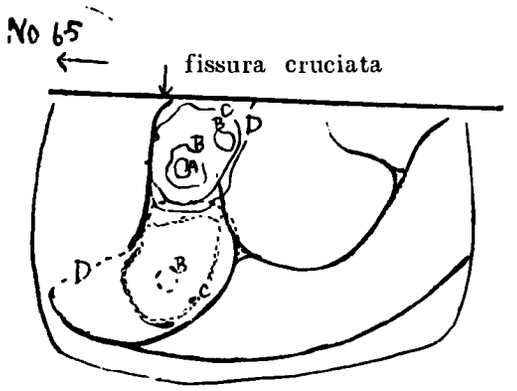

Aの範囲　32　volt
Bの範囲　3.4 volt
Cの範囲　4.0 volt
Dの範囲　4.5 volt

症例　No. 65.　体重 9kg.　雄犬，Dial 液 4.5cc にて麻酔，Gyrus sigmoideus posterior et anterior を中心に充分に皮質を露出し，前述の様式で，先づ低電圧より刺戟を開始すると，3.2 volt になつた時に，1つの点で後肢の運動が起るが，この電圧にては何れの部位にても前肢の運動は認められない．3.4 volt になつた時，2つの点で後肢の運動が認められ，また1つの点で初めて前肢の運動が現われた．次に電圧を 4.0 volt に上げると，その点は次第に拡大して領野を形成し，各肢の領野は漸次接近し，4.5 volt になつた時に両肢の領野間に狭い混合野を形成した．さらに volt を上昇させても，その各領野の周辺部では運動が認められず，ただ混合領は多少拡大するとともに強き全四肢の運動が起り，区別不能となり，遂には痙攣様運動に移行した，

従てこの際，3.2 Volt が後肢の，3.4 volt が前肢の最低刺戟閾値であり，4.5 volt が私の言う領野決定の有効刺戟閾値である．

私の実験では，最低刺戟閾値は，大多数において後肢の方が低く，有効刺戟閾値はおおむね同一であつた．

第4章　実験成績

第1節　皮質運動領剔除後の中枢置換について

第1項　一側前肢領及び混合領剔除

本実験では，8例中2例に中枢の置換が認められた．即ち第1表に示す如く，術後の飼育期間は最長 120 日，最短 9 日であり，何れ

第1表　前肢領及び混合領剔除の場合

例数	実験番号	体重	剔除後日数	中枢置換の有無	置換部位
1	No. 1	13kg	34日	(−)	
2	No. 4	12kg	28日	(−)	
3	No. 7	7kg	12日	(+)	後肢領内，外側縁に僅かに反応す
4	No. 9	14kg	9日	(−)	
5	No. 11	13.5kg	120日	(−)	
6	No. 17	6.5kg	36日	(+)	後肢領内，前肢領側
7	No. 24	14.5kg	38日	(−)	
8	No. 53	9kg	33日	(−)	

も術後麻痺の恢復したものである．置換を証明した部位は，すべて後肢領内で後肢の中枢の間に，僅かに前肢の反応を認める部が見出され，あたかも混合領野ともいうべき形で後肢領内に前肢の反応を認めることができた．その部位は混合領剔除瘢痕に近く，前回の刺

載で前肢の運動が認められなかつた部位である.（第2図）. しかし，その2例においても，刺戟に対する前肢の運動は微弱なものであつて，その他の部位では全く前肢の運動は認められなかつた.

第2図　前肢及混合領切除例

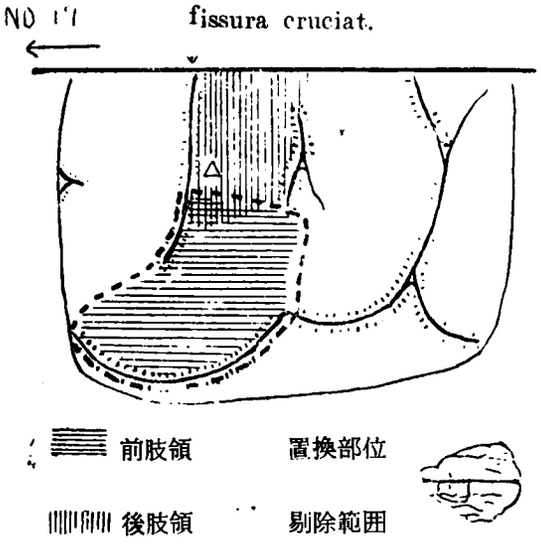

第2項　一側後肢領及び混合領剔除

本実験は，8例中6例に中枢置換が認められた. 即ち第2表に表す如く，いづれも術後麻痺の恢復したもので，飼育期間は最長41日，

第2表　後肢領及び混合領剔除の場合

例数	実験番号	体重	剔除後日数	中枢置換の有無	
1	No. 5	18kg	27日	(−)	
2	No. 6	9.5kg	24日	(+)	前肢領内に，後肢領剔除痕に近く置換す
3	No. 8	14kg	15日	(−)	
4	No. 10	13.8kg	35日	(+)	同　上
5	No. 14	12.5kg	41日	(+)	同　上
6	No. 30	12kg	24日	(+)	同　上
7	No. 65	9kg	25日	(+)	同　上
8	No. 66	12kg	25日	(+)	同　上

最短15日である. 置換を証明した部位は，前肢領内で，後肢領或は混合領剔除瘢痕に近く，1乃至数ケ所において後肢の運動がみられ，（第3図），その反応の強さも前者に比して比較的著明に現われた.

第3項　一側前後肢領及び混合領剔除

この場合は，顔面領を除く一側運動領の剔除を行つたのであるが，全例に残存皮質のい

第3図　後肢及混合領剔除例

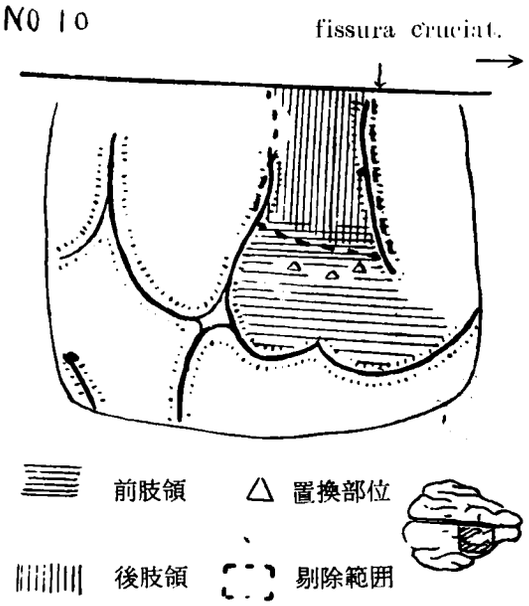

ずれの部を刺戟しても対側四肢の単運動は起らなかつた（第3表）. また，電圧をさらに

第3表　前後肢領及び混合領剔除の場合

例数	実験番号	体重	剔除後日数	中枢置換の有無	置換部位
1	No. 6	9.5kg	前 101日 後 125日	(±)	G. Coronarius
2	No. 9	14kg	前 63日 後 54日	(−)	
3	No. 12	12kg	113日	(−)	
4	No. 16	8kg	117日	(−)	
5	No. 21	8kg	110日	(−)	
6	No. 24	14kg	前 63日 後 25日	(−)	
7	No. 53	9kg	前 55日 後 22日	(−)	

前は前肢領剔除後の略　後は後肢領剔除後の略

第4図　前後肢領及混合領剔除例

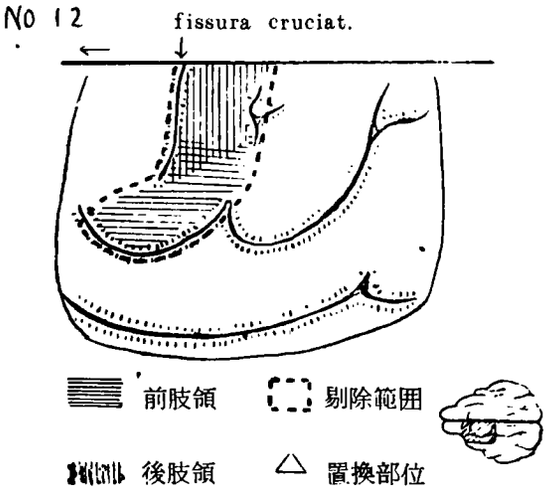

高めて，刺戟閾値の甚だ高い顔面諸筋の運動の起るまでの電圧を以て皮質を広汎に刺戟しても，四肢の単運動は認められなかつた（第4図）.

例外的に，No. 6 のみ Gyrus Coronarius 上刺戟にて前肢にのみ極く軽度の振顫様の運動が認められたが，これは項筋の收縮によるものと区別しえなかつたので（±）とした.

第4項 両側前肢領及び混合領剔除

本実験は，3例につき行つたが，その1例の片側にのみ，残存せる後肢領内の刺戟で前肢の反応が認められた（第4表）.

第4表 両側運動領剔除の場合

種類	例数	実験番号	体重	剔除後日数	中枢置換の有無	置換部位
前肢領及び混合領剔除	1	No. 11	13.5kg	左 162日 右 42日	(−) (+)	後肢領
	2	No. 60	10kg	左 82日 右 82日	(±) (−)	
	3	No. 61	10kg	左 56日 右 56日	(−) (−)	
後肢領及び混合領剔除	1	No. 15	14kg	左 39日 右 39日	(+) (+)	前肢領
	2	No. 29	11kg	左 27日 右 19日	(+) (−)	前肢領
	3	No. 30	12kg	左 43日 右 19日	(+) (+)	前肢領
前後肢領及び混合領剔除	1	No. 26	6.5kg	左 32日 右 32日	(−) (−)	
	2	No. 27	7kg	左 30日 右 30日	(−) (−)	
	3	No. 66	12kg	左後 121日 前 96日 右 72日	(−) (−)	
	4	No. 65	9kg	左後 132日 前 107日 右 83日	(−) (−)	
	5	No. 60	10kg	両後 144日 両前 226日	(−) (−)	
	6	No. 61	10kg	両後 162日 両前 218日	(−) (−)	

第5項 両側後肢領及び混合領剔除

本実験も，3例につき行つたが，そのうち，1例の片側以外はすべて残存せる前肢領内に後肢の反応が認められた．また，その反応の強さは今までの場合に比し最も著明で，とくに一側後肢領及び混合領剔除の場合よりも明瞭に認められた（第4表）.

第6項 両側前後肢領及び混合領剔除

本実験では，顔面領を除く両側運動領剔除を行つたところ，その6例すべてにおいて残存皮質に全く四肢の反応を認めなかつた（第4表）.

第7項 一側前，後肢領剔除後，他側運動領刺戟

一側前肢，または後肢領を剔除し，対側肢の運動麻痺が充分恢復した後，他側運動領の前肢，または後肢領に電気刺戟を行つてもその対側肢に運動がみられるのみで，電圧を高めても同側肢には反応は認められなかつた.

また，一側前肢及び後肢両領とも同時に剔除して，他側運動領を刺戟した場合も全く同様であつた.

第8項 小括並に考按

上述の如く，前肢領及び混合領剔除では8例中2例に，また後肢領及び混合領剔除例では8例中6例に，各々残存皮質運動領の刺戟で剔除を受けた肢の運動が出現したが，この事実より，死存皮質運動領内に剔除を受けた領野の錐体路起始細胞が残存しており，その起始細胞群は，以前には電気刺戟に応じなか

つたけれども，同種の運動を起す細胞群が大部分剔除されたために代償作用をもつようになり，刺戟閾値が低下して刺戟に応じるようになつたものと解釈される．それは第2節の実験でのべる如く，これらの症例で，一旦剔除領野に相当した肢の運動麻痺が恢復した後，さらに死存皮質を剔除すると，再び前記の恢復した四肢に麻痺が出現することよりも明らかに察知されるところである．

次に，一側の場合でも両側の場合でも，前肢領剔除後，後肢領内に前肢の反応を認めることは非常に稀であるのに，後肢領剔除後，前肢領内に後肢の反応を認めることは屢々であるのは何故であろうか？　また，後肢領剔除後の後肢領刺戟に対する前肢の反応は甚だ弱く，逆に，後肢領剔除後の後肢の反応は比較的明瞭であることは何故であろうか？

これは，前，後肢各領野の錐体路起始細胞の交錯状態が全く平等でないことを暗示しているものと考えられる．即ち，犬においては後肢の起始細胞が前肢のそれよりもより深く他肢の領域内に入つていることを示すもので，これについての詳細なる考按はあとにゆづることとする．

次に，前，後肢領を全部剔除した場合には，麻痺の恢復後，残存皮質の何れの部位に刺戟を加えても，もはや対側肢の単運動は現われない，それにもかかわらず第2節にのべる如く，相当な程度まで四肢の機能を恢復しうるのは何故であろうか？　これには他側半球から同側性の錐体路があり，これによつて代償されるのと，もう一つは広汎に分布する錐体外路系が代償の主役を演ずるのと2つの可能性が考えられる．

しかしながら，第7項の実験，即ち一側前，後肢領剔除後，対側肢の麻痺が恢復して後に，他側の運動領を刺戟しても同側肢には全く反応を認めない点から，錐体路には同側性のものはないと思われる．両側運動領剔除の場合も全く一側の場合と同様の成績を得たが，その残存皮質の刺戟に対する剔除領野に相当する四肢の反応は，とくに両側後肢領及び混合領を剔除したもので前肢領を刺戟した場合にえられた後肢の反応が最も著明であつた．その理由については全く不明である．

第2節　皮質運動領剔除後の運動麻痺恢復について

第1項　運動領剔除後の恢復状態の一般的観察

手術当日は，一般に麻酔と Diaschisis のためか四肢の随意運動はほとんど不能で，起立することは全くできず，首は患側に屈曲し，食慾もなく，臥位をとつている．術後1日目乃至2日目になると，起立せんとして四肢を活発に動かし立上らんと非常に努力するが，立上つても歩行しようとしてすぐに倒れてしまう．この際，一過性に筋の強直が現われるものもあるが，多くは直ちに軟麻痺が対側肢に現われる．皮質損傷の程度により恢復日数に相違はあるけれども，いづれにしても間もなく起立し歩行するようになる．

歩行は手術側に向つて円形運動（Kreisbewegung）を行う傾向があり，患側に向つて衝撃を加えると倒れ易く，健側に向つての衝撃では倒れにくい．また，軀幹を手術側に屈曲し易い．健康な犬では，何れの側からの突然の衝撃でも，とくに後肢を突強つて倒れることを防禦する．

運動している時，異常な無器用な姿勢で立ち停り，それから初めてその姿勢を調整しようとする．また，歩行中，度々四肢の関節を折つて倒れる．障害物を飛び越させようとしてもこれを避けようとし，階段を昇降させても健側肢を先に出す．また，体の後部，或は両後肢を持上げて歩行させると患側前肢を折つて倒れ，さらに運動することをあきらめてしまう．逆に，体の前部，或は両前膊を持上げて前進，後退を行なわせると患肢を折つて坐り，健側肢を主として使用しようと試み，患肢には抵抗が感じられない．

犬を起立させて先づ健肢を持上げて放すと直ちに地面に下すが，患肢では直ぐに地面に下さないことがある．また，口，顔面を拭うのに患肢を使用しない．

これらの諸症状も，約1週間の中に著明に恢復し，ほとんど消失して歩行も正常に近づくが，未だ四肢末梢部の麻痺が残つているので，牽引させると患肢は爪を立てることができないで空滑りをし，とくに平滑な床の上では著明であり，四肢末梢部の麻痺恢復状態の観察には甚だ便利である．

充分に恢復しても，雄は四肢をついたまま排尿し，時には誤つて患肢をつき健肢を上げて転倒する．雌は腹部を地面に甚だ近づけて排尿しようとし，排便時には上体が不安定で動揺し易い．

両側前，後肢領剔除のものでは，一側の場合よりさらに麻痺は重篤であり，恢復も遅れる．歩行を始めても体の動揺が甚だしく，体を持上げると空中で水泳時の運動（犬かき）を行い，地面に下すと勢よく四肢を動かすがすぐ倒れてしまう．歩行が恢復しても患肢を外側に開く傾向が見られる．

以上のような諸点について観察し，術後数日中に随意的に自由に起立し歩行するようになるまでを「起立歩行」の日数とし，さらに数日中に急速に麻痺が恢復して来て一見歩行疾走状態が，おおむね正常となり日常動作に不自由でなくなつたまでの期間を「概ね恢復」として判定した．その後長期間の間に徐々に僅かの機能改善は認められるが，全く正常に恢復することはない．

第5表　一側前肢領剔除後，前肢恢復状態

例数	実験番号	体重	起立歩行	概ね恢復	観察期間	麻痺部位
1	No. 1	13kg	3 日	10 日	34 日	対側前肢（卅） 対側後肢（＋）　趾関節
2	No. 4	12kg	4 日	10 日	28 日	〃 前肢（卅） 〃 後肢（＋）　趾関節
3	No. 7	7kg	3 日	9 日	12 日	〃 前肢（卅） 〃 後肢（±）
4	No. 9	14kg	2 日	7 日	9 日	〃 前肢（卅） 〃 後肢（＋）　趾関節
5	No. 11	13.5kg	2 日	14 日	120 日	〃 前肢（卅） 〃 後肢（＋）　趾関節
6	No. 17	6.5kg	3 日	11 日	36 日	〃 前肢（卅） 〃 後肢（±）
7	No. 24	14.5kg	2 日	12 日	38 日	〃 前肢（卅） 〃 後肢（＋）　趾関節
8	No. 53	9kg	3 日	14 日	33 日	〃 前肢（卅） 〃 後肢（±）
計	平均日数		2.7日	10.9日	38.7日	

第2項　一側前肢領及び混合領剔除

本実験は8例について行つたが，その成績は「概ね恢復」までの平均日数は10.9日であつた（第5表）．その際，対側前肢に高度の麻痺が現われるが，多くの場合後肢にも軽度の麻痺が出現した（写真1）．この後肢の麻痺は，主として趾関節に著明であり，前肢の麻痺より早く恢復し痕跡を残さなかつた．前，後肢の麻痺の強さを高さで現わすと，図の如

写真1

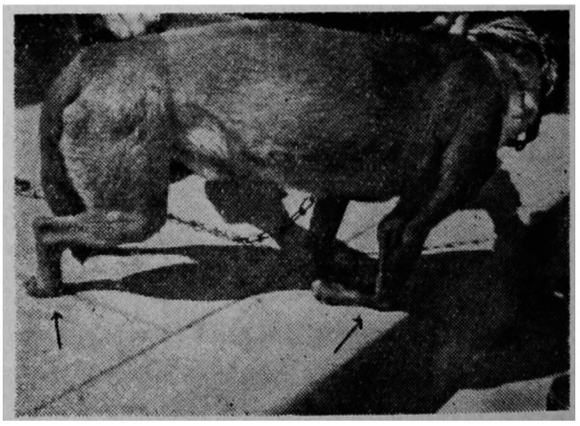

これは一側前肢領及び混合領剔除後，第4病日にして，対側前肢麻痺し腕関節で屈曲し，また対側後肢末梢部には軽度の麻痺を来たせることを示す．

第5図　一側前肢領及び混合領剔除後肢力恢復状態

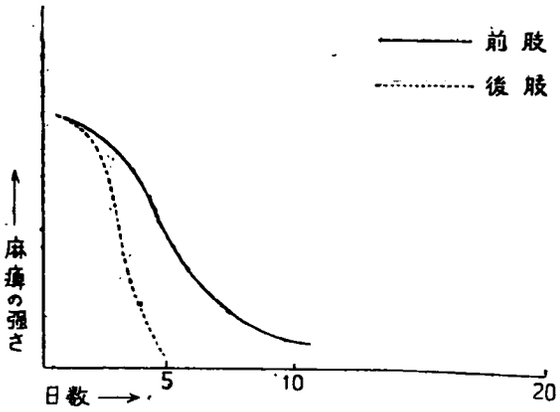

き曲線がえられた（第5図）.

いまその一例の臨床所見を述べると次の如くである.

No. 17　♂，体重 6.5kg　Dial 液 3.2cc

手術当日　術後，犬は麻酔と手術侵襲及び Diaschisis の影響下にあつて，四肢は僅かに動かすが起立は全く不能であり軟麻痺の状態を示し，横臥位をとり時々頭部を緩慢に動かす程度である.

第2日目：　腹臥位をとり，牛乳及び普通食を少々摂取する．四肢は動かすが未だ起立し得ない．筋抵抗がかなり出現してきて，とくに後肢では腱反射が強く亢進している.

第3日目：　随意的に起立出来るが，体は左右に動揺し患側に倒れ易い，円形運動の傾向が見られ，対側肢即ち患肢を外方に開いて姿勢を保持しようとする.

第4日目　歩行状態は改善されたが，患側前肢は腕関節を屈曲し，患側後肢は時々趾関節を蹠屈し足背にて歩行する．筋抵抗は漸次軽減してくる.

第5日目：　患側後肢の肢力の恢復が著明で，足背を地面につけることはなくなつたが，未だ弱く，患側前肢も大分恢復したが，なお時々不随意に腕関節を屈曲する.

第6日目　姿勢，歩行は外見上正常であるが，牽引すると患側前肢がよく滑る．後肢は全く恢復した.

第11日目：　歩行，疾走状態，其の他の動作も漸次恢復し，概ね正常となつた.

第3項　一側後肢領及び混合領剔除

本実験は8例について行つたが，その「概ね恢復」までの平均日数は70日であつた．その際，対側後肢には著明な麻痺が現われたが，前肢にはほとんど麻痺は出現せず，現われても少数かつ極く軽度で一過性に消失した（写真2）．その恢復曲線は図の如くである（第6図）．その1例について臨床所見をのべると次の如くである.

第6表　一側後肢領剔除後，後肢恢復状態

例数	実験番号	体重	起立歩行	概ネ恢復	観察期間	麻痺部位
1	No. 5	18kg	3 日	11 日	27 日	対側後肢（卅） 対側前肢（＋）指掌関節
2	No. 6	9.5kg	2 日	5 日	24 日	〃 後肢（卅） 〃 前肢（＋）指掌関節
3	No. 8	14kg	4 日	8 日	15 日	〃 後肢（卅） 〃 前肢（±）
4	No. 10	13.8kg	3 日	6 日	35 日	〃 後肢（卅） 〃 前肢（－）
5	No. 14	12.5kg	2 日	6 日	41 日	〃 後肢（卅） 〃 前肢（－）
6	No. 30	12kg	2 日	5 日	24 日	〃 後肢（卅） 〃 前肢（－）
7	No. 65	9kg	2 日	6 日	25 日	〃 後肢（卅） 〃 前肢（±）
8	No. 66	12kg	3 日	9 日	25 日	〃 後肢（卅） 〃 前肢（＋）指掌関節
計	平均日数		2.6日	7.0日	27 日	

第6図　一側後肢領及び混合領剔除後肢力恢復状態

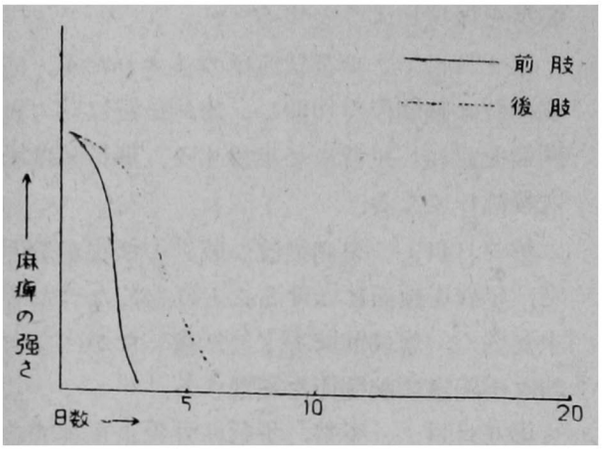

写・真　2

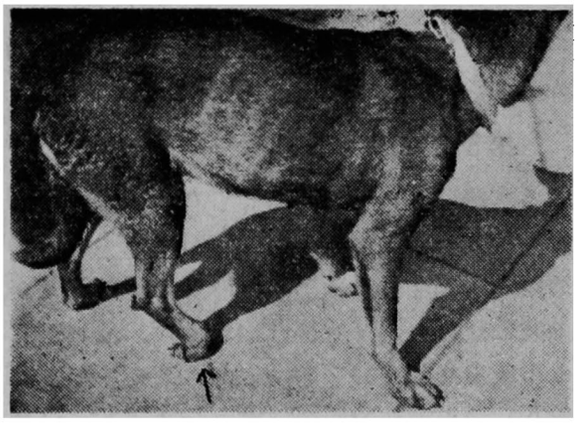

これは一側後肢領及び混合領剔除後，第4病日にして，対側後肢末梢部麻痺し，歩行中，時々足背を地面につけて歩く状態を示す．

No. 65　♀，体重 9 kg，Dial 液 4.5cc

手術当日　術後所見は前例と全く同様であつた．

第1日目．腹臥位をとり四肢を旺んに動かすが起立できない．筋抵抗が著明である．

第2日目：起立したが対側前後肢は弱く，とくに後肢に著明で，時々足背にて立ち，体の動揺があり，臥位をとりたがる．

第3日目　歩行し始めたが患側後肢はなお肢力弱く，時々足背にて歩行する．筋抵抗は消失した．

第4日目．四肢の麻痺恢復は著明であり，対側前肢は正常となるも，対側後肢はまだ牽引時に滑り，爪を立てることができない．

第6日目：概ね正常まで恢復した．

第4項　一側前後肢領及び混合領剔除

一側の前，後肢領及び混合領を同時に剔除すると，その対側肢にはともに強い麻痺を来たし，その恢復も前二者の場合よりも一般に遅延する．しかも詳細にみれば，前肢の方が後肢よりもやや長期間を要し，その後遺症状も前肢にやや強い傾向が認められる．その恢復曲線は図の如くである（第7表），（第7図）．

第7表　前後肢領一次的剔除後恢復状態

例数	実験番号	体　重	起立歩行	概ネ恢復	観察期間
1	No. 12	12 kg	6 日	20 日	113 日
2	No. 16	8.0 kg	5 日	17 日	117 日
3	No. 21	8.0 kg	5 日	18 日	110 日
計			5 日	18 日	113 日

第7図　一側前後肢領及び混合領剔除後肢力恢復状態

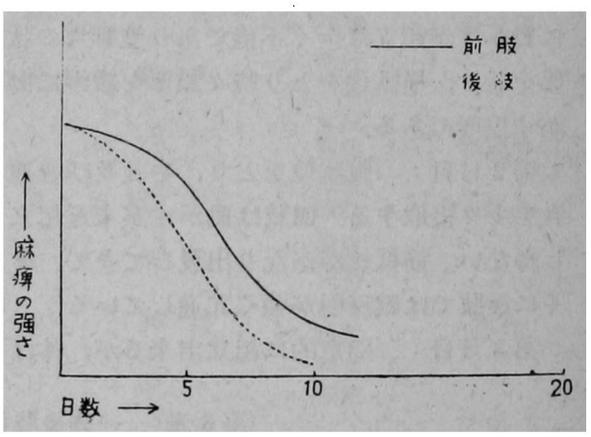

本実験は3例について観察したが，その1例について臨床所見を述べると次の如くである．

No. 16　♂，体重 8 kg，Dial 液 4.0cc

手術当日：術後，頭部を手術側に廻転し，四肢の運動はほとんど認められず，軟麻痺の状態を呈し，横臥位をとる．

第2日目：横臥位のまま四肢を僅かに動かすけれども対側肢はかなり抵抗を示し硬麻痺を示しており，首は持上げるがなお無力性である．

第4日目　四肢の運動も活発となり；起立せしめると努力して立上るが，体は左右に動揺し，暫らく歩けば倒れる．

第5日目：　麻痺の恢復は著明で随意的に起立歩行するようになつたが，肢力はまだ不充分である．

第8日目：　患側前，後肢ともに歩行状態は一見正常であるが，患側前肢は未だ牽引するとよく滑り，爪を立てることができず，また患側後肢もまだ弱く，排便時不安定で上半身が動揺する．

第18日目：　対側肢の麻痺は概ね恢復し，階段の昇降，疾走等正常であるが，牽引すると前肢にやや筋力減弱が現われる．

第5項　両側前肢領及び混合領同時剔除竝に両側後肢領及び混合領同時剔除竝に両側前，後肢領及び混合領同時剔除

本実験は，両側前肢領及び混合領同時剔除では，No. 60（観察期間　82日），No. 61（観察期間　56日），両側後肢領及び混合領同時剔除では，No. 15（観察期間　39日），No. 62（観察期間　3日），両側前，後肢領及び混合領同時剔除では，No. 25（観察期間　26日），No. 26（観察期間　32日），No. 27（観察期間30日）に行つた．

その成績は第8表に示す如くで，麻痺は一般に片側の場合よりもやや重篤で，恢復期間も遅延する．しかし各肢の恢復状態はすでにのべた片側の場合と同一の経過をとつた．そのうち前後肢領及び混合領同時剔除例のうち1例の臨床所見をのべると次の如くである．

第8表　両側前，後肢領及び混合領同時剔除後，恢復状態

類　種	例数	実験番号	体重	起立歩行	概ネ恢復	観察期間
両側前肢領及び混合領	1	No. 60	10gk	6　日	18日	82日
	2	No. 61	10kg	5　日	14日	56日
両側後肢領及び混合領	1	No. 15	14kg	4　日	12日	39日
	2	No. 62	21kg	起立せず死亡		3日
両側前後肢領及び混合領	1	No. 25	8kg	6　日	21日	26日
	2	No. 26	6.5kg	6　日	20日	32日
	3	No. 27	7kg	5　日	20日	30日

No. 27　♂，体重 7 kg，Dial 液 3.5cc

手術当日．　術後，四肢は無力性にして未だ麻酔より恢復せず側臥位をとつている．

第1日目．　四肢を動かすけれども，まだ起立不能で，頭部は患側に傾むけ腹臥している．

第3日目：　起立可能であるが歩行すれば軀幹甚だしく動揺し，数歩にして四肢を折つて倒れる．

第5日目：　随意的に起立，歩行は可能となつたが，疾走は困難で，時々四肢を折つて倒れ，とくに前肢の腕関節を折りやすい．

第10日目．　四肢の麻痺は比較的急速に恢復して来たが，未だ前肢には肢力の減弱が著明である．また後肢は歩行運動は一見正常近くなつたが，なお排尿時の姿勢では腹部を地面に接着して行う状態などが見られ，肢力は不充分である．

第20日目：　歩行，疾走状態は一見正常に近く恢復したが，未だ肢力弱く，とくに前肢では強く牽引する際に地面に爪を立てることができなくて滑りやすく，前肢趾間哆開が認められる．

第6項　一側前肢領及び混合領剔除後，同側残存後肢領剔除竝に一側後肢領及び混合領剔除後同側残存前肢領剔除

本実験のうち，前肢領及び混合領剔除後，残存後肢領を剔除したものは，No. 9（観察期間　54日），No. 24（観察期間　25日），No. 53（観察期間　22日）である．

その成績は第9表の如くである．まづ片側前肢領及び混合領を剔除して対側前肢の麻痺が概ね恢復した後に，再び開頭して隣接せる残存後肢領を剔除すると，対側後肢には強い麻痺が現われるが，前肢にはほとんど影響がないが，あつても極く一過性のものであつた．

次に，逆に後肢領及び混合領剔除後，残存前領を剔除したものは，No. 6（観察期間 101日），No. 65（観察期間 24日），No. 66（観察期間　24日）である．

まづ，片側後肢領及び混合領を剔除して後，

第 9 表 一側運動領 2 階段剔除成績

種類	例数	実験番号	第一回手術後第二回手術迄の期間	第二回手術後の対側肢の麻痺の強さ 前肢	後肢	観察期間
一側前肢領及び混合領剔除後，残存後肢領剔除	1	No. 9	9 日	+	⧻	54 日
	2	No. 24	38 日	+	⧻	25 日
	3	No. 53	33 日	±	⧻	22 日
一側後肢領及び混合領剔除後，残存前肢領剔除	1	No. 6	24 日	⧻	⧺	101 日
	2	No. 65	25 日	⧻	⧺	24 日
	3	No. 66	25 日	⧻	+	24 日

対側後肢の麻痺が概ね恢復した後に残存前肢領を剔除すると，第 9 表の如く対側前肢に強い麻痺が現われるとともに，今度は後肢にも軽度の麻痺が再び出現した．しかしその後肢の麻痺は前肢の麻痺よりも速やかに恢復した．

すなわち，前者では恢復せる前肢には残存後肢領領の剔除で，ほとんど影響がないのに，後者では恢復せる後肢に残存前肢領の剔除でわづかではあるが影響があることを知つた．

第 7 項 一側運動領剔除後，他側運動領剔除

本項では一側運動領を剔除して対側四肢の麻痺が充分に恢復した後に，他側運動領の同一部位を剔除し，四肢の麻痺状態を観察した．その成績を一括して表示すると第10表の如くである．

第 10 表

一側運動領剔除後，他側運動領剔除成績

種類	例数	実験番号	一側運動領剔除後，他側運動領剔除迄の期間	他側運動領剔除所見 対側肢麻痺	同側肢麻痺
前肢領及び混合領	1	No. 11	120 日	⧻	+
	2	No. 69	20 日	⧺	+
後肢領及び混合領	1	No. 8	20 日	⧺	⧺
	2	No. 29	9 日	⧺	±
	3	No. 30	24 日	⧺	±
	4	No. 68	20 日	⧺	+
前後肢領及び混合領	1	No. 12	113 日	⧻	⧺
	2	No. 16	117 日	⧻	⧺
	3	No. 21	110 日	⧻	+
	4	No. 65	24 日	⧺	+
	5	No. 66	24 日	⧺	+

1) 前肢領及び混合領を剔除したものは，No. 11, No. 69 の 2 例である．

まづ，一側の前肢領及び混合領を剔除し，No. 11 では 120 日目，No. 69 では 20日目に対側の麻痺が恢復して後，（写真 3 A），反対側の前肢領及び混合領を剔除したところ，その対側前肢には高度の麻痺が現われたが，すでに恢復している同側前肢にも軽度の麻痺が出現した（写真 3 B）．この同側肢の麻痺は対

写 真 3 （A）



（B）



（A）は一側前肢領及び混合剔除後 17 日目で概ね正常に恢復している．（B）は他側同一部位を剔除し第 3 日目で，両前肢に麻痺が認められる．

側肢の麻痺に比して早期に恢復するのを認めた.

2) 後肢領及び混合領を剔除したものは, No. 8, No. 29, No. 30, No. 68 の4例である.

まづ, 一側の後肢領及び混合領を剔除し, No. 8では20日目, No. 29では8日目, No. 30では24日目, No. 68では20日目にそれぞれ対側の麻痺が恢復して後, 反対側の後肢領及び混合領を剔除した. その対側後肢には著明な麻痺が現われたが, すでに恢復している同側後肢の麻痺は前者ほどに明瞭ではなかつた.

3) 前後肢領及び混合領を剔除したものは No. 12, No. 16, No. 21, No. 65, No. 66 の5例である.

まづ, 一側前後肢領及び混合領を剔除し, 各々, 113日, 117日, 110日, 24日, 24日, 後に反対側の同一部位を剔除したところ, その対側前後肢には高度の麻痺が現われたが, すでに恢復している同側前後肢にも軽度の麻痺が出現した (写真4 AB, 写真5 AB). この同側肢の麻痺は対側肢に比して速に恢復するのを認めた.

写真 4 (A)

(B)



(A) は一側前後肢領及び混合領剔除後102日目で, 麻痺は充分に恢復している. (B) は他側半球同一部位を剔除後第3日目で, 両側肢に麻痺がみられる.

写真 5 (A)



(B)



(A) は一側前後肢及び混合領剔除後23日目にして麻痺はほとんど恢復している. (B) は反対側半球の同一部位を剔除し第2日目, 歩行は可能なるも両前肢に麻痺がみられる.

第8項　小括並に考按

本節においては, まづ犬の皮質運動領剔除後の四肢運動麻痺の機能恢復状況を的確に判断するために, 麻痺犬の行動を詳細に観察するとともに, 種々なる特殊な動作を行わせることにより, 運動麻痺恢復の一定の基準を定め, 観察に便ならしめた. すなわち, 自由に起立歩行するようになるまでを「起立歩行」とし, 歩行疾走状態が概ね正常となり日常動作に不自由でなくなつたまでの期間を「概ね恢復」として判定することとした.

実験成績を小括すると, 一側前肢領及び混合領剔除の場合の対側前肢の麻痺は後肢領及び混合領剔除の場合の対側後肢の麻痺よりも,

その恢復が一般に遅延することを知つた．すなわち，前者では平均10.9日を要するのに後者では7.0であつた．

次に，前肢領及び混合領剔除の場合では，対側前肢の麻痺とともに，多くの場合後肢にも軽度の麻痺が現われるのに，後肢領及び混合領剔除の場合には対側後肢の麻痺のみで，前肢には殆んど麻痺を来さないか，あつても極く軽度にすぎないことを知つた．またこのことは両側剔除の場合でも同様であつた．

さらに，第6項の実験で，片側前肢領及び混合領剔除後，対側前肢が恢復して後，再び残存後肢領を剔除した場合に，前肢にはあまり麻痺が及ばないのに，片側後肢領及び混合領剔除後，残存前肢領を剔除した場合には，後肢にも軽度の麻痺が現われる興味ある事実を知つた．

これらの事実は陣内教授のいう「運動中枢の交錯性配列」を考えると極めて明瞭に説明しうるところである．すなわち，第8図に示す如く，犬では前肢の領野にはかなり深く後肢の中枢が入りこんでいるのに反し，後肢の領野には前肢の中枢が少ししか入りこんでいないためである．なお詳細の考察はあとにゆづることとする．次に，第4項の実験で，前後肢領及び混合領を剔除した場合，後肢の麻痺の方が前肢よりも早く恢復し，その程度も軽度なることを知つた．

次に第7項の実験において，一側運動領剔除後，その対側肢の麻痺が恢復した後に，他側，即ち他側運動領を剔除した場合に，その対側肢に高度の麻痺が現われると同時にすでに恢復している同側肢にも軽度の一過性の麻痺が現われることを知つた．この興味ある事実を如何に説明すべきかは第5章総括及び考按においてふれることにする．

第5章 総括及び考按

すでに緒言で述べた如く，各運動中枢は点の集積であり，その周辺部は互に重なり合つている事実は，すでに Penfield and Boldrey (1937) の皮質運動領刺戟実験により知られたが，さらに Ruch, Chang and Ward (1947) は彼等の実験により各中枢の周辺部が交錯性に配列されていることを予想し，とくに陣内教授及びその門下の森 (1951)，柳川 (1951)，中西 (1954) 等は運動中枢の交錯性配列に関し，各方面より基礎的実験を行い，電気生理学的にも，解剖学的にもこの事実を実証した．

その後，前述の如く，Glees and Cole (1950) の猿における実験及び Bucy (1951) の Choreoathetosis の患者における経験等が報告せられたが，これらもこの交錯性配列の見地よりみれば甚だ興味あるものである．私はこの運動中枢の交錯性配列が運動領剔除後の機能恢復に際する代償作用の発現に密接なる関係があることに着目して本研究を企てた．

すなわち，第1節においては皮質運動領を剔除して後，一定期間を経て麻痺が恢復した後，残存皮質を刺戟して，中枢が置換されているか否かを検し，第2節においてはその運動麻痺の恢復の状況を観察，さらに残存皮質を剔除した場合の麻痺の状況等をしらべた．

しかして，運動中枢の配列に関して，これらの成績を十分説明しうる一つの仮説に到達した．いまこれについてのべてみよう．

即ち第1節の実験において，前肢領，或は後肢領，或はその両者を剔除して後，種々の期間飼育し，それに相当する対側肢の麻痺が恢復した後，再び開頭して皮質に電気刺戟を加え，その剔除された領野に相当する四肢の運動が他の残存皮質の刺戟で——例えば，後肢領剔除後，その後肢の運動が前肢領内の刺戟で——現われるという事実を知つた．このことは，その残存領野内に剔除された領野と同じ機能をもつ起始細胞がなお残存しており，以前には刺戟に応じなかつたものが，今度は刺戟閾値が低下して電気刺戟に応じるようになつたと解されるのである．このことはさらに第2節の実験で，再びこの残存領野を剔除すると，一旦恢復していた四肢に再び同時に軽度の麻痺が出現することによつても理解できるところである．すなわち，他の運動領野

に散在的に健在している起始細胞が，同じ作用をもつ同類の起始細胞の大部分が剔除されたために，その機能を代償的に増強し麻痺の恢復に参与するものと考えられるのである．この実験により皮質運動領内で互に中枢の置換が起り得るということは結局，運動中枢が交錯性に配列されている結果に他ならぬことが，電気刺戟と皮質剔除の2方面の実験から証明出来たと思われる．

このことは Kennard (1936)[15] が leg area 4 と arm area 4 とは生理学的に分けられた部分ではあるが，area 4 の leg area と arm area をともに剔除した場合の，その各肢の麻痺は，その各一肢の area のみが単に剔除された場合の麻痺よりも一層重篤であると述べたことからも首肯されるところであろう．さらに Glees and Cole (1950) は，猿における皮質運動領の拇指，或は手の領域の剔除は，反対側に麻痺を来たし "Puzzle Box" を開くような熟練した運動動作を行う能力を減ずるが，之は相当な程度まで恢復してくるし，また，麻痺恢復後に，以前には手に反応を起さなかつた剔除部位の近くを電気的に刺戟すると，手に反応をおこすし，さらにその部位に皮質下切離を加えると恢復していた腕に，また麻痺と熟練運動の消失が生じて来ることを経験し，Cortico-spinal fiber を組織学的に追求したところ，内包内では決定的な領野を定め得なかつたが，その変性は腰髄部まで及ぶと述べている．

これらの実験は，私の実験とともに運動領起始細胞の交錯性配列と隣接皮質の機能代償という見地から甚だ興味あるものである．

しかしながら，上述の Glees and Cole は拇指及び手の領野のみにて検査しているにすぎない．私はこれらの問題をさらに一歩進めて各運動領野別に追求したのである．その結果，前肢領剔除後，後肢野に前肢の中枢が，また後肢領剔除後，前肢野に後肢の中枢がいづれも置換されることを証明したが，なおその上に前肢領，後肢領剔除後の置換成績に相当な相違があることを知つた．すなわち，前

第　8　図

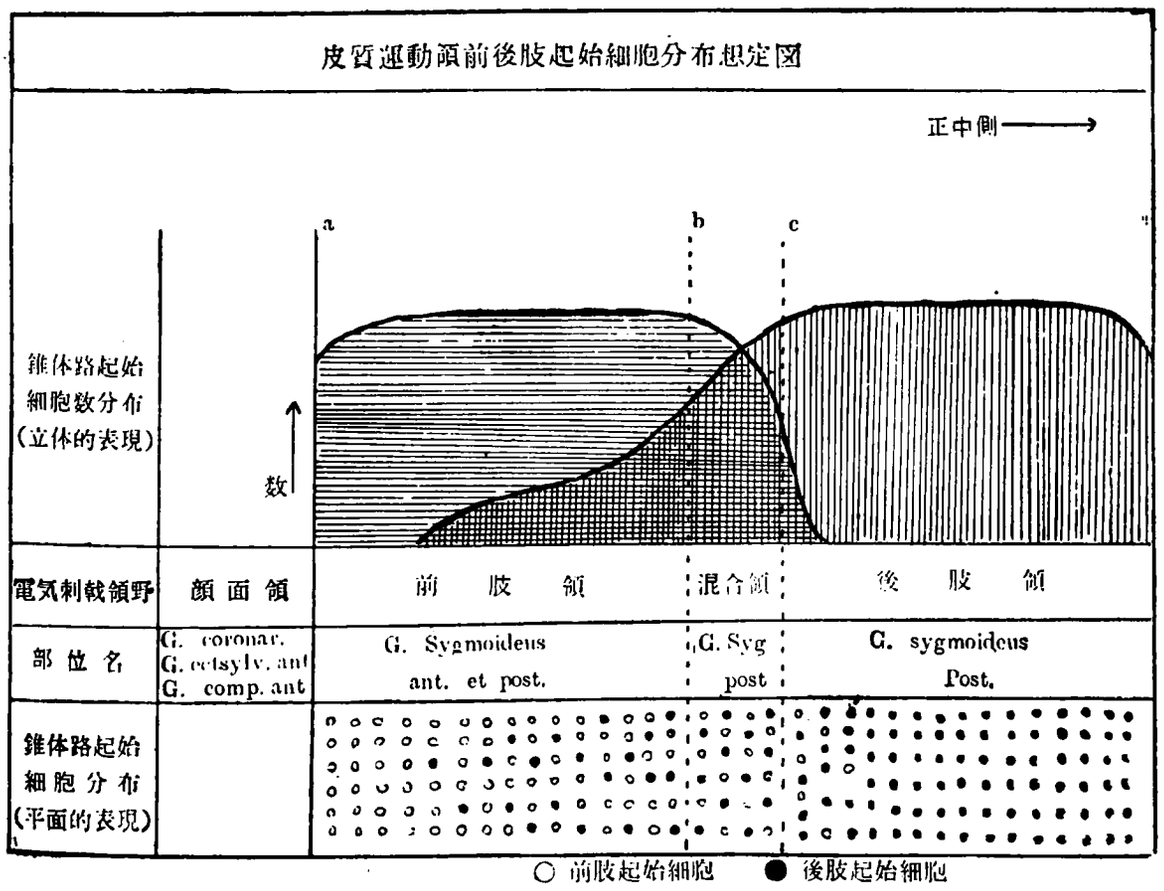

肢領剔除後，後肢領内における前肢の置換は起りにくく，反対に，後肢領剔除後，前肢領における後肢の置換は起り易いという興味ある事実に気付いたのである．これは如何なる理由によるのであろうか．

このような事実は従来未だ文献に見られないものであつて，この問題については皮質剔除後の四肢麻痺の問題とともに考察を進めてゆきたいと思う．

皮質剔除後の四肢の麻痺状態についてみるに，まづ前肢領剔除後の対側前肢の麻痺は，後肢領剔除後の後肢の麻痺より，その恢復が一般に遅延することを知つた．さらに前肢領剔除の場合は，対側前肢の著明な麻痺とともに，軽度ではあるが後肢の末梢部に一過性の麻痺を来たすものが多いのである．これに反して，後肢領剔除の場合には，もちろん後肢の麻痺は来たすが，前肢の麻痺を来たすことはほとんどないか，あつても極く軽微である．

これらの相違は，前に述べた電気刺戟による置換成績と全く合致するもので，きわめて注目すべきことである．すなわち，皮質運動領内で，各肢の起始細胞がその移行部で互に入り混つているが，もしその交錯状態が互に全く平等であるならば，以上のような差異は起り得ないであろう．そこで私は以上の実験成績を最も満足せしめるような交錯性配列状態を示す想定図を考案した．これを示せば第8図の如くである．

すなわち，後肢起始細胞は前肢領内に深く次第に数を減じながら侵入しているのに反し，前肢起始細胞は後肢領に入ると急激に数を減じていると考えると，これらの現象を最もよく説明することができる．例えば第8図において，電気刺戟により前肢領及び混合領（a～c）が決定され剔除されると，前肢の起始細胞はほとんど除去せられるために重篤な前肢の麻痺が惹起され，また残存する前肢の細胞が僅少なために，後肢の場合に比してその恢復が遅延し，さらに剔除皮質には後肢の起始細胞もかなり含まれているために，後肢にも軽い麻痺が起るが，残存後肢領内には後肢起始細胞が大部分健在であるので，麻痺は一過性で数日にして痕跡なく恢復することがよく理解できる．また，前肢領及び混合領剔除後，対側前肘の麻痺が恢復して後，再び残存後肢領を剔除した場合に前肢にはあまり麻痺が起らないのに，後肢領及び混合領剔除後，残存前肢領を剔除した場合には後肢にも軽度の麻痺が現われる傾向がある事実も，この想定図よりよく説明される．すなわち，前者では残存後肢領内の前肢の起始細胞が僅少であるに反し，後者では残存前肢領内の後肢の起始細胞がかなり多いので，あとからの剔除の影響が強いわけである．また，残存領野の刺戟による置換の実験においても，後肢領内の前肢を司さどる前肢起始細胞は極く僅かであるために，剔除後，刺戟に反応しえないことが多いこともよく理解される．次に，逆に，後肢領及び混合領剔除（b～d）の場合では，なお，後肢の起始細胞が数は減少しているが前肢領内にかなり存在しているために置換が起り易いわけである．かくの如く，第8図の想定図よりよく説明され得るものと考える．

このような不平等な交錯性配列状態は一見奇異に見えるが，このことは前，後肢の機能上の差異からもありうることであろうし，また教室の森の犬における実験による前，後肢領の刺戟閾値の相違，また，渡辺の犬，猫における各肢領に分布する Betz 氏細胞の大きさの相違等と考え合わせるとき，当然，このような相違もあつてしかるべきと思われる．

この想定図より，さきに述べた Kennard や Glees and Cole の実験も良く了解されると思う．また，教室の森の行つた交感現象の実験において，犬の皮質で後肢中枢を前肢中枢に移すことは容易であるが，その逆に，前肢中枢を後肢中枢に移すことは困難であつたと述べているが，この想定図によればその理由がよく説明することができる．

以上，前，後肢領の個々の剔除によつて起る麻痺恢復の機序について述べたが，さらに一側前後肢領を同時に剔除すると，その対側

肢の麻痺は一層重篤である．これは前後肢各起始細胞がすべて除去されたためであろうが，この事実はすでに Kennard も猿において認めているところである．

しかしながら，犬においてはこの麻痺もなお正常近い程度まで恢復することができるのである．これは，他側半球からの同側性錐体路があつて，これによつて代償されるという考え方と，もう一つは広く分布する錐体外路系が代償の主役を演ずるのと，2つの可能性が考えられる．しかしながら，第1節第7項の実験即ち一側前後肢領剔除後，麻痺が恢復して後，他側の運動領を刺戟しても同側肢には全く反応が認められぬ点から同側性の錐体路の存在は考えられない．

また，一側のみならず，両側の前後肢領を剔除した場合でもやはり恢復しうるのであるから，この点からも錐体路の関与は問題としえない．また一方同側半球に残存した顔面野からの代償作用が一応考えられるけれども，これも第1節第3項及び第6項の実験により，残存顔面領を刺戟しても全く四肢に反応を認めなかつたことから，錐体路の関係は除外さるべきものと思われる．但し，平沢教授によれば錐体路は分野4のみならず，分野6, 1, 2, 5, 7, 8, 9からも出ているので，或はこれによるものかもしれないが，このような麻痺の恢復ということには錐体外路系の関与が一番考えられやすい．

さらに，私の第2節第7項の実験において，一側運動領剔除後起つた対側四肢の麻痺が充分恢復してから他側運動領を剔除すると，程度の差はあつても，両側ともに麻痺が発現することを認めたのである．これと類似の現象は Fulton and Scheeham (1935)[46] も猩々において，一側の leg area を剔除した後，第二段階として，対側の leg area を除くと最初の手術によつて侵された足に肢力の減弱が増加すると述べている．

このことについては，一側運動領剔除後，その対側肢の麻痺が恢復した後，他側運動領を電気刺戟しても麻痺恢復肢には反応が認められない点，その他，未だ Betz 氏細胞の分化が不充分で錐体路の Myelinization も不完全である幼犬では，運動領を刺戟しても単運動をえられず，その運動は主として錐体外路系によるものといわれている点，また，錐体外路系に属するとされている分野6には著明な機能の両側性支配 (bilaterality of function) が存在するという Fulton の業蹟，また Kennard の実験により，生後間もない猿における運動領剔除後の機能恢復は，成熟した猿のそれに比してはるかに旺盛である点，さらに周知の如く，解剖学的に錐体外路の発達は著しく，平沢教授によれば広く分野 4, 6, 1, 2, 7, 8, 18, 19, 22 等より出ているとされる点等，これらあらゆる諸点より総合して，両半球運動領の互の代償に関するものは錐体外路系であると考えられる．ことに，近時高度の大脳半球障碍による半身麻痺の患者に対して線状体を含む一側大脳半球剔除 (Hemispheroidectomy) が行われているが，これによりむしろある程度の恢復がえられる点などもこの間の消息を物語るものである．しかしながら，未だこの問題についてはなお未解決の点が多く今後の研究に待たねばならない．

一般に，全運動領剔除後の四肢麻痺の恢復は，運動領以外の大脳皮質及び皮質下諸核に求めねばならないが，その詳細については未だ明らかでない．通常，その代償は皮質では分野6にあると考えられている．Ades and Roab (1946)[17] は猿における実験で中心後野 (postcentral area) にその代償を求めているが，Kennard はこの領野の真の代償性については疑わしいとの見解をとつている．また最近の McCulloch (1940, 1944) の Neuronography による実験により分野4は同一皮質の数ケ所に関連のあることを実験的に証明している．また，皮質下核の代償機能については今日なお全く暗中模索の状態にあるといつても過言ではない．

要するに，皮質運動中枢剔除後の代償には，同一皮質の残存運動領，対側皮質の同一部位，さらに広汎に他の大脳皮質及び皮質下諸核等

の複雑な機構が関与しているものと考えられるが，本研究により，私はまづ同側皮質運動領に残存する中枢が一つの役割を演ずるものであり，これに関しては陣内教授の主張する運動中枢の交錯性配列がもつとも重大な意義があると思つている．また一方，皮質及び皮質下諸核に広く分布する錐体外路系が重要な役割を演ずるものと考える次第である．また，本研究は従来あまり注目されなかつた各中枢，すなわち前肢，後肢の機能的差異について，一つの解明を与えたものと信ずる次第である．

第7章 結 論

皮質運動領剔除後，運動麻痺の恢復した犬について，残存皮質の刺戟実験を行い，中枢置換の問題を検し，さらに残存皮質を剔除した場合の運動麻痺恢復の状況を観察し，次の結論を得，これに対して一解釈を与えた．

1) 皮質運動領の各中枢領野剔除後に，電気刺戟によつて残存運動領にこの中枢の置換が認められる．後肢領及び混合領剔除後の前肢領内における後肢中枢の置換は，前肢及び混合領剔除後の後肢領内における前肢中枢の置換の場合より起り易い．但し，前，後肢領及び混合領剔除の場合には置換が証明されなかつた．これは一側の場合も，両側の場合と同様であつた．

2) 各肢運動領剔除後の四肢麻痺恢復状態の観察において，前肢領及び混合領剔除後の対側前肢の麻痺恢復は，後肢領及び混合領剔除後のそれよりも一般に遅延する．また，前後肢領及び混合領剔除の場合でも対側後肢の方が対側前肢よりもやや早期に恢復する．

3) 前肢領及び混合領剔除では，対側前肢の麻痺とともに多くの場合，後肢にも軽度の麻痺を招来するが，後肢領及び混合領剔除では，対側後肢の麻痺は起るが，ほとんど前肢の麻痺は起らない．これは両側の場合も同様である．

4) 前肢領及び混合領剔除により対側前肢の麻痺が恢復して後，残存後肢領を剔除した場合に，前肢にはあまり麻痺が起らないのに，後肢領及び混合領剔除後，残存前肢領を剔除した場合には，すでに恢復した後肢にも再び軽度の麻痺が現われる傾向がある．

5) 一側運動領剔除後，その対側肢の麻痺が恢復した後，他側運動領を剔除すると，その対側肢には勿論，すでに恢復した同側肢にも軽度の麻痺が現われる．

6) 以上の事実より，前，後肢各中枢の起始細胞の交錯性配列は，平等でなく，前肢の起始細胞は後肢領内にあまり侵入していないが，後肢の起始細胞は前肢領内にかなり深く侵入して散在しているものと想定される．

擱筆するにあたり，御懇篤なる御指導と御校閲を賜つた恩師陣内教授に深甚なる感謝の意を表す．

主 要 文 献

1) Penfield and Boldrey . Brain, 60 ; 389, 1937.
2) Ruch, Chang, and Ward J. Neurophysiol., 10 ; 39, 1947.
3) 森 岡山医学会雑誌, 63 ; 108, 1951.
4) 柳川 岡山医学会雑誌, 63 ; 82, 1951.
5) Bucy J. Neurol. Neurosurg. and psychiat., 14 ; 108, 1951.
6) Glees aud Cole J. Neurophysiol., 13 ; 137, 1950.
7) Robert Boyle : Cited from Fulton ; Physiologie des Nervensystems, 372, 1952.
8) Hughlings Jackson · 同上
9) Fritsch u. Hitzig Arch. f. Anat. physiol. u. wiss. Med., 300, 1870.
10) Ferrier : West. Riding Lunatic Asylum med., Rep., 3 , 300, 1873.
11) Schiff Cited from The Praecentral Motor-cortex, 245, 1949.
12) Bubnoff aud Heidenhaim Arch. f. ges. Physiol., 26 ; 137, 1881.
13) Exner Untersuchungen über die Lokalisation der Funktionen in der Grosshirnrinde des Menschen, 1881.

14) Munk : Über die Funktion der Grosshirnrinde 1890.
15) Luciani and Tamburini : Riv. sper. di. fremiat,, 5, 1879.
16) Bochfontaine : Arch. physiol. norm. et path., 1 ; 28, 1883.
17) Horsley and. Schäfer : Cited from The Praec. Motorcortex, 1949.
18) Vogt J. f. Psych. u Neurol., 25 ; 273, 1919.
19) Sherrington : Tr. Path. Soc., London, 53 ; 127, 1902.
20) Krause Berliner Klin. Wochenschr., 1910.
21) Foerster Dtsch, Zeitschr. f. Nervenheilk., 19 ; 1926.
22) Paneth : Pflüger's Arch. f. d. ges. Physiol., 37 ; 523, 1885.
23) Unvericht · Jour. Comp. of Neur., 62 ; 421, 1935.
24) Werner : Allg. Zeitschr. f. Psychiat, 52 ; 134, 1896.
25) Bechterew : Die Funktionen der Nervencentra. Jena G Fischer, 1911.
26) Woolsey : Brain, 56 ; 353, 1933.
27) Smith . J. Comp. Neur., 62 ; 421, 1935.
28) 渡辺：岡山 医学会雑誌, 64 ; 1551, 1952.
29) Brodmann : Vergleichende Lokalizations lehre des Grosshirnrinde, Leipzig. 1909.
30) Economo u. Koskinas . Cystoarchitektonik der Hirnrinde des Verwachsenen Menschen, Wien and Berlin. Julius springer, 1925.
31) Campbell : Histological Studies on the localization of Cerebral function, London. Cambridge Univ. press., 360, 1905.
32) Klempin . J. f. Psych. u. Neurol., 26 ; 229, 1921.
33) Betz W Central. Bl. f. d. med. Wiss., Nr. 37, 38, 1874.
34) Rothmann Zeitschr. f. klin. Med., 44 ; 183, 1902.
35) Dusser de Barenne . Sc ; ence, 77 ; 546, 1933.
36) 平沢(興)：大脳の最高中枢, 1950.
37) 平沢(興)：皮質運動系, 1951.
38) 林(彰)：大脳生理学, 1944.
39) Anton : 大脳の最高中枢より引用.
40) Munk : 同上
41) Monakow 同上
42) 渡辺 · 北越医学会雑誌, 13 , 1934.
43) Dusser de Barenne : 脳と神経, 2 ; 183, 1950. 及び the praecentral motorcortex より引用.
44) Curtis 脳と神経, 2 ; 183, 1950より引用.
45) Kennard : Cited from the praecentral motorcortex 1946.
46) Fulton and scheeham . Cited from the Praecentral motorcortex 1949.
47) Ades and Roab . 同上

Dept. of Surgery, Okayama University Medical School
(Director : Prof. Dr. D. Jinnai)

On compensation of the motor function after removal of the motor cortex

By

Masayuki Inoue

After the removal of various centers of the motor cortex in dogs, investigations were made ; i. e. The problem of exchange or migration of the motor centers proved by electric stimulation, the function of compensation, implicated arrangement of the nerve cells of the different centers and the compensation between both hemisphere.

1) In the remaining motor cortex a phenomenon of exchange of the motor centers was observed. The migration of the area for the hind limb (H. A.) into the area for the fore limb (F. A.) in case of the removal of H.A. and the mixed area (M. A), was more frequently observed than that of F. A. into H. A. in case of the removal of F. A and M. A. But no migration was observed when all of these F. A., M. A. and H. A. were unilaterally or bilaterally removed.

2) Recovery from paralysis of the fore limb in case of removal of F. A. and M. A. came later than that of the hind limb in case of removal of H. A. and M. A. And in case of the removal of all of these F. A., M. A. and H. A. the recovery of the hind limb came a little earlier than that of the fore limb.

3) When F. A. and M. A. were removed, a slight paralysis of the hind limb was mostly observed in addition to the paralysis of the fore limb. When the H. A. and M. A. were removed, however, the paralysis of the fore limb could hardly observed. This fact was also observed in cases of bilateral removal.

4) After unilateral removal of the motor cortex, when the paralysis of the according limbs had recovered, and then the motor cortex of the contralateral side was removed, there was seen paralysis of the according limbs as well as a slight paresis in the other side.

5) From the facts as above-stated, the implicated arrangement of the nerve cells in F. A. and H. A. could not be considered to be equal and the cells for the hind limb extended more frequently into F. A. than those for the fore limb into H. A.