576. 8. 077. 31 : 612. 822. 1

慢性脳局所アナフィラキシー家兎脳髄のヒョリンエステラーゼ活性値，遊離アミノ窒素及び神経細胞内ケトエノール顆粒に関する研究

第 3 編

慢性脳局所アナフィラキシー家兎脳髄の神経細胞内ケトエノール顆粒に関する研究

（本研究は文部省科学研究費の補助による）

（本論文要旨は第53回日本精神神経学会並びに第65回岡山医学総会に発表）

岡山大学医学部第一（陣内）外科教室（指導：陣内教授）

副 手 畠 山 哲 朗

〔昭和 31 年 3 月 3 日受稿〕

目 次

第 1 章 緒言並に文献
第 2 章 実験材料並に実験方法
第 1 節 実験動物
第 2 節 脳採取方法並に検索部位
第 3 節 染色方法
第 4 節 組織学的検査法
第 3 章 実験成績
第 1 節 正 常 群
第 2 節 牛脳灰白質ホスファチッド加牛血清群及び α 型連鎖状球菌群
第 3 節 小 括
第 4 章 総括並に考按
第 5 章 結 論

第 1 章 緒言並に文献

1665 年 Robert Hooke により細胞が発見され，1833 年来 Robert Brown, Schleiden[1]. Schwann[2], Virchow[3] 等によつて細胞核が細胞の重要な特殊機関と認識されてより，組織病理学の基礎が確立され，その発達は著しいものがあつた．しかし組織化学，細胞化学等の新しい領域がとくに注目をあびるようになつたのはごく最近のことであり，かつこれらは生化学，分析化学，組織学等の境界科学であるため，非常に困難な問題と，非常に興味ある問題をうみつゝ今日に至つている．とくに脳組織に関する細胞化学の研究は，他の領域におけると同じく業績も少く，かつ非系統的であり未だその一端をうかがいしるにすぎない．

細胞核には特異な燐含有性蛋白の存在することが古くよりしられていたが，Hammarsten[4], Kossel[5], によりこのものは核蛋白体であるとされ，Altmann はこのものが核酸により構成されていることを認めている．また核酸は細胞核に特有なものでなく，核とは無関係に原形質内に存在することが Meyer[6], Schumacher[7] により証明されている．1928年 Feulgen 反応が発表され，核内核酸に特異的に作用することが明らかとなり，反応陽性のものは高分子のデゾキシリボ核酸（以下 DNA と略記する）であるとされ，Casperson[8], Brachet[9] 等により原形質内核酸がリボ核酸（以下 RNA と略記する）であることが証明された．この DNA と RNA は化学構造上の外見が非常に類似しているのに，生体内において相関，移行がおこなわれることが未だ証明されていない．この RNA は細胞質の蛋白合成と関係し，核内ではヒストン系蛋白の

合成に協力するとされ，DNA は遺伝元連搬に重要な関係をもつた甚だ複雑な蛋白合成に協力するとされている．また神経細胞における核酸については業績が非常に少いが，Casperson 一派[10]によれば，神経細胞の発育，活動のため多量の RNA と蛋白が要求されること，核小体機能の亢進に関係があること，運動，感覚等の刺戟により著しく減少すること等が認められている．

1932年浜崎教授[11]は汞親和性物質として特異な細胞物質を報告し，1948年に至つてカルボール，フクシンヨード法（以下 KFJ 法と略記する）なる特種染色法を発表し，この方法により染る顆粒をケトエノール顆粒（以下 KEG と略記する）と命名した．ついでこの KEG について詳細なる検索をおこない，これが低分子 DNA であることを立証し，DNA 系物質が原形質内にも存在することを明らかにした．従来原形質中には DNA 系物質はないとされ，Peterfi, Oliva[12] 等の実験より核内物質が原形質内に出た場合は強い原形質毒となり細胞の死を意味するとされていた．しかし浜崎教授は低分子 DNA であるケトエノール物質は化学的純粋な状態で原形質内に存在するのでなく，一定の類脂肪と結合して無毒の状態となつて存在するものであろうとしている．彼によればこの KEG は大別して内因性 KEG と，外因性 KEG とに区別されている．内因性 KEG は細胞核の代謝産物または生産物として局所的に発生したもので，位置的に核と密接な関係を示し，核の退行性変化が起らない限り極く少数であるとされている．外因性 KEG は既成のケトエノール物質が原形質内に取入れられたもの，或は原形質内で合成されたもの等の総称である．この KEG は蛋白合成以外の面でエネルギー消費の大きい臓器に多量存在する傾向があるとされている．先にのべたごとく神経細胞は膨大な突起を有し蛋白合成がとくに盛であるため，RNA は非常に多いのであるが，KEG は比較的少い．このことは脳髄基質であるニッスル灰白質に多量のケトエノール物質が貯えられ，細い神経線維に附着して存在することで説明されている．

三船[13]は新鮮組織を無菌的に 37°C に保存し，時間の経過を追つて観察し，ヘマトキシリン・エオジン染色にて変化の見られない時期に，すでに KEG の変化を生ずることを報告した．このことより教室の立花[14]，新山[15]は潜在性脳局所アナフィラキシー（以下潜在性脳局「ア」と略記する）猫及び同家兎脳髄にはヘマトキシリン・エオジン染色及びニッスル染色で変化が認められないが，神経細胞内ケトエノール物質はすでに変化を生じているのではないかと考えて，興味ある実験成績をえた．すなわち卵白，非働化牛血清を用いた潜在性脳局「ア」猫と，α 型連鎖状球菌を用いた潜在性脳局「ア」家兎をもちいて，最終効果注射後の経過を追つて KEG を検索した．その結果神経細胞内の KEG は，最終効果注射後6ケ月頃までは増加するが，10ケ月頃になるとケトエノール変性を生じ，ニッスル灰白質の KEG は当初から時日の経過につれて減少することを認めている．

しかし上述の実験は，比較的強い抗原抗体反応が短期間反覆されたものであるから，私は前編において生成した比較的弱い抗原抗体反応を長期間反覆せしめた慢性脳局「ア」家兎脳髄についてその皮質運動領，レンズ核，アンモン角の KEG の変動を追求しようと企てた．

第2章 実験材料並に実験方法

第1節 実験動物

a) 正常家兎は第1編，第2章，第1節に用いたと同様の 2kg 前後白色成熟家兎を使用した．

b) 牛脳灰白質ホスファチッド加牛血清群（以下P群と略記する）は第1編，第2章，第2節，第3節及び第4節に述べた方法にて，牛脳灰白質ホスファチッド（以下牛脳灰「ホ」と略記する）加牛血清の4倍稀釈液を家兎耳静脈より6ケ月間反覆注入したのち，1ケ月間及び3ケ月間無処置に放置したもの（以下

P_1群，P_3群と略記する）を実験材料として使用した．

c）α型連鎖状球菌群（以下A群と略記する）は第1編，第2章，第2節，第3節及び第4節にのべた方法で，家兎副鼻腔内に生菌10mg宛6ケ月間反覆注入したのち，4ケ月間及び8ケ月間無処置に放置したもの（以下A_4群，A_8群と略記する）を実験材料として使用した．

第2節　脳採取方法並に検索部位

脳の採取には，両側頸動脈より失血致死せしめ，死後直ちに開頭して脳髄を剔出した．剔出脳より皮質運動領，レンズ核，アンモン角を各々3mmの厚さに切りとり，クローム固定剤に入れ固定した．

第3節　染色方法

染色は浜崎氏KFJ法により，各々の標本につき0.25%バリット水分別を行つて，リポイドとの鑑別を行つた．標本の厚さはすべて4μとした．

第4節　組織学的検査法

検査成績を一定にし，正確を期する目的で組織の辺縁部及び中心部は除外するとともに，なるべく同一個所を選んで検索した．

第3章　実験成績

実験は正常群，P_1群，P_3群，A_4群及びA_8群ともに5例宛行つた．

第1節　正常群

a）皮質運動領における神経細胞内KEGは，皮質表層にては比較的粗大な顆粒として少数を散見するのみであるが，第2層から第6層までの神経細胞原形質内に0.5μから2μ位のKEGが5個乃至7個認められる．しかし全くKEGの認められない神経細胞も比較的多数見られた．とくに第5層の錐体細胞には比較的大きな顆粒が割合に多くみられ，蘆葉状細胞にはKEGが充満したようにみられるものもあり，一部バリット水分別で消失しないケトエノール，リポイド顆粒もみられた．ニッスル灰白中には0.5μ程度の比較的小さいKEGが，瀰漫性に無数に認められた．

b）レンズ核におけるKEGは，皮質運動領神経細胞内KEGより比較的小さい0.3μ乃至0.8μの顆粒が多く，平均5個乃至8個認められた．KEGのみられない神経細胞も比較的多数認められた．ニッスル灰白においては皮質運動領と同じく0.5μ程度の比較的小さいKEGが，瀰漫性に無数に認められた．上述の顆粒はバリット水分別で殆ど消失をみた．

c）アンモン角におけるKEGは，Sommer節の神経細胞に0.5μ乃至1μ大の顆粒が2個乃至10個程度認められ，終葉部の神経細胞にも0.3μ乃至1.5μ大の顆粒が2個乃至8個程度認められた．また．ニッスル灰白においては0.5μ大の比較的小さい顆粒が，瀰漫性に無数に認められた．上述の顆粒はバリット水分別で殆ど消失をみた．

第2節　P群，A群

a）皮質運動領におけるKEGは殆ど正常群と同程度で，0.5μ乃至2μ位のKEGが神経細胞内に5個乃至10個認められる．しかし第5層の錐体細胞において，比較的大きい2～5μ程度の顆粒が10数個みられ，軽度の増加をおもわしめるものもあるが，一般に著明な差異は認められない．またニッスル灰白では瀰漫性に無数のKEGがみられるが，正常に比して殆ど差を認めえない．上述の顆粒はバリット水分別で殆ど消失し，またケトエノール変性と思われる所見のものを全く認めえなかつた．とくに血管周辺を注意して検索したが，変化を認めえなかつた．

b）レンズ核におけるKEGは正常群と殆ど同程度で，0.3μ乃至0.8μ大のKEGが5個乃至8個位認められた．ニッスル灰白においても正常群との差異は認めえなかつた．上述の顆粒はバリット水分別にて殆ど消失し，またケトエノール変性を思わしめる所見のものは全く認められず，とくに血管周辺を注意して検索したが変化を認めえなかつた．

c）アンモン角におけるKEGは，Sommer節の神経細胞にて正常群に比して少し大きな3μ程度のKEGが，10数個認められるもの

もあつたが，著明の差異とは認められない程度であつた．また終葉部神経細胞及びニッスル灰白においては，正常群との間に差異を認めなかつた．上述の顆粒はバリット水分別にて殆ど消失し，またケトエノール変性と思われる所見のものは全く認めえなかつた．とくに血管周辺を注意して検索したが変化を認めえなかつた．

A群，P群ともに，皮質運動領，レンズ核及びアンモン角の KEG は同程度で，両者の間に差異は認めえなかつた．また P_1 群，P_3 群の間，A_4 群，A_8 群の間にも差異は認めえなかつた．

第4節 小 括

1) 実験群（P群，A群）において，皮質運動領第5層の錐体細胞及びアンモン角の Sommer 節の神経細胞に正常群に比し軽微な KEG の増加を認めるものもあつた．

2) 皮質運動領，レンズ核及びアンモン角の神経細胞内 KEG 及びニッスル灰白内 KEG は実験群において殆ど有意の差を認めえなかつた．

3) 抗原の種類及び最終効果注射後の無処置期間による KEG の変化は認めえなかつた．

第4章 総括並に考按

私は前編において牛脳灰「ホ」加牛血清の4倍稀釈液を耳静脈内に注入する方法と，α 連菌を副鼻腔内に注入する方法とをもちいて慢性脳局「ア」家兎を生成し，脳髄各部における Acetylcholin 分解酵素 Cholinesterase 活性値の増加と，グルタミン酸を中心とする遊離アミノ窒素量の減少を認め，この家兎脳髄に神経組織の過敏状態と異常新陳代謝が存在することをしり，これは痙攣準備状態が実験的に附与されたためであると推論した．さらに私は最近とみに注目されるようになつた細胞化学の面より，このような慢性脳局「ア」家兎脳髄各部において，低分子の DNA である浜崎氏の KEG がどのような態度をとつているかを追求しようと企てた．

実験結果は，慢性脳局「ア」家兎群において，抗原の種類，感作の方法及び最終効果注射後の無処置期間の長短に関係なく，殆ど正常家兎との間に差異を認めえなかつた．すなわち皮質運動領は痙攣発作の焦点として知られ，第5層の錐体細胞はとくに密接な関係があるとされている部位であるが，この第5層錐体細胞にごく軽微な KEG 数の増加をみるものがあつた程度で，他部の第2層から第6層までの神経細胞内及びニッスル灰白内は殆ど正常群と変化をみなかつた．立花[14]は KEG 数が5倍迄のものを増加，5倍以上を著増とし，新山[15]は4倍迄を増加，4倍以上を著増として KEG の変化を検索しているが，私の例では増加を見たものでも2倍以下であつて，有意の増加とは認めえなかつた．次にレンズ核は，林教授及び門下[16]の癲癇痙攣伝導路の研究，教室の高木[17]，近藤[18]の実験より，痙攣と最も密接な関係を有する部位であるが，神経細胞及びニッスル灰白内の KEG は正常群との間に殆ど差異を認めなかつた．またアンモン角は，Sommer[19]，Alzheimer[20]，内村等により癲癇脳で最も萎縮性硬化像を示す部位とされ，最近脳波の面よりも注目されているが，この部位では Sommer 節の神経細胞内に KEG 数がごく軽微に増加したものがあつた程度で，終葉部の神経細胞内及びニッスル灰白内の KEG は正常群と殆ど差異を認めなかつた．また全例において，ケトエノール変性をおもわしめる所見のものは全く認められなかつた．

この KEG は浜崎教授[21]により低分子の DNA に属することが立証され，リポイドと結合し無毒の状態となつて原形質内に存在するとされている．このケトエノール物質の代謝は，DNA の中間代謝産物と考え易いが，そのように単純なものではなく，特定の類脂質の代謝と不離の関係を有し，また直接或は間接に核機能によつて支配されるものといわれている．脳組織における KEG は，神経細胞内に少く，ニッスル灰白内の神経線維に無数に附着しており，両者の間には密接な関係があるとされている．

教室の立花[14]，新山[15]は，卵白，牛血清を用いた潜在性脳局「ア」猫，α連菌をもちいた潜在性脳局「ア」家兎について，神経細胞内及びニッスル氏灰白内 KEG を検索して，興味ある所見をえている．すなわち最終効果注射後6ケ月頃までは，皮質運動領及びレンズ核の神経細胞 KEG が増加し，10ケ月頃となるとケトエノール変性に陥ることを認め，ニッスル灰白内 KEG は，時日の経過とともに減少することを報告している．

私はすでにのべたごとく，従来の実験にもちいられた抗原抗体反応を，さらに弱い程度として長期間反覆せしめ，またカルヂアゾールによる痙攣誘発をおこなうと血管攣縮を生じ，断血性変化或は酸素欠乏性変化を起すため痙攣誘発を全くおこなわず，さらに最終効果注射後長期の無処置期間をおいて急性アレルギー性変化の消褪をまつなど，慢性疾患たる癲癇の痙攣準備状態とできうるかぎり類似した条件で慢性脳局「ア」家兎を生成するよう心掛けた．しかしてこの家兎脳髄において，癲癇及び痙攣と最も密接な関係を有すると考えられる皮質運動領，レンズ核及びアンモン角を選んで KEG を検索したのであるが，結果は上述の如く殆ど変化を認めえなかつた．これはおそらくは最終効果注射後長期間を経過したためか，或は抗原が稀薄なためごく弱い抗原抗体反応しか起らなかつたためによるのであろう．しかしこのような KEG に変化を認めないごく長期間をへた慢性脳局「ア」家兎脳髄でも，Cholinesterase 活性値の増加と遊離アミノ窒素量の減少が認められるのは前編の実験に示す如くである．これらの相関関係については未だ解明の域に達せず，今後の研究にまつほかはない．

第5章　結　　論

牛脳灰「ホ」加牛血清の4倍稀釈液を静脈内に注入する方法と，α連菌を副鼻腔内に注入する方法とをもちいて慢性脳局「ア」家兎を生成し，1ケ月以上8ケ月間の無処置期間をおいて，脳髄の皮質運動領，レンズ核及びアンモン角の神経細胞内及びニッスル灰白内の KEG を検索した．

1)　慢性脳局「ア」家兎群と正常群の間に，脳髄各部において著明な差異を認めなかつた．

2)　抗原の種類，感作の方法及び最終効果注射後の無処置期間の長短による差異を認めなかつた．

擱筆するにあたり，終始御懇篤なる御指導と御校閲を賜つた恩師陣内教授に謝意を捧げ，併せて病理学浜崎教授並に小川講師の御指導，御援助に深甚なる謝意を表す．

文　　献

1) Schleiden : Arch. Anat. Physiol. wiss. Med. 137 (1838)（浜崎　細胞核の生理と病理，2, (1951)より引用）
2) Schwann · Mikro. Untersuchungen über d. Uebereinstimmung in d. Struktur u. d. Wachstum d. Tiere u. Pflanzen. Berlin. (1839)（浜崎：細胞核の生理と病理，2, (1951) より引用）
3) Virchow · Virchow Archiv. 12 ; 89 (1857)
4) Hammarsten Lehrb. d. physiol. Chemie. Wiesbaden. (1914)
5) Kossel : Ueber d. basischen Stoffe d. Zellkerns. Berlin Sitzungsber., (1896)
6) Meyer : Morphol. u. physiol. Analyse d. Zelle d. pflanzeu u. Tier, Jena (1920).（浜崎・細胞核の生理と病理，3, (1951) より引用）
7) Schumacher : Zentralbl. Bact. etc. 1 Abt., 73 ; 337 (1922)
8) Casperson · Nystroem Naturwis., 29 ; 29 (1941)
9) Brachet Bull. soc. chem., Biol. 28 ; 406 (1946)
10) Casperson : Cold Spring Harbor Symposia on quantitative biol., 12 (1948)（白木博次・神経化学，103 (1954) より引用）
11) 浜崎幸雄　日本病理学会雑誌，24 ; 91 (1934)
12) Peterfi & Oliva・浜崎：細胞核の生理と病理，(1951) より引用

13) 三船：岡山医学会雑誌，52；1092 (1940)
14) 立花春夫：岡山医学会雑誌，65；1361 (1953)
15) 新山恭二：岡山医学会雑誌，67；259 (1956)
16) 林 巌：The Japanese Journal of Physiology, 3；64 (1952)
17) 高木秀雄：岡山医学会雑誌，65；1113 (1953)
18) 近藤慶二：岡山医学会雑誌，65；1255 (1953)
19) Sommer：下田：神経学雑誌，27；535 (1927) より引用
20) Alzheimer：Allg. Z. Psychiatr., 53；418 (1907)
21) 浜崎幸雄：細胞核の生理と病理，49 (1951)

Dept. of Surgery, Okayama University Medical School
(Director：Prof. Dr. D. Jinnai)

On the Cholinesterase activity, free aminonitrogen and ketoenolic granuli in nerve cells in chronic cerebral local anaphylactic rabbits.

Part III ketoenolic granules were investigated at the motor cortex, nucl. lent. ammon's horn and Nissl's gray

By

Tetsuro HATAYAMA

No striking difference of KEG granules was observed in the rabbits brains between the normal and the chronic cerebral local anaphylaxis KEG granules were not influenced by the kinds of antigen methods of sensitization and the length of period without any procedure after the last anaphylactic reactions.

畠山論文附図

神経細胞内並にニッスル灰白内 KEC

第1図　正常群皮質運動領

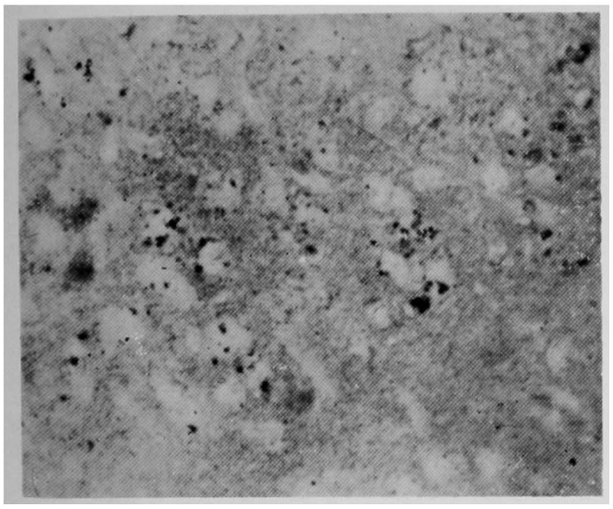

第2図　P群皮質運動領

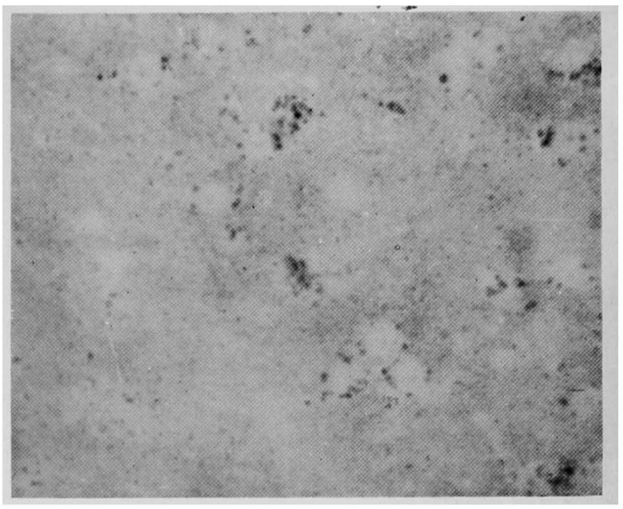

第3図　A群皮質運動領

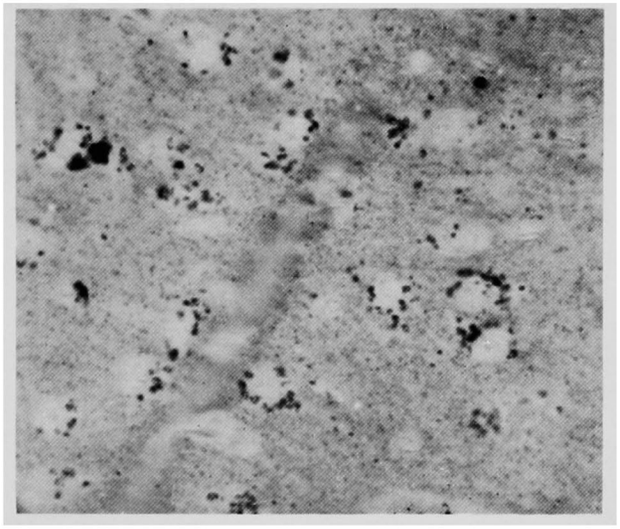

第4図　正常群レンズ核

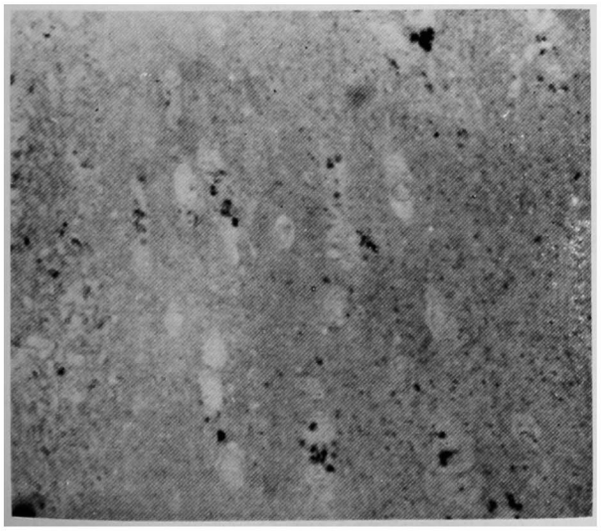

第5図　P群レンズ核

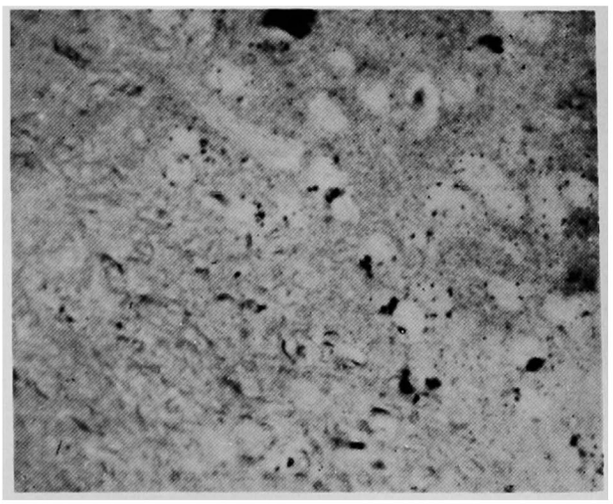

畠山論文附図

第6図　A群レンズ核

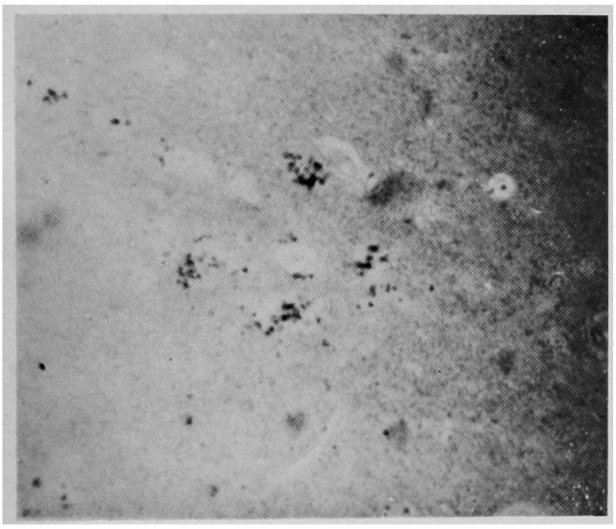

第7図　正常群アンモン角



第8図　P群アンモン角

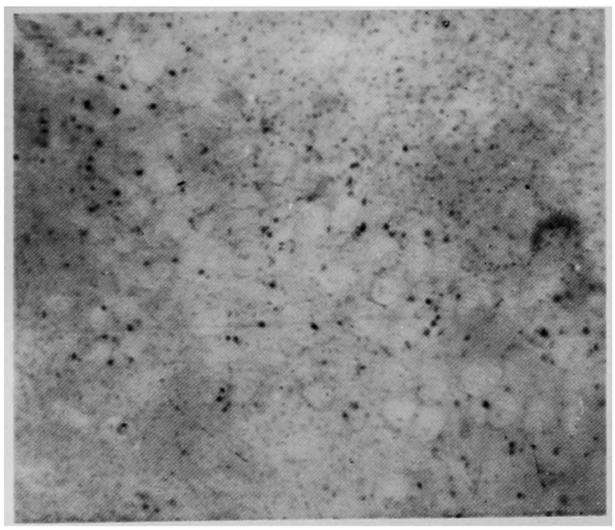
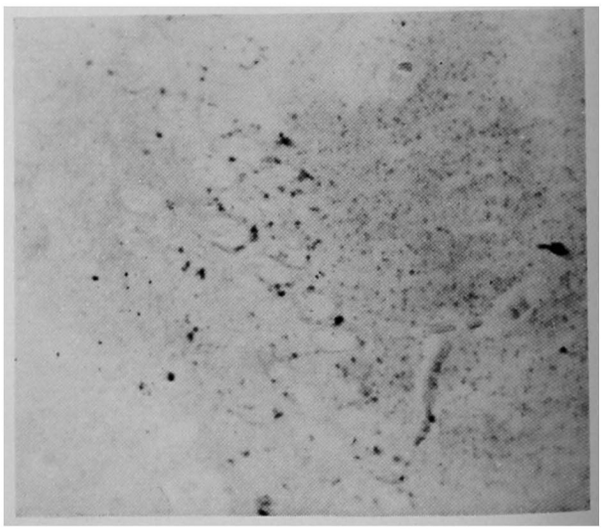
第9図　A群アンモン角