岡 山 医 学 会 雑 誌

第70巻 12号 (第758号)

昭和33年12月31日発行

611.327.2

ローゼンミユラー氏窩の形態学並びに組織学的研究

第 1 編

ローゼンミユラー氏窩の形態学的研究

岡山大学医学部耳鼻咽喉科教室(主任:高原滋夫教授)

金 滝 憲 次 郎

〔昭和33年9月3日受稿〕

1. 緒 言

ローゼンミユラー氏窩(以下ロ氏窩と略す)に就て Rosenmüller が1805年初めて記載し,その後 Tourtal (1846), Luschka (1868), Zuckerkandle (1876) 等の解剖学的観察が見られる. Bryant(1907) はロ氏窩内のリンパ組織並びにロ氏窩の癒着と耳管機能との関係を述べ,更にロ氏窩の計測について若干触れている. Braislin (1910) は幼小児の夫の形態を観察し, Gräff (1932) は多数の屍体についてロ氏窩の癒着状態を記し, Lion (1950) はロ氏窩の形態並びに癒着状態, Brill (1954) もロ氏窩の形態について記述している.

余はロ氏窩と耳管機能との関係を解明せんが為,その第一歩としてロ氏窩の自然の位置に於ける詳細なる計測を行い,更に進んで幼児ではロ氏窩内のリンパ組織の状態,年長児並に成人ではロ氏窩の遺残リンパ組織並びに癒着状態を肉眼的に観察し,更に水平断連続切片標本に於てロ氏窩の形態の観察並びに計測を行つた.

2. 研 究 方 法

胎生8ヶ月,胎生10ヶ月,生後1日,生後2日,2年6ヶ月,4才,5年3ヶ月,14才(2体),26才,28才,32才,45才,46才,50才,51才,52才,56才,58才,61才,65才,70才計22体の人屍に就て Wendt, Nauwerck の法により側頭骨,鼻咽腔を含む広範な標本を摘出し,成る可く自然の位置に保たせ,第1図Aの如く耳管隆起起始部(a)より耳管隆起並びに Plica salpingopharyngica の後面に沿うて Plica salpingopharyngica が鼻咽腔に没する場所,即ち耳管隆起末端(b)迄を計測して a〜b 間をロ氏窩の長さとした. 又標本を耳管咽頭口の中央部を通るA〜B面で切断し,その断面に於て第1図Bの如く耳管隆起の頂点(d)より頭蓋底に垂線を降し,その点を(e)とし d〜e 間を計測してロ氏窩の幅とした. 但し胎児及び新産児ではロ氏窩の発育が悪く計測に当りその値に動揺を来し易いので,便宜上耳管隆起中央部の最も凸隆した部より咽頭後壁迄の幅のみを計測した. 尚左右別々にロ氏窩内のアデノイドの充満,遺残リンパ組織の存在,各種の癒着状態等を耳管隆起を外下方に牽引し広濶ならしめて詳しく観察した. その肉眼的観察に依る成績は第1表の如し.

第 1 図 A　ロ氏窩の肉眼的計測方法（右側）

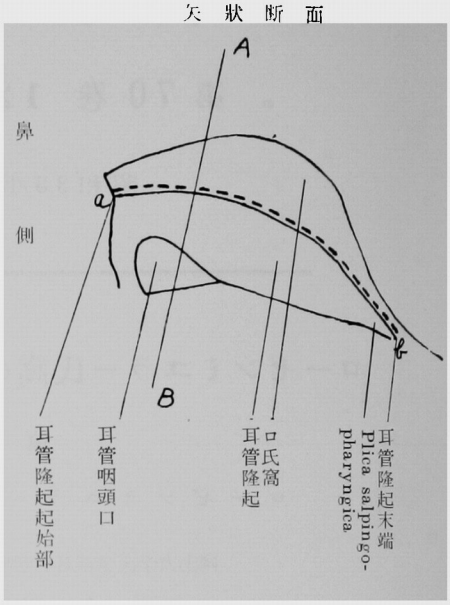

第 1 図 B　ロ氏窩の肉眼的計測方法（右側）

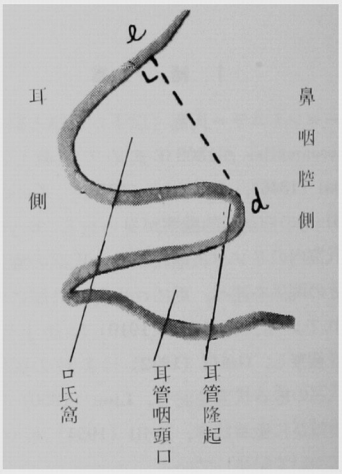

3. 研究成績

胎生8ヶ月♂　耳管隆起僅かに隆起し鼻咽腔天蓋との距離極めて狭くロ氏窩を認めない．鼻咽腔のアデノイドの発達は未だ見られない．

胎生10ヶ月♂　胎生8ヶ月と略々同様にロ氏窩を認めるに至らない．

生後1日♀　耳管隆起軽度に隆起し，之と鼻咽腔天蓋との距離は極めて狭く，裂隙状のロ氏窩を認めるが，アデノイドの発達を認めない．

生後2日♀（第2図）　生後1日と略々同様に裂隙状のロ氏窩を認めるもアデノイドの発達を認めない．耳管隆起中央部の最も凸隆した箇所より咽頭後壁迄の幅は約2mmである．

以下計測及び観察の結果を年令を追つて表示する．

第1表に示す如く，幼年者の中2年6ヶ月，4才ではロ氏窩は完全にアデノイド組織で充満され，更に超えて耳管隆起の高さ近く迄伸びている．5年3ヶ月になると第3図の如くアデノイド組織がロ氏窩を充満してはいるが，リンパ組織の帯状癒着

第 2 図　生後 2 日のロ氏窩所見

右側　頭蓋側　　左側　頭蓋側

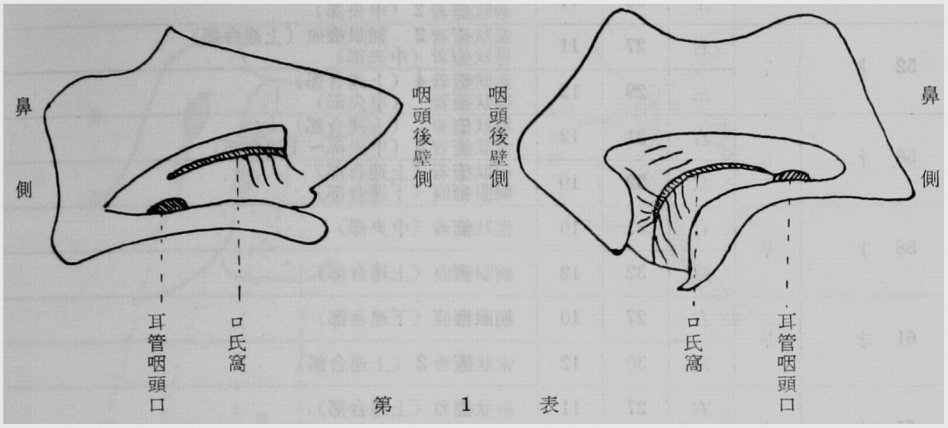

第 1 表

年令	性	左右の別	長さ mm	幅 mm	リンパ組織の状態　癒着の状態
2年6ケ月	♂	右	24	8	アデノイドで充満
		左	25	9	アデノイドで充満
4 才	♀	右	26	11	アデノイドで充満
		左	26	11	アデノイドで充満
5年3ケ月（第3図）	♀	右	26	10	アデノイドで充満　帯状癒着（上連合部）
		左	27	10	アデノイドで充満　帯状癒着（上連合部）
14 才	♂	右	28	9	アデノイド稍退縮　索状癒着 1（上連合部）
		左	28	9	アデノイド稍退縮　板状癒着（上連合部）
14 才（第4図）	♂	右	28	9	アデノイド稍退縮　索状癒着 2（上連合部）
		左	28	10	アデノイド稍退縮　索状癒着 3（上連合部）
26 才	♂	右	27	9	アデノイド（－） 癒　　着（－）
		左	27	10	アデノイド（－）　註．更に年令の長ずるものに於ては何 癒　　着（－）　れも肉眼的にアデノイドを認めず
28 才	♀	右	30	12	索状癒着 2（中央部） 網眼瘢痕　（中央部）
		左	30	12	索状癒着 5（中央部～下連合部） 網眼瘢痕　（中央部～下連合部）
32 才	♂	右	33	12	索状癒着 1（上連合部） 索状癒着 1（下連合部）
		左	32	12	索状癒着 2（上連合部） 索状癒着 3（下連合部）
45 才（第5図）	♂	右	28	9	索状癒着 2（上連合部）
		左	30	12	帯状癒着（上連合部）
46 才	♀	右	33	12	癒着（－）
		左	33	12	網眼瘢痕（上～下連合部）
50 才	♂	右	30	12	索状癒着 5（中央部）
		左	27	11	帯状癒着（中央部） 網眼瘢痕（上連合部）

51 才	♀	右	31	12	網眼瘢痕（上連合部）
		左	33	11	帯状癒着 （上連合部） 索状癒着 2（中央部）
52 才	♀	右	27	11	索状癒着 2 網眼瘢痕（上連合部） 帯状癒着（中央部）
		左	29	12	索状癒着 4（上連合部） 帯状癒着 （中央部）
56 才	♂	右	31	12	板状癒着 （上連合部） 索状癒着 3（中央部～下連合部）
		左	32	10	板状癒着（上連合部） 網眼瘢痕（下連合部）
58 才	♀	右	31	10	帯状癒着（中央部）
		左	32	12	網眼瘢痕（上連合部）
61 才	♀	右	27	10	網眼瘢痕（下連合部）
		左	30	12	索状癒着 2（上連合部）
65 才	♂	右	27	11	板状癒着（上連合部）
		左	27	10	板状癒着（上連合部） 網眼瘢痕（中央部）
70 才	♂	右	30	12	網眼瘢痕 （上連合部） 索状癒着 2（中央部）
		左	27	11	網眼瘢痕（上連合部） 帯状癒着（中央部）

第 3 図　5 年 3 ケ月の ロ 氏 窩 所 見

右　　側

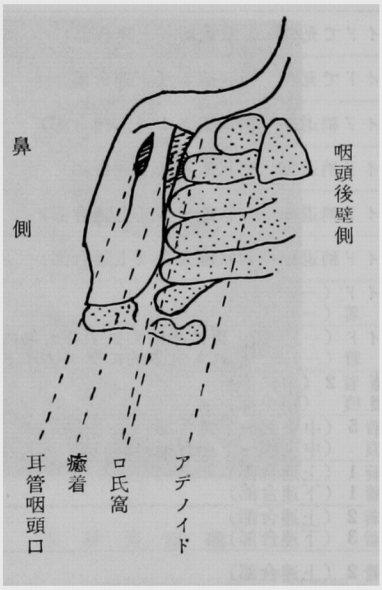

左　　側

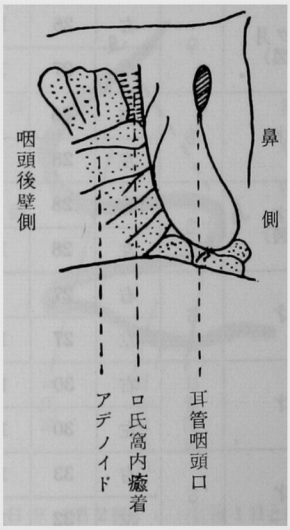

bandförmige Verwachsung がロ氏窩の上連合部に耳管隆起と並行して存在するのを観察した.（第3図）

14才では第4図の如くアデノイド組織が退縮の傾向を示し，上連合部に索状癒着 Strang，帯状癒着 bandförmige Verwachsung，板状癒着 flächenhafte Verwachsung があるのを観察した.（第4図）

26才ではロ氏窩の特別な癒着が認められず，28才では索状癒着が中央部～下連合部に観られ，同部位にリンパ組織の退縮遺残物と推測せられる網眼瘢痕 Maschenform が観られた.

高年者では一般的に第5図の如く索状癒着，帯状癒着，板状癒着が主として上連合部に存し，耳管隆起より後上方或いは後下方に橋架しているものが多

第 4 図　14 才 の ロ 氏 窩 所 見

右　側

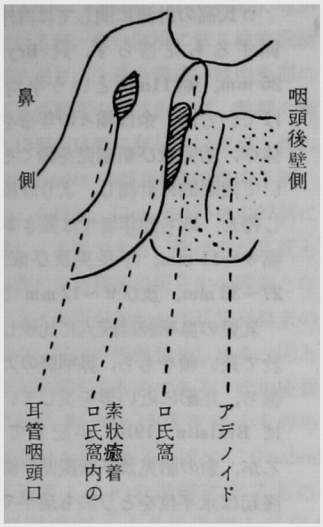

左　側

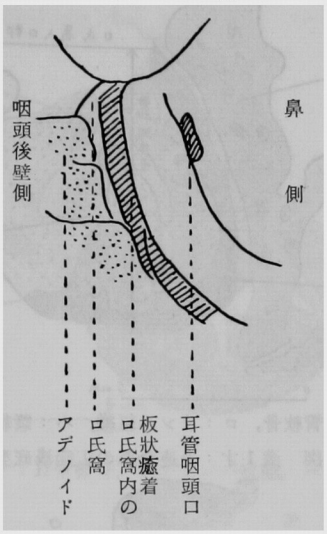

第 5 図　45 才 の ロ 氏 窩 所 見

右　側

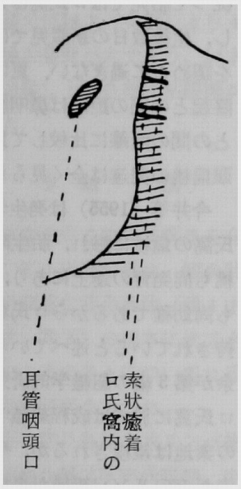

左　側

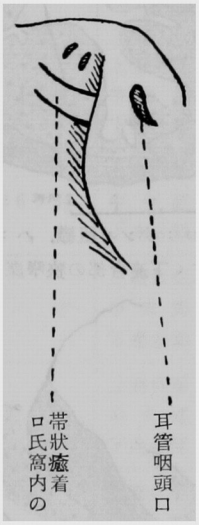

く観られた．癒着の色は白，灰白色，時に淡紅色で，表面は平滑，指で容易に破砕出来る脆弱なものが多かつた．只56才の例では両側共板状癒着をなし結締織化していた．

ロ氏窩の長さ，及び幅は第1表の如く，幼年者では長さ 24～27 mm，幅 8～11 mm となり，その他の者では長さ 27～33mm，幅 9～12 mm であつた．

組織的観察：

次にリンパ組織の豊富な満1才，2年6ヶ月，4才，14才，26才の標本を頭蓋の水平面に一致する如く 25 μ の連続切片とし，染色を行い，その内耳管軟骨が出現した標本より初めて下連合部に向つて 2 mm おきの標本をとり，正10倍拡大装置にて模写して第6図の如く観察した結果，リンパ組織を含むロ氏窩の形態は3型，即ち広範浅底型（第7図），狭窄深底型(第8図)，移行型（第9図）に分つことが出来た．然も各年令共リンパ組織を含むロ氏窩の形態は上連合部は広範浅底型，中央部は移行型，下連合部は狭窄深底型を示している．

尚上記標本の模写に就て，第6図に示す如くにし

第6図　ロ氏窩組織的計測部位（4j.）

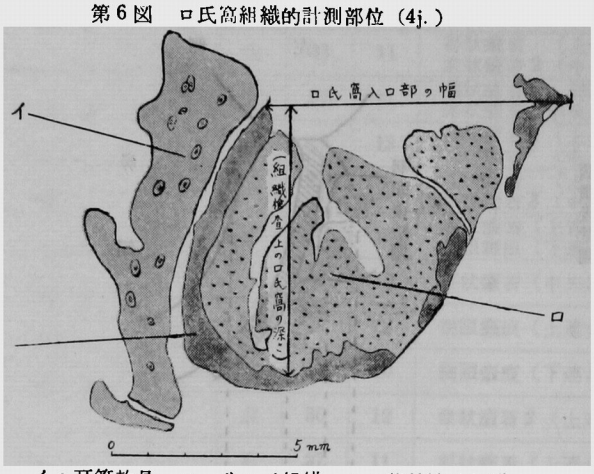

イ・耳管軟骨，ロ・リンパ組織，ハ：漿粘液腺組織

第7図　満1才・上連合部の広範浅底型を示す

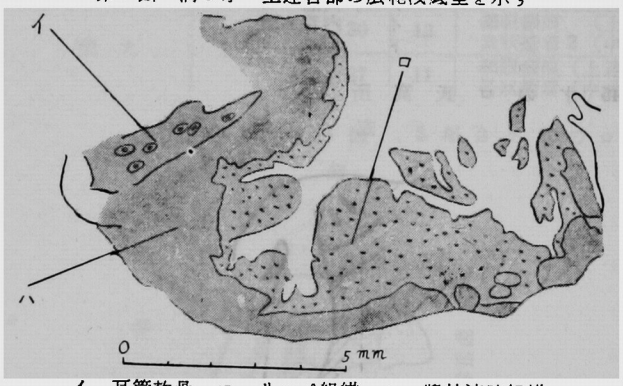

イ　耳管軟骨，ロ　リンパ組織，ハ・漿粘液腺組織

第8図　満1才・下連合部の狭窄深底型を示す

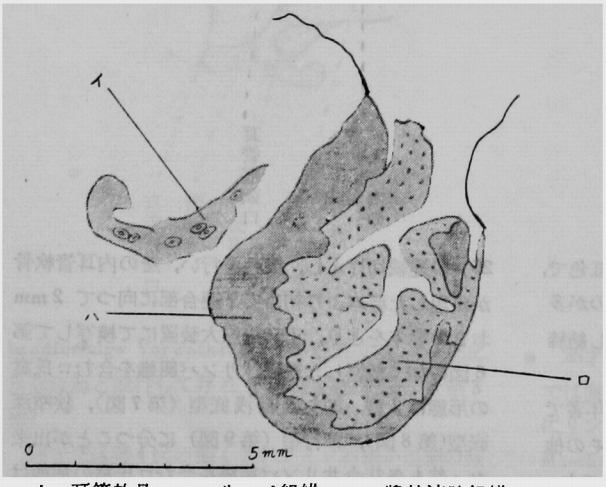

イ・耳管軟骨，ロ・リンパ組織，ハ　漿粘液腺組織

て，ロ氏窩の幅，深さを計測すると第2表の如き結果を得た．

4．総括竝びに考按

ロ氏窩の計測に関しては内外の文献を渉猟するも見当らず，只 Bryant が長さ 26 mm，幅 11mm という平均値のみを挙げているが，余は種々の年令を含む人屍22体中，胎児及び新産児を除くその18体について肉眼的に計測し，より詳細な値を報告し得た．即ち幼年者では長さ 24～27 mm，幅 8～11 mm，年長児及び成人では夫々 27～33 mm，及び 9～12 mm であつた．

乳児の鼻咽腔は成人に比較して水平位に於て長い軸をもち，鼻咽腔の天蓋は低位を保ち，矩形に近い形を呈していることは夙に Braislin (1910) が記している所であるが，余の胎児及び新産児の検索では耳管隆起は水平位をとり然も扁平で僅かに隆起し，緩い傾斜で鼻咽腔天蓋に移行し，鼻咽腔天蓋と耳管隆起との距離は極めて狭く，従つて胎児ではロ氏窩は殆ど認められないし，生後数日の新産児では裂隙状のロ氏窩を認めるに過ぎない．更に咽頭後壁と耳管隆起との間の距離は鼻咽腔天蓋と耳管隆起との間の距離に比較して比較的大で未だ咽頭扁桃の発達は全く見られない．

今井等 (1955) は発生学的研究に於てロ氏窩の扁桃に触れ，胎生時に於ては咽頭扁桃も尚発育の途上にあり，耳管隆起の濾胞も尚幼稚であるからロ氏窩の空間はよく保持されていると述べている．此の点に関し余が第3編の組織学的研究で述べる通り，ロ氏窩に於ては成程組織学的にリンパ組織の素地は鏡検されるが，今井が述べる様に未だそのリンパ組織が発育の途上にある為にロ氏窩が広く保たれているとは考えられない．余の観察では胎児ではロ氏窩は殆ど認められず，新産児では裂隙状のロ氏窩を認めるに過ぎない点よりロ氏窩そのものの形成が発育途上にあると考える．又同様に耳管隆起に於てもリンパ組織の素地は観察され，そのリンパ濾胞が未熟なことは事実であるが，彼の述べる様に「耳管隆起の濾胞が幼稚であるからロ氏窩の空間がよく保持されている」という説明は当らない．

ロ氏窩内の癒着の存在に関しては既に古く

Luschka(1868) が記載して居り，その後 Bryant, Lion, Kayser, Tolcynski 等が報告しているが，余の剖検に依る検査成績も表に示す通り，上連合部或いは中央部に多少の広さの程度の差はあるが，数種の癒着が成人13例中11例に存していたが，此の成績は Hollender の解剖屍140例中7例，Tolcynski の48%，Lion の175例中67例に比して著しく高率である．余は之が高度となれば耳管の正常機能に何らかの障碍となり得，又之に炎症が加われば耳管炎発来の原因となり，又之を慢性化せしめる一因となり得ると推測するものである．此の癒着の成因に就て Kayser は後天性のものの他に先天性のものもあると述べ，Gradenigo 及び Wood はアデノイドの退縮によるものと解し，Tolcynski はアデノイドの退縮と炎症を挙げ，Gräff は大部分は鼻咽腔の炎症に起因し，一部はアデノイド切除術後に生ずるといつている．

余の研究成績では14才（2例）より4才（1例）の方が咽頭扁桃の発育が大であり，14才になると咽頭扁桃が稍々退縮し上連合部に粘膜橋が現われ出すのが観察された．

5．結　　語

1. 胎児及び新産児を除き耳疾患を有しなかつた人屍18体についてロ氏窩の長さ，幅を計測した．更にリンパ組織の豊富な年令5体（満1才，2月6ケ月，4才，14才，26才）の標本に就て水平断連続切片の模写を行い，その各々についてロ氏窩の幅，深さを計測して比較研究を行つた．

2. 上記模写に依り各年令共リンパ組織を含むロ氏窩の形態は上連合部は広範浅底型，中央部は移行型，下連合部は狭窄深底型となつている．

3. 胎児及び新産児では耳管隆起は扁平で，鼻咽腔天蓋との距離極めて狭く，ロ氏窩は認められないか，裂隙状をなしている．幼年者ではロ氏窩はアデノイドで充満され，アデノイドは耳管隆起の高さ近く迄伸びている．14才ではロ氏窩のアデノイドは稍々退縮の傾向を示し，上連合部に癒着が出現し初める．高年者では主として上連合部に索状癒着，帯状癒着，板状癒着が観られ，後上方，或は後下方に橋架しているのが観察された．

第9図　満1才：中央部の移行型を示す

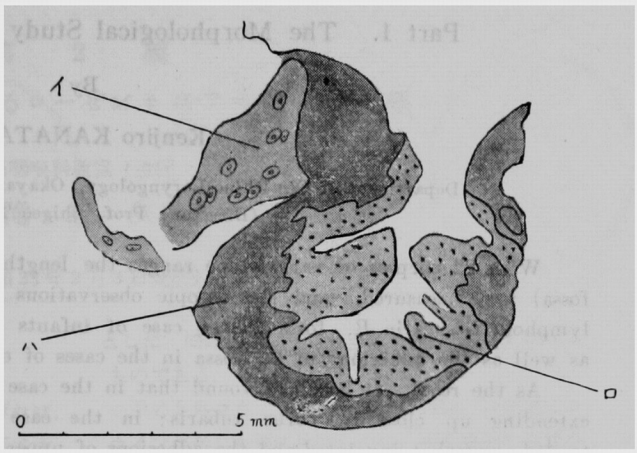

イ　耳管軟骨，ロ・リンパ組織，ハ：漿粘液腺組織

第　2　表

年令	部位	ロの氏窩幅 mm	ロの氏窩深さ mm（リンパ組織を含む）
満　1　才	上連合部	5.5	6.5
	中央部	5.3	7.2
	下連合部	4.1	5.8
2年6ケ月	上連合部	8.8	4.0
	中央部	7.7	4.8
	下連合部	6.5	7.5
4　才	上連合部	10.5	4.0
	中央部	7.0	5.7
	下連合部	4.6	8.4
14　才	上連合部	12.6	5.3
	中央部	11.7	8.1
	下連合部	11.4	13.9
26　才	上連合部	13.7	10.2
	中央部	16.5	13.9
	下連合部	8.1	11.0

4. ロ氏窩内のアデノイドの発育は4才頃が最大で，思春期になると退縮の傾向を示していた．

Morphological and Histological Studies on Rosenmüller's Fossa

Part 1. The Morphological Study on Rosemüller's Fossa

By

Kenjiro KANATAKI

Department of Oto-Rhino-Laryngology, Okayama University Medical School
(Director: Prof. Shigeo Takahara)

With 22 corpses of various age ranges the length and width of Rosenmüller's fossa (R. fossa) were measured, and macroscopic observations were carried out on the conditions of lymphoid tissues in R. fossa in the case of infants and on the remaining lymphoid tissues as well as the adhesions in R. fossa in the cases of older children and adults.

As the results it has been found that in the case of infants adenoids filled up R. fossa, extending up close to Torus tubaris; in the case of older children adenoids in R. fossa tended somewhat involuted and the adhesions of upper commissure were revealed; and in the case of adults various adhesions were found mainly in the upper commissure of R. fossa, bridging across the posterior upper part or the posterior lower part.

In addition, the morphological observation and measurements were taken of R. fossa with serial horizontal cross sections prepared from 5 corpses ranging 12 months to 26 years in age. In all of them irrespective of age the upper commissure was of the wide and shallow form, the central part the transitional form, and the lower commissure the narrow and deep form, whose width and depth at the portal were measured and measurements were presented in the main context.