612.419 : 611-018.53 : 578.085.23

骨髄体外組織培養に於ける人白血球の退行性変化に関する研究

第 3 編

各種白血病並びに其の他二，三の血液疾患に於ける白血球の退行性変化について

岡山大学医学部平木内科教室（主任：平木　潔教授）

大学院学生　品　川　晃　二

〔昭和36年5月2日受稿〕

内　容　目　次

第1章　緒　　言
第2章　実験材料並びに実験方法
　第1節　実験材料
　第2節　実験方法
　　I．培養方法
　　II．観察方法
第3章　実験成績
　第1節　各種白血病に於ける白血球の退行性変化について
　　I．急性骨髄性白血病に於ける骨髄芽球の退行性変化について
　　II．急性淋巴球性白血病
　　1.　淋巴芽球の退行性変化について
　　2.　淋巴球の退行性変化について
　　III．単球性白血病
　　1.　単芽球の退行性変化について
　　2.　前単球の退行性変化について
　　3.　単球の退行性変化について
　　IV．慢性骨髄性白血病
　　1.　骨髄芽球の退行性変化について
　　2.　前骨髄球の退行性変化について
　　3.　骨髄球の退行性変化について
　　4.　後骨髄球の退行性変化について
　　5.　好中球の退行性変化について
　　V．慢性淋巴球性白血病に於ける淋巴球の退行性変化について
　第2節　再生不良性貧血に於ける好中球の退行性変化について
　第3節　本態性低色素性貧血に於ける好中球の退行性変化について
　第4節　バンチ氏病に於ける好中球の退行性変化について
　第5節　特発性栓球減少症に於ける好中球の退行性変化について
第4章　総括並びに考案
第5章　結　　論

第1章　緒　　言

白血球の動態観察についての歴史は古く，既に1845年 Jones, W.[116] がエヒの白血球について観察したに始り1850年には Lavaine[92] が始めて人の白血球の運動性について生態観察を行い1898年 Jolly[114] は白血病患者の末梢血白血球の動態について観察している．その後，Jacobsthal[112], Philipsborn[143] の白血病細胞についての観察があるが Zernicke[153] の位相差顕微鏡理論が発表されて以来白血球の生態観察は急速な進歩を遂げ，各種血液疾患について Lüdin[131]. Ackerman[73], Bessis[81], Kosenow[121] Discombe[93] 等により既に多くの報告がなされて来た．しかしながら記載は一般に断片的であり，若しくは短時間の観察であつてしかもいわゆる圧挫法を用いての観察である．

所が最近平木内科教室に於て広汎なる骨髄組織培養の研究が行なわれ各種血液疾患について特異な所見が得られ，臨床方面にも一大貢献がなされて来た[59][60][62]．特に白血病の診断及びその種類の鑑別診

断や再生不良性貧血の診断に於ける骨髄組織培養の意義は甚だ大なるものがあり，更に臨床組織培養法の案出[60][14]により培養経過中に於て位相差顕微鏡による観察が甚だ容易となつた．

扨，種々なる疾患に於ける白血球の退行性変化については Barta[78]，Spaeth[151]，Grumprecht[105]，Kromberger[122]，Philipsborn[144]，Koch u. Mechow[118]等が各種感染症や腫瘍，白血病等の末梢血白血球の退行性変化を観察しており，Richards & Richards[145]は白血病並びに感染症について食塩水を用いて白血球の抵抗性を検している．本邦においても池上[4]，小坂[24][25]，宮川[67]，福島[101]，中島[49]等が各種疾患の末梢血白血球についてみているが骨髄殊に患者骨髄の組織培養における白血球の退行性変化についての記載は皆無の状態である．

私は第1編及び第2編において上記臨床組織培養法による健康人骨髄組織培養における各種白血球の退行性変化について報告したが本編においては白血病を始め各種血液疾患患者の骨髄体外組織培養を行い，各疾患における白血球の退行性変化について観察し聊かの知見を得たので報告する．

第2章 実験材料並びに実験方法

第1節 実験材料

培養組織として各種血液疾患患者の胸骨骨髄穿刺により得られた骨髄組織片を使用した．

培地支持体として健康人空腹時血清を用い発育促進物質として V. B_{12} 注射液（1cc 中 100γ 含有）を使用した．詳細については第1編に述べたので省略する．

第2節 実験方法

I．培養方法

平木内科教室考案の臨床組織培養法により平木式培養盤 No. 1 を用いて培養した．即ち，血清及び V. B_1 各1滴よりなる培地の中心に骨髄組織片をおき覆いガラスをかけてパラフィンで周囲を封じ 37°C の孵卵器中で培養した．詳細は第1編に述べた．

II．観察方法

培養直後より観察を始め24時間迄は6時間おきに，次いで72時間迄は12時間おきに，以後24時間おきに取り出して96時間乃至120時間まで保温箱中に設置した位相差顕微鏡下で観察した．詳細については第1編において述べた．

第3章 実験成績

第1節 各種白血病における白血球の退行性変化について

I．急性骨髄性白血病における骨髄芽球の退行性変化について．

培養直後： 増生体中には既に多数の骨髄芽球が出現しており，胞体は比較的小さいものが多いが，又かなり大なるものもありかなりの大小不同性が認められた．胞体縁は明瞭で軽度の変形運動を営んではいるが遊走能は殆んど認められなかつた．原形質は核に比し少く，密度は比較的大で小ミトコンドリアが核周に散在する．核膜はやや厚く，明瞭で2～3の浅い切れ込みを有するものが多く，核網はやや粗で2～4個の略球形の核小体が明瞭に認められた．退行性変化の徴候は全く認められなかつた．

培養6時間： 増生密で増生帯は殆んど全て骨髄芽球よりなり，小偽足を出没し軽度の運動性が認められた．原形質内には極く小さい球状の強屈光性の顆粒が出現し，やや大なるものもあり，これは正常芽球に認められなかつた変性顆粒（以下変顆と略す）の出現と考えられる．核には未だ異常は認められなかつた．

培養12時間： 球状の静止状態のものは少く，胞体は多少共変形し，変顆はやや肥大し増加して既に50%に出現した．又球状突起も稀ながら出現した．

培養18時間： 胞体は球状のものが多くなり変顆が漸増した．核においては核膜が肥厚し，クロマチンの粗大凝集化が軽度に認められ，更に核の軽度膨化したものが出現した．

培養24時間： 小変顆がやや増加したが1胞体内には2～3個のものが多い．毬状突起や球状突起（以下夫々毬突，球突と略す）が僅かに認められた．核はやや透光度を増し，略球状となり，核膜の軽度肥厚したもの多く，核においても退行性変化の進行が認められた．

培養36時間： 小変顆は既に殆んど全ての骨髄芽球に出現し，略核の一側に集簇して認められた．ミトコンドリアは膨化が著明となり屈光性を減じて来た．空胞は依然殆んど認められなかつた．

培養48時間： 胞体は略球状でやや膨化したものがあり，変顆はやや増加しているが大変顆は認められなかつた．小毬突及び尾状突起（以下尾突と略す）がかなり出現した．小球突はむしろ減少した．

核はやや膨化したものが散見され，球状で核膜は比較的厚く，核小体はやや縮小して明瞭化した．

培養60時間： 変性は既に高度となり，胞体は球状に膨化しておりミトコンドリアは膨化して微小空胞化したもの多く，原形質は凝固状となり，尾突が増加し，胞体の崩壊も認められた．核は球状で膨化しているが依然核網が粗に残存しており，核小体は小球状に濃縮遺残して認められた．

培養72時間： 殆んど全て死滅しており，胞体は球状に膨化して漸次崩壊した．核の膨出は全く認められなかつた．

小括： 本症に於ける骨髄芽球の退行性変化は速かに進行した．正常芽球にみられない変顆が早期より出現し，空胞及び異常突起が稀に出現した．核は膨化したが核膜は厚く残存し核網の遺残が認められ，核小体は濃縮した．

II．急性淋巴球性白血病

1. 淋巴芽球の退行性変化について

培養直後： 既に増生帯への出現が認められた．淋巴芽球の胞体は比較的小さく略々球状で軽度に変形し，原形質は少く，密度大である．ミトコンドリアは主として核の陥凹部に集簇し又核周にも散在性に認められた．核膜は比較的厚く，明瞭で1～2個の鋭い切れこみがあり，核網はやや粗で比較的粗大なクロマチン結節が散在し，核小体は球状略々同大で1～3個明瞭に認められた．退行性変化の徹底は認められなかつた．

培養6時間： 胞体は軽度に変形運動を営んでおり，変顆と考えられる強屈光性の小顆粒が出現し，又小毬突を出し，核膜の軽度肥厚したものが稀に認められた．

培養12時間： 比較的著明な変形運動が認められたが遊走は認められなかつた．小変顆は既に70%に出現しており，毬突も比較的多く略20%に認められた．空胞はなく，その他の異常突起も未だみられなかつた．

培養18時間． 変形運動は尚比較的保たれていた．小変顆は殆んど全ての淋巴芽球に出現した．空胞や異常突起は極く少く，核は稀に軽度膨化したものがみられた．

培養24時間： ミトコンドリアの軽度の膨化が認められ変顆の軽度肥大及び増加が認められた．既に少数乍ら変顆が凝集状となり原形質の透光性が増し，胞体が軽度球状に膨化し，クロマチンが融解して核の軽度膨化したもの又は逆に核の均質濃縮したものが認められた．

培養36時間： 胞体は球状で原形質は凝固状となり，核により圧排されており，変顆は尚小である．空胞は殆んど認められなかつた．尾突及び毬突が軽度に認められた．胞体の膨化せるもの増加し，核は明るく，透光性を増し，核膜肥厚し，切こみが浅くなり，略球状化して膨化し核小体はやや濃縮し，又次第に膨化して不明瞭化して行くものもみられた．

培養48時間： 変性は既に高度に進行し胞体は球状に膨化し，核も膨化せるものが増して来たが核の均質濃縮せるものかなり認められた．核小体は一般に濃縮せるものが多かつた．空胞は依然として出現しなかつた．

培養60時間： 胞体膨化し，核も膨化せるものが増加し濃縮せるものは減少した．胞体及び核の崩壊が進行した．

培養72時間： 胞体は殆んど球状に膨化し，原形質は核の膨化により圧排され一側に偏り，ミトコンドリアは膨化して光輝性を失い，又変顆の軽度肥大が認められた．核は膨化してくびれが消失し，核膜は菲薄化しているが核内には尚クロマチン結節の遺残が認められた．核小体は漸次膨化し僅かに輪廓を止める程度のものが多かつた．濃縮核は著減して膨化への移行が認められた．核膨出は全く認められなかつた．

小括： 本症における淋巴芽球の退行性変化は急速に進行した．小変顆の早期よりの出現が著明で核及び核小体は初め濃縮し次いで膨化へ移行するものが多くみられた．核の膨出は認められなかつた．空胞は殆んど出現せず異常突起も極く稀であつた．

2. 淋巴球の退行性変化について

培養直後： 原組織周辺に散在する淋巴球は比較的類球状の形態を保つたものが多く，核はクロマチンに富み，核網粗で核膜はやや厚く，数個の鋭い切れこみが認められた．核，胞体共異常は認められなかつた．

培養6時間： 大多数の淋巴球は変形運動を営み，遊走しているが1～2個の小変顆を有するものが出現した．空胞及び異常突起は認められなかつた．

培養12時間： 遊走は既に緩除となつた．小変顆の出現漸増し略30%に認められたが淋巴芽球よりむしろ低率であつた．小空胞及び尾突が僅かに出現した．

培養18時間： 小変顆漸増し，空胞や毬突，尾突が少数みられるが核に未だ異常は認められなかつた．

培養24時間： 変顆は依然小さい．核においても

退行性変化が始りクロマチン凝集が始り，又稀に核濃縮も認められた．

培養36時間： 遊走形態のものが多いが遊走能は著明に低下しており，変顆は全てに出現した．しかし一胞体内の変顆の数は少く又肥大もみられなかつた．空胞は少く，尾突がやや増加した．胞体の球状に軽度膨化せるものが出現し，核は漸次濃縮化の傾向が認められた．

培養48時間： 退行性変化は急速に進行しつつあり，尚遊走せる淋巴球もみられるが胞体の球状に膨化せるものが増加した．空胞は依然少く，異常突起も少い．核では核膜の切れ込みが消失し球状に濃縮したものが多いが膨化もかなり認められた．

培養60時間： 胞体膨化して球状となり更に崩壊せるものが増加した．原形質は凝固状となり，変顆は依然小さいが凝集状で核の濃縮が増加した．

培養72時間： 胞体は全く膨化して凝固状の原形質は核周に附着して残存し，核膜肥厚し核網の遺残が認められ不均質に核濃縮を来したものが多い．又核膨化もかなり認められた．胞体及び核の崩壊が急速に進行した．

小括： 本症においては淋巴球は淋巴芽球よりも退行性変化がかなり遅れて進行した．しかし健康人の淋巴球よりは急速であつた．胞体及び顆粒については正常淋巴球と差異は認められなかつたが核は不均質に濃縮したものが多く，又膨化もかなり認められ，均質濃縮は少なかつた．

Ⅲ．単球性白血病

1. 単芽球の退行性変化について

培養直後： 原組織周辺には既に多数の単球系細胞の出現を見，単芽球は球形のもの少なく，多少共変形運動を営んでおり，胞体は均質で密度は比較的大であつた．核の切れ込みの部に数個の光輝性の微小顆粒が認められた．核は種々に変形運動を営み，核膜は薄いが明瞭で鈍な切れこみを有し，核網は微細で2～4個の核小体が明瞭に認められた．

培養6時間： 胞体の変形運動はかなり認められるが遊走は殆んどみられなかつた．既に小球突，尾突，毬突を有するものがあり，又核の切れ込みの部にあつた小顆粒の中にはやや肥大し，屈光性を増して明らかに変顆となつたものがありこれらは既に20%に認められた．

培養12時間： 変顆は増加し既に50%以上に出現した．又他の芽球に殆んどみられなかつた空胞が小さいながらかなり出現しており，小球突，尾突，毬突等も増加して来た．核の異常は未だ認められなかつた．

培養18時間： 退行性変化は比較的急速に進行しており，成熟単球よりもむしろ早く，変顆は既に殆んど全ての単芽球に出現した．空胞もやや増加しているが小空胞のみで大・中空胞はみられなかつた．球突，毬突の他小水胞や短い棘状突起（以下棘突と略す）も稀に認められ，芽球としては多彩な変化を示していた．核においても軽度の変化がみられ，クロマチン凝集し核の透光性の軽度増したものが認められた．

培養24時間： 胞体の球状化せるものが増加し，又軽度に膨化せるものも出現した．変顆はやや増加肥大した．核ではクロマチン凝集が進行し核網粗となり，核膜は軽度肥厚し，核小体はやや膨化し，核の軽度濃縮又は球状に膨化したものが認められた．

培養36時間： 胞体の球状膨化せるものが漸増し，尾突の軽度増加が認められた．核の軽度膨化せるもの，又濃縮せるものは共に増加しつつあり，核小体は核の膨化，濃縮に応じて膨化又は濃縮がみられた．

培養48時間： 胞体は殆んど全て球状で膨化せるものは既に1/3に達しているが胞体の縮小はみられなかつた．ミトコンドリアは膨化し変顆もやや膨化して屈光性の軽度減退が認められた．水胞及び尾突はやや増加しているが空胞はむしろ減少した．核は濃縮，膨化共に増加し後者が多いが膨出は認められなかつた．

培養60時間． 胞体の膨化せるものは50%以上に及び原形質は凝固状となつた．核の不均質に濃縮せるものが著増し膨化と略々同率となつた．核小体はやや濃縮したものが多かつた．胞体及び核の崩壊もかなり認められた．

培養72時間： 胞体は膨化崩壊しつつあり，核も膨化せるものが漸増した．核膨出は全く認められなかつた．

小括： 本症における単芽球の退行性変化は早期より急速に進行した．培養初期より変顆の出現が著明でかなり大きく数も比較的多かつた．又小空胞及び小球突，毬突，水胞等の異常突起が他の芽球に比し多く出現し芽球としては最も多彩な変化像を示した．核は一般に膨化したが不均質濃縮を示したものもかなり認められた．核小体は略々核の変化と同一態度を示した．

2. 前単球の退行性変化について

培養直後： 単芽球に比し比較的遊走能を有する

前単球が増生帯中に混在して認められた．運動は比較的緩徐で原形質密度はやや大であり，光輝性に富む固有顆粒（以下固顆と略す）を含む．核膜は薄く数個の切れ込みを有し核網は比較的微細で，核小体は輪隔がやや不明瞭で比較的淡く，大小不同であつた．退行性変化の徴候は認められなかつた．

培養6時間： 殆んど全て遊走しているが少数の変顆を有するものがあり，小空胞及び毬突も僅かながら出現した．

培養12時間： 固顆は少なくその異常は認められないが変顆は30%以上に出現した．小空胞及び毬突が僅かに増加し，膜状伸展（以下膜展と略す）が少数認められた．

培養18時間： 変顆の出現著増し既に80%に認められた．1胞体内の数は少ないが比較的大きい．中・小空胞が漸増しつつあり略30%に認められた．球突，毬突，膜展がやや増加し，稀に水胞，棘突もみられた．核には未だ殆んど異常は認められなかつた．

培養24時間： 遊走能が著明に低下し主として変形運動のみを営むに至つた．固顆の光輝性がやや減退しており各種異常突起が増加し，更に胞体の球状に膨化せるものがあり，一方核においてはクロマチン凝集が始まり，核の濃縮又は膨化せるものも稀に認められた．

培養36時間： 漸く殆んど全ての前単球に変顆が出現し胞体は球状化せるもの多く，又原形質はやや凝固化の傾向がみられた．空胞は40%に出現したが単球よりは少なく，又大空胞はみられなかつた．球突の増加著明で略30%に出現し，稀に連鎖状のものもみられた．棘突はこの時期に最も多く，略10%に出現した．膜展は減少した．核ではクロマチンが漸次融解して核膜の切れ込みが消失し核の膨化せるものがやや増加した．

培養48時間： 運動能は著減し胞体の球状のもの多く更に胞体の膨化せるものは略々30%に達した．変顆は肥大し全ての前単球に出現した．空胞はむしろ減少し縮小した．球突及び尾突が増加した．核膜は比較的明瞭となり，核小体はやや不明瞭化し核の膨化せるものは25%と増加して来た．

培養60時間： 既に核，胞体共に高度の変性に陥つており，胞体は全て球形で膨化せるもの多く，尾突以外の異常突起及び空胞は漸減した．核は球状に膨化せるものが増加する一方濃縮もかなり認められた．

培養72時間： 全て高度に変性し胞体膨化し崩壊しており，原形質は凝固状で核膜は不均等に肥厚し，核は球状に膨化し核小体はやや濃縮したものが多い．核の不均質濃縮も25%位に認められた．核膨出は認められなかつた．

小括： 本症における前単球の退行性変化も比較的急速に進行した．変顆は比較的少ないが大きく，中・小空胞が多数出現し，球突，膜展，毬突，棘突，水胞等各種異常突起が出現し，核は膨化せるもの多く，又不均質濃縮も認められた．核小体は初め膨化し末期に濃縮するものが多かつた．

3. 単球の退行性変化について

培養直後： 原組織周辺に多数出現せる単芽球及び前単芽球に混じて単球はかなり活潑に偽足運動を営んでおり，胞体内には固顆と考えられる光輝性の強い略々球状の小顆粒が正常単球に比し非常に多く認められた．変顆は未だ出現していない．核膜は比較的薄く核には異常は認められなかつた．

培養6時間： 単球は盛んに偽足を出没し変形遊走しているが稀に膜展が認められた．変顆は未だ少なく芽球におけるよりも低率であつた．なお，小・中空胞が出現した．

培養12時間： 変顆の出現は比較的少なく略々30%に認められた．空胞及び毬突が増加しているが異常突起は一般に未だ少ない．

培養18時間： 変顆が増加し1胞体内にも10個以上出現しているものがかなりあるが出現率は未だ芽球より低率であつた．空胞も漸増しているが正常単球よりむしろ少ない．膜展が比較的多く，周辺部では約1/4に認められた．核には未だ異常は認められなかつた．

培養24時間： 変顆が著増し周辺部では殆んど全ての単球に出現した．空胞も増加し大空胞が認められた．棘突及び膜展の増加及び毬突，尾突，球突の軽度増加がが認められたが中心部においてはなお比較的少なかつた．胞体の軽度に膨化せるのも認められた．核においてはクロマチン凝集が特に核に接して起り，核はやや透光性を増し核膜の切れ込みが浅くなり，核の軽度膨化せるものも認められた．

培養36時間： 未だ多くは偽足運動を行つているが，変顆は殆んど100%に出現し，やや肥大して来た．空胞は最早や増加せず，棘突，膜展は減少しつつあり，球突，毬突の軽度増加が認められた．胞体の膨化せるものが増し，核は球状膨化せるものの他軽度濃縮せるものも認められた．

培養48時間： 変顆は漸く全単球に出現し，やや肥大しており，空胞は漸減しているが球突の増加著

明で連鎖状のものも認められた．極く稀に水胞も認められた．更に高度の変性に移行しつつあるものがかなり認められた．

培養60時間　増生帯の部位による退行性変化の差は殆んどみられなくなり，変性が高度に進行しており，胞体は球状化し球突，毬突，尾突が著増し，胞体の膨化せるものは約30%に達し，核も球状に膨化せるものが増加しているが核の不均質濃縮も認められた．

培養72時間　球突はこの時期に最も多く，約50%に出現した．棘突，毬突は殆んどみられなくなつた．空胞の中・大空胞は消失し，中・小空胞のみとなりやや減少した．胞体が膨化し，原形質が凝固状となり，核は多くは球状に膨化しているが核膜は依然肥厚している．又核，胞体共に軽度濃縮したものも認められた．

培養96時間．胞体，核共に膨化し崩壊しつつあるものが多いが核の濃縮はなおかなり認められた．

小括：本症における単球の退行性変化は正常単球に比しやや速やかに進行し，変顆の多数出現が特徴的であつた．しかし一般に単芽球及び前単球よりはむしろ遅れて進行した．大・中・小空胞を始め球突，膜展，棘突，毬突等多彩な異常突起が出現し，核は主として膨化したが濃縮もみられた．膨出は認められなかつた．

Ⅳ．慢性骨髄性白血病

1．骨髄芽球の退行性変化について

培養直後：原組織の外側に極く僅か認められた．胞体は球状で殆んど変形運動を示さず原形質密度は大でミトコンドリアは核周に散在し，固顆及び変顆は全くなく，核は類球形で核膜明瞭，僅かにくびれがあり，核小体は大小不同で1～3個明瞭に認められた．異常所見は全く認められなかつた．

培養6時間：増生帯中心部にのみ出現しており，胞体は球状で変形運動は認められなかつた．原形質内に顆粒なく，核は正常であつた．

培養12時間：胞体の軽度の変形運動が認められた．極く稀に小変顆の認められるものがあつた．

培養18時間：急性骨髄性白血病における骨髄芽球と異なり未だ殆んど全て正常で稀に小変顆を認めるのみであつた．

培養24時間：胞体は略々球状で稀にミトコンドリアの膨化したものがあり，空胞はなく，又稀に小毬突のみられる他異常突起も認められなかつた．変顆が核の1例に1～2個出現せるものがやや増加した．

培養36時間：胞体は球状で尾突を有するものがあり，変顆はこの時期に至り急増して略，60%に認められたが，1胞体内には1～3個であつて少なく且つ小さい．核は球状で核膜が軽度肥厚し，核小体がより明瞭化して来た．

培養48時間：変顆はやや肥大し，出現率が増加しているがなお変顆のみられないものもかなりあつた．空胞は全く出現せず，尾突は増加するも他の異常突起はみられなかつた．核においてはクロマチンの凝集が始まり核小体の軽度濃縮が認められた．

培養60時間：胞体は軽度に膨化し原形質は凝固する傾向にあるが変顆の出現しないものもなお認められた．核膜は肥厚し核の軽度膨化せるものが増加した．

培養72時間：胞体は球状に膨化し原形質は凝固状でミトコンドリア及び変顆はやや膨化し，核の膨化せるものが著増し胞体及び核の崩壊が認められた．

小括：本症における骨髄芽球は急性骨髄性白血病の骨髄芽球よりは退行性変化が遅く進行したが健康人のそれよりは速やかで特に後者においては認められなかつた変顆がかなり出現した．胞体膨化，核膨化，核小体濃縮が主であつた．空胞は全経過を通じて出現せず異常突起は稀で核膨出も認められなかつた．

2．前骨髄球の退行性変化について

培養直後．原組織周辺に比較的多く出現しており，胞体は略々球状で一般に骨髄芽球より大きく，遊走は認められなかつた．比較的少数の固顆が原形質内に散在し，核は大きく，略々球状で，核膜は比較的薄いが明瞭で軽度の切れ込みがあり，類球状の大きな核小体が2～3個認められた．異常所見は認められなかつた．

培養6時間：胞体は略々球状で遊走は認められず異常は認められなかつた．

培養12時間　前骨髄球は増生帯中心部にのみ出現しており胞体の僅かな変形運動を示すのみで遊走は認められず，未だ核，胞体共正常であつた．

培養18時間：固顆は正常で変顆も殆んど出現せず，退行性変化は骨髄芽球よりも遅れていた．

培養24時間：固顆の軽度膨化し屈光性を減じたものが稀に混在し，又変顆も稀に認められるのみで空胞や異常突起はなお認められなかつた．

培養36時間：胞体は略々球状で異常突起なく，固顆は大・小不同性がやや著明となり，光輝性が軽

度減弱化して来た．変顆は未だ10%程度に認められるのみであつた．核においては核膜の軽度肥厚が認められた．

培養48時間： 変形運動は殆んど停止した．固顆の膨化がやや著明となり，変顆が漸増し，小空胞が極く僅かながら出現した．異常突起は殆んど認められなかつた．核は球状で軽度膨化の傾向を示し，透光性がやや増し，核小体はやや不明瞭となつた．

培養60時間： 胞体は軽度膨化しつつあり，固顆は不整で光輝性著減し，凝集傾向が認められた．既存する変顆の軽度肥大が認められたが変顆の出現はなお50%に満たない．空胞はやや増加したが小空胞のみである．核においてはクロマチン凝集が著明となり，核は一般に徐々に膨化して来た．

培養72時間： 変顆なく高度の変性に陥つたものがかなり認められた．胞体は球状に膨化し，原形質は凝固状となり，顆粒が凝集して胞体の透光性を増したものが著増した．空胞は最早増加せず，尾突がかなり出現したが他の異常突起は認められなかつた．核は球状に膨化して透光性を増し，核膜は略々均等に軽度肥厚し核内にクロマチン塊が散見され，核小体の濃縮が認められた．核の濃縮又は膨出は認められなかつた．

小括： 本症における前骨髄球の退行性変化は培養初期においては骨髄芽球よりもむしろ遅れて開始したが健康人前骨髄球よりはやや速やかに進行した．空胞は少なく培養末期に出現した．尾突以外の異常突起は殆んど出現せず，変顆の出現せぬものが多く認められた．核は膨化し濃縮及び膨出は認められず，核小体は濃縮した．

3. 骨髄球の退行性変化について

培養直後： 原組織周辺に混在して認められた．胞体は球形のものが多く，軽度の変形運動を示しており，原形質内には強屈光性の固顆が多数散在し，核は浅い陥凹を有し，核膜は薄いが明瞭で核小体は前骨髄球より小さく2～3個明瞭に認められた．異常所見は認められなかつた．

培養6時間： 主として増生帯中心部に出現しており，変形運動はかなり著明で緩徐な遊走運動も認められた．顆粒の性状・分布は正常で異常突起なく，核にも未だ異常は認められなかつた．

培養12時間： 殆んど異常所見は認められなかつた．

培養18時間： 固顆に軽度の不整が現われ，光輝性のやや減弱化せるものの混在が認められた．極く稀に変顆が認められた．空胞及び異常突起は未だみられなかつた．

培養24時間： 固顆が軽度膨化し，又変顆が軽度出現した．核においては稀に軽度のクロマチン凝集が認められた．

培養36時間： 変顆の出現はやや増加したが，1胞体内には2～4個で少なく，原組織周辺の骨髄球には未だ殆んど認められなかつた．固顆は軽度に膨化し，やや凝集状になつているものも認められた．稀に小空胞の出現が認められた．

培養48時間： 胞体は略々球状となり，固顆の大・小不同性が著明となり，光輝性を減じ，変顆はやや増加し，30%に出現した．空胞は依然極く低率であつた．尾突がやや増加したが，他の異常突起は殆んど認められなかつた．核においては漸くクロマチン凝集が進行し，核は球状化して軽度膨化せるものが認められた．

培養60時間： 胞体は殆んど全て球状で変形運動はみられなくなり，軽度膨化せるものがかなり認められた．固顆の光輝性は著明に減退した．変顆は50%以上に出現したが空胞は10%程度であつた．核はやや膨化し核膜が軽度肥厚し，核小体はやや膨化して屈光性を減じた．尾突以外の異常突起は殆んど認められなかつた．

培養72時間： 胞体は球状に膨化し，固顆は膨化凝集した．空胞は最早や増加せず，尾突増加し，核は軽度膨化し，核小体も膨化し，核内にクロマチン塊が散見された．

培養96時間： 胞体膨化し急速に崩壊しつつあり，空胞は融解消失し，核は球状膨化せるものが多いが中には軽度濃縮せるものもみられた．核小体は再び軽度濃縮して来た．核の膨出は認められなかつた．

小括： 本症における骨髄球の退行性変化は前骨髄球と共に最も遅く緩徐に進行した．変顆の出現は比較的少なく，空胞及び異常突起も少なかつた．核は膨化せるものが多かつたが軽度の濃縮もみられた．核小体は先づ膨化し最後に軽度濃縮した．

4. 後骨髄球の退行性変化について

培養直後： 胞体は多数の固顆で充され，軽度の偽足運動を営んでおり核は楕円形のものが多く，胞体の運動に従つて変形運動が認められた．胞体核共に異常所見は認められなかつた．

培養6時間： 後骨髄球は増生帯全般に出現しかなり遊走運動が認められた．固顆は均等に分布しており，変顆は未だ認められなかつた．

培養12時間： 比較的遊走能を保有しており，変顆はなお出現せず，固顆に異常を認めず退行性変化は未だ殆んど認められなかつた．

培養18時間： 固顆に軽度の不整が現われ，光輝性のやや減じたものの混在が認められた．僅かに変顆の出現がみられ，稀に小空胞もみられた．異常突起はなく，核に異常は認められなかつた．

培養24時間： 遊走能減退し，胞体の球状のものが増加して来た．固顆の大小不同性，光輝性の不整が著明となり，変顆が漸増しつつあり，小空胞もやや増加し毬突が僅かに認められた．核には未だ異常を認めなかつた．

培養36時間： 変顆の漸増，肥大が認められたが，空胞は依然として少ない．毬突，尾突がやや増加した．核においては漸くクロマチンの凝集傾向が認められ，核膜の軽度肥厚が認められた．

培養48時間： 固顆は軽度膨化し，光輝性の減弱化が著明となつた．変顆は約50%に出現した．空胞もやや大なるものがあり，毬突，尾突が徐々に増加し，球突も少数認められた．核においても退行性変化が進行しつつあり，核膜肥厚し，クロマチン網が粗となり，核の軽度膨化せるものが出現した．

培養60時間： 固顆は膨化し凝集状となり，変顆の出現増加し，空胞，球突，尾突の増加が認められた．胞体の球状に膨化せるものがかなり出現し核は球状化し軽度膨化し，核小体はやや不鮮明となつた．

培養72時間： 高度の変性に陥つたものが急増した．胞体は球状に膨化し尾突を有し，又原形質は凝固状で顆粒は凝集し，核ではクロマチン塊が漸次融解して核は膨化しているが稀に核濃縮も認められた．

培養96時間： 空胞は融解消失して胞体核共に膨化し崩壊した．核の膨出は殆んど認められなかつた．

小括： 本症における後骨髄球の退行性変化は健康人の場合に比しやや多彩で経過もやや速やかであつた．しかし一般に変顆の出現遅く，棘突，膜展なく，水胞も殆んどみられず，又空胞の出現も比較的少なかつた．核は主として膨化し，濃縮も認められたが高度の濃縮及び膨出は認められなかつた．

5. 好中球の退行性変化について

培養直後： 多くの好中球が盛んに偽足を出没して活潑に遊走しているが固顆には既に軽度の不整が認められた．又極く稀ではあるが強屈光性の微小の変顆が認められた．

培養6時間 増生著明で周辺部の好中球の遊走能は良好であるが固顆の不整はやや著明となり，既に25%に変顆の出現をみた．小空胞が15%に出現した．しかし中心部においては未だ殆んど異常所見は認められなかつた．

培養12時間： 固顆に大小不同性あり，変顆は周辺部では60%に出現したが中心部においては比較的僅少であつた．空胞が漸増し球突，水胞，毬突，棘突，尾突も僅かながら出現した．核には未だ異常は認められなかつた．

培養18時間： 変顆の肥大漸増が認められ，空胞もやや増加し核においてはクロマチン凝集が軽度に認められた．

培養24時間： 偽足運動はなお活潑であるが遊走能は低下し固顆は膨化し，ブラウン運動を営むものがかなり認められた．変顆の出現は周辺部では90%に及んだ．1胞体内には4～6個のものが多かつた．小空胞が増加し，尾突，球突，水胞の増加が認められた．核においてはクロマチン凝集が進行し，核膜の軽度肥厚が認められた．

培養36時間： 遊走は極めて緩徐となり，異常突起の出現著明で尾突，球突が著増した．連鎖状球突も10%位に認められた．その他棘突，水胞，毬突も僅かながら増加した．膜展は極く稀に認められた．空胞の出現はこの時期に最高で略々40%に出現したが主として小空胞であつた．

培養48時間： 遊走能は著明に減退し，固顆の膨化，大小不同性著しく，凝集化の傾向が認められた．変顆は中心部においても全好中球に出現し，又1胞体内の含有数も増加し十数個含むものが多い．球突はこの時期に最高に達し，尾突も増加しているが，空胞はやや縮小し減少した．胞体の球状に軽度膨化せるものがあり，核においても核膜の肥厚及びクロマチン凝集が進行して核内の透光性は不均等化し更に軽度膨化又は濃縮せるものも認められた．

培養60時間： 退行性変化は漸く急速に進行し胞体の球状のもの多く，膨化せるものが増加した．原形質は凝固状となり，固顆は軽度膨化して凝集状となり，変顆はやや肥大し，空胞は不鮮明化し，球突減少し尾突は増加した．この時期に至り漸く周辺部と中心部における退行性変化の差異が認められなくなつた．核の膨化せるものが急増し，核膜は菲薄となつた．又核膨出も少数認められた．

培養72時間： 胞体，核共に膨化せるものが著増した．尾突の増加の他は異常突起は減少した．核の膨出は20%程度で逆に核濃縮もかなり認められた．

培養96時間： 全て高度変性に陥り急速に崩壊し

つつあり，核の膨出が増加した．

小括： 本症における好中球の退行性変化は健康人の場合に比しやや急速に進行した．早期より変顆及び空胞が出現したが初期においては中心部の退行性変化がかなり遅延した．各種の異常突起が出現し特に球突の出現が著明であつた．しかし膜展は極く稀れであつた．又核の膨出は健康人の場合に比し比較的少なかつた．

V．慢性淋巴球性白血病における淋巴球の退行性変化について

培養直後： 原組織周辺に遊出散在せる淋巴球は活潑に変形遊走運動を営んでおり，胞体小で原形質は比較的少なく，数個の微小固顆が主として核の陥凹側に認められた．核膜は厚く，明瞭で深い鋭い切れ込みがあり，クロマチンは核膜に接して多く，核網粗で処々に粗大なクロマチン結節を認めた．異常所見は認められなかつた．

培養6時間： 増生盛んで増生帯は殆んど成熟淋巴球で占められており，淋巴球は多くは変形遊走運動を営み，稀に胞体内に固顆よりやや大なる小変顆を有するものがあり，又胞体が球状化し毬突を出すものも稀に認められた．しかしながら一般に退行性変化は未だ殆んど認められなかつた．

培養12時間： 遊走形態を示すものが殆んどで固顆の光輝性をやや減じたものがあり，又小変顆の出現がやや増加して来た．既に毬突又は尾突を有するものが10%程度認められた．核の変化は未だ認められなかつた．

培養18時間： 変顆は小なるもやや増加し30%以上に出現した．空胞は殆んど認められなかつた．核にはなお異常は認められなかつた．

培養24時間： 遊走能は減退し，胞体の球状化せるものが増加し変顆の出現率が増加したが1胞体内には依然少なく，大きさも又小さい．稀に小空胞が出現しており，主として核の陥凹側に認められた．又球突，毬突，尾突がやや増加した．核においては核網がより明瞭化し，クロマチンの凝集傾向が認められた．

培養36時間： 変顆は漸く50%に出現した．小空胞，小水胞，小球突，毬突，尾突がそれぞれ増加して来た．胞体は球状になり，やや膨化して原形質の透光性の増したものが認められた．核では核膜肥厚し，核の切れ込みが消失し球状化して濃縮する傾向が認められた．核膨化は未だ認められなかつた．

培養48時間： 変顆は略々80%に増加した．運動能著減し胞体は殆んど全て球状化した．又胞体の膨化せるものが急増し，小・中空胞，小球突が増加した．核は均質に濃縮せるもの多く，急性白血病の場合の淋巴球とは異なつている．しかしながら核膜薄く，核の透明化して球状に膨化せるものも少数認められた．

培養60時間： 漸く変顆は全淋巴球に出現するも依然小さく肥大は殆んど認められなかつた．退行性変化は既に高度で胞体膨化せるもの漸増し，尾突が増加した．核の濃縮せるものは50%以上に達した．

培養72時間： 既に約90%は胞体が膨化しており，尾突及び小球突を有するものが多く，固顆は光輝性を著減し変顆もやや屈光性を減じた．原形質は原形質膜に接して凝固し核の周囲には明庭が認められた．核は依然球状均質に濃縮せるものが多かつた．

培養96時間： 全て高度に変性し胞体は膨化し崩壊しつつあり，核は濃縮が多く，濃縮裸核も認められた．又膨化核も認められたが膨出はみられなかつた．

小括： 本症における淋巴球の退行性変化は24時間目頃より急速に進行したが急性淋巴球性白血病の淋巴球よりは遅く健康人の場合よりは速やかであつた．変顆は小さく，少なく，小空胞や小球突，毬突，尾突等がかなり出現した．核は健康人淋巴球と同じく均質濃縮せるものが多く，急性白血病の場合と異なつた所見であつた．

第2節 再生不良性貧血における好中球の退行性変化について

培養直後 原組織は多数の脂肪細胞によつて占められており，原組織周辺に散在する白血球の数は少ない．好中球は偽足を出没し比較的活潑に遊走しており顆粒は正常で空胞や異常突起なく，核にも異常は認められなかつた．

培養6時間： 増生は極めて不良で増生帯の細胞密度は低く特異的である．好中球の遊走能は比較的良好であるが変顆の出現速やかで周辺部においては既に25%に認められた．小空胞も既にかなり出現した．

培養12時間： 増生は不良で既に好中球の遊走能は急速に低下して来た．胞体の球状化せるものがかなりあり，固顆の光輝性のやや減退せるものが混在し変顆及び空胞が増加した．変顆は1胞体内の含有数は少ないが比較的大である．核には未だ異常は認められなかつた．

培養18時間： 周辺部においては変顆は殆んど全ての好中球に出現し，固顆の光輝性はやや不整となり，軽度の凝集傾向が認められた．小・中空胞及び尾突が増加し，又稀に水胞，棘突も認められた．核の変化は一般にまだ少ないが既にクロマチンが凝集し，核膜の肥厚せるものが稀に認められ，又球状に膨化せるものが極く稀に認められた．

培養24時間： 遊走能は著減し胞体の球状のものが増加した．又稀に胞体の膨化せるものがあり，固顆は光輝性の不整がやや著明で膨化せるものを混じ凝集化の傾向が強くなつた．尾突及び空胞が増加し，又球突，毬突，水胞等もやや増加して来た．核においても退行性変化は徐々に進行し，核膜肥厚，クロマチン凝集が漸次著明となり，核葉融合し，核の膨化せるものもやや増加した．

培養36時間 胞体は殆んど全て球状で変顆は中心部においても100％に出現した．空胞多く小・中空胞が依然増加しており略々70％に認められた．核の膨化せるものがやや増加し稀に濃縮せるものもあり，又膨出も稀に認められた．

培養48時間： 退行性変化は急速に進行しており，既に高度の変性に陥つたものも多く，胞体は球状膨化し原形質は凝固状となり，顆粒は凝集し又はブラウン運動を営むものもあり，空胞は尚多く認められ，胞体の空胞化せるものも認められた．異常突起は尾突の他はやや減少して来た．核に於ては膨化が漸増し膨出及び濃縮もやや増加した．

培養60時間： 胞体は球状に膨化しているが小中空胞を含むものは依然多く，空胞化せるものの増加が認められた．核は膨化が多く膨出及び濃縮も漸増した．更に胞体及び核の崩壊も認められた．

培養72時間： 空胞は融解消失しつつあり，核の膨化乃至膨出が漸増し崩壊が急速に進行した．

小括： 本症における好中球の退行性変化は早期より急速に進行した．即ち変顆の早期よりの出現が著明であり，小中空胞の出現が早期より多く，空胞化せるものがかなり認められた．又各種異常突起も多く出現し核は膨化し又は膨出するものが多く認められた．

第3節 本態性低色素性貧血における好中球の退行変化について

培養直後： 原組織周辺に多数散在せる好中球は遊走運動を活潑に営んでおり，胞体，顆粒及び核に異常は認められなかつた．

培養6時間 増生は正常で好中球の運動能に異常は認められず，固顆の光輝性にも異常はないが変顆の出現はやや速かで既に30％に認められた．空胞や異常突起は殆んどみられなかつた．

培養12時間： 既に固顆の軽度不整が認められた．変顆の出現は漸次増加し，小中空胞，球突，尾突等が出現し始めた．核には未だ異常は認められなかつた．

培養18時間： 変顆は肥大しその出現率が急増して周辺部では既に90％に認められたが中心部では尚少い．空胞が増加し，特に小空胞が急増して来た．又膜展，球突，毬突，棘突，尾突等の異常突起がやや増加した．

培養24時間： 周辺部では変顆は全好中球に認められた．固顆の光輝性の不整がやや著明となつた．周辺部ではこの時期に空胞の出現が最高であつた．異常突起もやや増加して来た．核においては稀に核膜の軽度の肥厚がみられたが未だ退行性変化は僅微であつた．

培養36時間： 運動能は著明に減退して胞体の球状化せるものが増加した．球突及び尾突の軽度増加が認められた．核ではクロマチン凝集，核膜肥厚が漸次進行しつつあつた．

培養48時間： 変顆は中心部に於ても100％に出現した．空胞が減少し，小球突，尾突が増加した．核のクロマチン凝集は漸く著明となり，核葉融合し，核濃縮及び核膨化が認められた．

培養60時間： 小球突はこの時期に最も高率に出現した．固顆は光輝性を著減して凝集状となり，変顆もやや増加した．核の変化は漸次進行して特に膨化が増加し又膨出も認められた．

培養72時間： 胞体，核共に略球状で膨化せるもの多く，又核膨出が漸増しているが濃縮もかなり認められた．尚極く稀に遊走せるものが認められた．

培養96時間 全て高度の変性に陥り，核膨化乃至膨出が圧倒的に多く胞体及び核の崩壊が急速に進行した．

小括： 本症における好中球の退行性変化は健康人の場合に比しやや急速に進行した．変顆は比較的早期より出現し，小空胞が早期にやや高率に出現し，球突が比較的多く，核は膨化乃至膨出した．

第4節 バンチ氏病における好中球の退行性変化について

培養直後： 増生帯中に散在する好中球は活潑に遊走しており，核，胞体，顆粒共異常は認められなかつた．

培養6時間： 増生は良好であるが好中球の固顆には既に僅かながら大小不同性が認められ光輝性にも僅かに不整が認められた．周辺部においては小変顆の出現多く，既に50%に認められた．又球突，棘突，尾突及び小空胞が少数出現した．

培養12時間： 変顆はやや肥大し出現急速で周辺部では略々85%，中心部でも50%に認められた．空胞及び異常突起は未だ比較的少い．核の変化は未だ殆んど認められなかつた．

培養18時間： 増生良好で好中球の運動能は比較的良く保たれているが，固顆の軽度膨化し光輝性を減じたものがかなり増加した．変顆は漸次肥大し周辺部では既に全ての好中球に認められた．球突は比較的多く出現しているが空胞は少く，棘突，尾突，毬突も各10%程度であつた．核においてはクロマチン凝集が開始し核膜の軽度肥厚が認められた．

培養24時間： 固顆の変化及び変顆の出現に比し胞体及び核の変化は比較的少く小空胞が軽度増加した．

培養36時間： 固顆の光輝性は著明に減退し変顆の肥大が著明であるが空胞及び異常突起はやや少い．核においては漸くクロマチン凝集が進行し，核膨化を来したものも稀に認められた．

培養48時間： 退行性変化の急速な進行が認められ，小中空胞がやや増加し，小球突も比較的多く40%に認められた．胞体は球状化せるもの多く，膨化せるものあり，原形質は軽度凝固状で固顆は膨化し光輝性を著減し変顆は更に増大した．核においては核葉融合し，略々球状となつたもの多く，クロマチン塊形成，核膜肥厚が著明であるが又漸次膨化，膨出への移行が認められた．

培養60時間： 遊走能を有する好中球は殆んど消失しており，胞体は球状化し軽度膨化せるものが増加した．変顆は最早や増加せず，中小空胞及び尾突がやや増加した．核の変化も漸く高度となり，濃縮，膨化，膨出共に増加しているが特に膨出が多く認められた．この時期に至り増生帯の部位よる退行性変化の差異が殆んど消失した．

培養72時間： 殆んど全て高度に変性しており，胞体膨化し核膨化乃至膨出せるものが急増した．核の不均質濃縮も15～20%程度認められた．空胞は漸次融解消失して減少し球突及び尾突がやや増加した．以後胞体及び核の崩壊が急速に進行した．

小括： 本症に於ける好中球の退行性変化は比較的急速に進行した．固顆の早期よりの変化及び変顆の早期よりの出現が著明であつたが空胞は比較的少く，異常突起も一般に少く，膜展，棘突は極めて低率に出現した．核は比較的早期より膨化するものが多かつた．

第5節 特発性栓球減少症における好中球の退行性変化について

培養直後： 原組織周辺に散在する好中球は盛んに遊走しており，胞体顆粒核共に異常は認められなかつた．

培養6時間： 増生良好で好中球の遊走能は正常であり固顆には画常は認められなかつた．小空胞及び小変顆が僅かに出現した．

培養12時間： 運動活潑で固顆の変化は未だ認められないが変顆は増大し，小中空胞がやや増加し，水胞，尾突，棘突等の異常突起も小数出現した．核には未だ異常は認められなかつた．

培養18時間： 固顆にやや不整が認められ，変顆が漸増しているが健康人の場合よりはむしろやや低率であつた．各種異常突起が漸次出現して来た．核には尚殆んど異常を認めなかつた．

培養24時間： 遊走能は未だ比較的保持されているが固顆の大小不同性及び光輝性の不整が次第に顕著となつて来た．変顆は次第に増加肥大しているが周辺部においても尚70%程度であつた．空胞は比較的高率に出現し略々40%に認められ，周辺部においてはこの時期に最高であつた．核の変化が開始しクロマチンの凝集，核膜の軽度肥厚が認められた．

培養36時間： 運動は緩徐となり，固顆のやや膨化し光輝性を減じたものが増加し，又顆粒のブラウン運動も認められた．変顆は漸増，肥大し，異常突起の中特に球突，水胞，尾突が増加しているが空胞はやや減少した．核の退行性変化の進行は未だ著明でなかつた．中心部においては上記変化は比較的少かつた．

培養48時間： 周辺部においては漸く殆んど全ての好中球に変顆が出現したが尚僅かながら変顆を有しないものも認められた．小球突と尾突の増加が比較的著明であつた．核の変化は徐々に進行し少数ながら核濃縮又は膨化が認められた．

培養60時間： 遊走能は著減しているが胞体の球状化せぬものがなおかなり認められた．周辺部においては変顆が漸く100%に出現した．核の変化も比較的軽度のものが多い．

培養72時間： 一般に固顆は膨化し光輝性の減弱が著明で，異常突起及び空胞はやや減少し胞体膨化

し核は膨化乃至膨出し，又は濃縮せるものが増加しているが尚偽足運動をなすものがかなり認められた．

培養96時間： 退行性変化は漸く全て高度となり，胞体は球状に膨化し原形質は凝固状となり空胞は融解消失し顆粒は膨化し凝集状となり核の膨化又は膨出せるものが急増した．尚核の均質濃縮も低率に認められた．

小括： 本症における好中球の退行性変化は一般に緩徐に進行し，胞体，顆粒，核共に特異所見なく健康人の場合に比し有意の差は認められなかつた．

第4章 総括並びに考案

以上私は各種白血病を始め数種の血液疾患患者の骨髄組織培養を行い増生帯中に出現する白血球の退行性変化について観察した結果多くの疾患において正常とはやや異つた退行性変化の像を示した．

先づ白血病について見るに．

急性骨髄性白血病： 本症における骨髄芽球の退行性変化は早期より速かに進行し正常芽球にみられない変顆が出現し，空胞及び異常突起も極く少数ながら認められ，核，胞体共に膨化し核小体は濃縮した．

急性淋巴球性白血病： 本症における淋巴芽球の退行性変化は急速に進行し小変顆の出現が著明であり，空胞及び異常突起は殆んどなく核及び核小体は先づ濃縮し次いで膨化するものが多かつた．又淋巴球の退行性変化も健康人の場合に比し速かで核は不均質に濃縮するものが多く，膨化もかなり認められ均質濃縮は比較的稀であつた．尚淋巴球の退行性変化は淋巴芽球より遅れて進行した．

単球性白血病： 単芽球の退行性変化は成熟単球よりもむしろ早く急速に進行した．培養初期より変顆の出現が著明でかなり大きく数も多く又小空胞，小球突，毬突，水胞等の異常突起が他種芽球に比し多く出現し各芽球中最も多彩な経過を示した．核は一般に膨化したが軽度の濃縮を示したものもかなりあつた．核小体は核の変化と略々同一態度を示した．前単球の退行性変化も比較的急速に進行し変顆の他中小空胞が多く，各種異常突起が出現し，核は不均質濃縮もみられたが膨化が多かつた．単球の退行性変化も健康人の場合に比しやや速かに経過し変顆の多数出現が特徴的であつた．しかし一般に単芽球，前単球よりはやや遅れて進行した．大小空胞を始め各種異常突起が多彩に出現し，核は主として膨化し濃縮は少く膨出は認められなかつた．

慢性骨髄性白血病： 本症における骨髄芽球の退行性変化は急性骨髄性白血病におけるよりは遅く，健康人の場合よりは速かに進行した．特に後者において全くみられなかつた変顆がかなり認められた．胞体及び核は主に膨化し核小体は濃縮した．空胞は全く出現しなかつた．前骨髄球については培養初期においては芽球よりもかなり遅れて進行した．空胞は少く末期に近く出現した．尾突以外の異常突起は殆んどみられず，核は膨化し核小体は濃縮した．骨髄球の退行性変化は前骨髄球と共に最も緩徐に進行した．変顆，空胞及び異常突起は何れも比較的少く，核は主として膨化した．後骨髄球の退行性変化も比較的緩徐に進行し変顆の出現遅く，空胞及び異常突起は少く核は主として膨化し，膨出は認められなかつた．しかし健康人の場合よりやや速かでやや多彩であつた．好中球についても健康人の場合よりやや急速に進行したが中心部においては比較的緩徐であつた．変顆，空胞及び各種異常突起，特に球突が多く出現した．核は膨化乃至膨出したが膨出は健康人の場合に比し少かつた．

慢性淋巴球性白血病： 本症における淋巴球の退行性変化は健康人の場合よりやや速かで急性白血病におけるよりは遅く進行した．変顆は小さく，少く，小空胞，小球突，尾突等はかなり出現し，核は急性白血病の場合と異り均質濃縮するものが多かつた．

以上の如く急性白血病における白血病細胞乃至白血球の退行性変化は極めて急速であり単球性白血病でもかなり速かであるが慢性白血病では健康人の場合よりやや速かであつた．特に各白血病において芽球の急速な退行性変化が著明であつた．

Grumprecht[105] は白血病並びに重症貧血患者の固定標本について変性乃至崩壊せる白血球数を数え，急性淋巴球性白血病において白血球変性率が最も高く，慢性白血病にはかなり少く更に重症貧血で少く健康人血液では殆んど認めなかつたと述べている．池上[4] は末梢血液の超生体染色所見から白血球の活力が特に慢性骨髄性白血病において低下が著明であつたという．Richards & Richards[145] は白血病患者の末梢血白血球の食塩水に対する抵抗を観察し骨髄性及び単球性白血病においては重症な程，即ち末梢血中に幼若細胞の多い程抵抗性は低下するが淋巴球性白血病ではこの関係がみられなかつたと述べている．又 Osgood & Krippaehne[140] は白血病の骨髄培養において有核細胞数を算定することによつて慢性骨髄性白血病における好中球の寿命は健康人のそれ

よりも短かかつたと述べている.

白血球の生体内における寿命については最近放射性沃度を用いた Ottesen[142], Kline & Cliffton[117] Osgood et al[139], Rigas & Osgood[146] 等の研究があるが正常好中球について Kline & Cliffton[117] は略々13日, Ottesen[142] は9日であると述べ, Rigas & Osgood[146] は慢性骨髄性白血病の好中球の寿命は5日と推定している. 又一般に淋巴球の寿命ははるかに長く, Ottesen[142] は100日乃至200日といい, 白血病性淋巴球については Rigas & Osgood[146] は100日前後, Hamilton[107] は放射性炭素を用いて300日と述べており各研究者により意見が異り, 白血病細胞と正常白血球との間の寿命の相違については一定の結論が得られていない現状である.

更に近年位相差顕微鏡を用いて白血病細胞の観察が盛んに行われており Ackerman[73], Bessis[81], Kosenow[121], Dausset et al[91], Brausil[85] 等の数多くの記載があるが何れも新鮮標本における観察を主とし, 退行性変化については Bessis[81] の所謂圧挫標本による断片的な記載があるのみである.

教室においては昭和27年以来骨髄を始め淋巴腺, 末梢血白血球の組織培養による研究が広汎に行なわれ[60], 螢光顕微鏡によるこれらの組織培養所見[69], 超生体染色による観察[141] 等を合わせ, 臨床面に応用することにより各種白血病の診断並びに鑑別診断に劃期的な業績を挙げている. そして更に白血病においては血球の成熟が障碍され且つ成熟白血球の遊走能が低下していることも認められている[63]. 従つて私の実験における上述の結果も白血病細胞内における各種の障碍因子に基くもので慢性白血病では急性白血病におけるよりも障碍因子が少いものと考えられる.

次に再生不良性貧血における好中球の退行性変化は早期より急速に進行した. 即ち変顆は大きく早期出現が著明で, 小中空胞も多く出現し空胞化せるものもかなり認められた. 各種異常突起も多彩に出現し核は膨化乃至膨出した.

再生不良性貧血は1888年 Ehrlich[95] が高度の貧血を呈し著明な子宮出血で死亡した例を剖検し Aplastische Anämie と命名したに始るがその本態については尚不明であり Heilmeyer[110] は原因として多くの因子を挙げているが実際には原因は見出し得ないのが普通である. 又 Franke[100] は本症患者血清を健康人血液及び胸骨穿刺液に添加して白血球崩壊因子 (Leukotoxin) が本症血清中にあることを認めた. 更に李[68], 浜西[54], 説田[36], 長谷川[51], 教室池田[5] 等は本症血清中に催貧血因子を認めている. しかしながら骨髄組織培養による本症の研究は教室が最初であり既に多くの重要な知見を得ている. 即ち大藤[18][19], 宇治[8], 小野[15] 等は本症の骨髄培養における組織増生は極めて不良で本症の特異所見である事を見出し現に臨床診断に応用されている. 又安東[2] は本症における好中球の細胞運動並びに顆粒運動の著明な低下を認め. 更に佐々木[28] は骨髄巨核球の減少並びにその機能の低下を認めている. 私の好中球退行性変化についての観察結果も好中球の機能障碍を想定せしめる所見であり, 本症の白血球の走化性が正常であるという千田の説[37] にはいささか疑問がある.

本態性低色素性貧血における好中球の退行性変化は健康人の場合に比してやや急速に進行し, 変顆及び小空胞が早期よりやや多く出現し球突がかなり多く出現し, 核は膨化乃至膨出した.

本症が鉄欠乏性貧血であることは Schur[150] や Heilmeyer & Plötner[109] 等の研究以来確定的なことであり教室においても上原等[7] の鉄銅代謝についての研究があるが本症血清中の催貧血性因子については説田[36] は著明でないといい, 教室池田[5] もこれを認めていない. 従つて本症の成因については未だ不明の状態である. 又教室小野[15] は骨髄組織培養に於て増生並びに好中球遊走速度等について健康人の場合と略々等しい結果を得ており, 又佐々木[28] も骨髄巨核球機能において著変を認めていない. 私の実験においては上述の如く好中球の退行性変化はやや速かに進行したが特異所見は得られなかつた.

バンチ氏病における好中球の退行性変化は比較的急速に進行し早期より固顆の不整, 変顆の出現が著明であつたが, 空胞及び異常突起は比較的少く, 膜展, 棘突は極めて少かつた. 又核の変化も比較的早期より起り膨化するものが多かつた.

本症は脾臓の骨髄抑制作用の病的亢進であるという Eppinger[96], Franke[99] の説は一般に支持されており, 友田[46] の無毒性巨脾症の非妥当性については教室小林[26] の本症患者における鉄代謝面よりの研究がある. 佐々木[28] は骨髄組織培養において巨核球数はむしろ増加していながらその機能が高度に障碍されており, 又変性も早期に起ると述べており, 又小野[15] は骨髄組織培養において比較成長価が健康人に比して低く, 増生密度がやや小で好中球遊走速度が低値を示したことより骨髄機能の低下を推測

している．私の実験における上記所見は好中球の機能障碍を示すものであつて，本症における骨髄全般の機能障碍は明白である．

最後に特発性栓球減少症における好中球の退行性変化は一般に緩徐に進行し，胞体，顆粒，核共に特異所見を認めず，健康人の場合と略々同様の態度を示した．

Sprague et al.[152]，平岡[58]，教室小林[27]等は本症血清を家兎に注射することにより本症血清中に催栓球減少因子を認めており，又平木教授[61]，栗井[1]によれば骨髄組織培養において巨核球は正常よりも多数出現しているにも拘わらず，巨核球機能は著しく障碍され変性も早くおこるという．これに反し白血球の墨粒貪喰能については教室角南[35]は正常であつたと述べており，私の実験においては好中球の退行性変化に何ら特異所見が得られなかつた．従つて本症においては好中球に対する障碍はないものと考えられる．

第5章 結 論

私は諸種血液疾患患者の骨髄組織培養を行い増生帯中に出現せる白血球の退行性変化について観察し次の結論を得た．

1. 急性骨髄性白血病における骨髄芽球の退行性変化は早期より速かに進行し正常芽球にみられない変性顆粒が出現し，空胞及び異常突起も極く少数ながら出現した．

2. 急性淋巴球性白血病における淋巴芽球の退行性変化は小変性顆粒の出現が著明であつた．淋巴球の退行性変化は芽球よりやや遅れ核の不均質濃縮及び膨化が多かつた．

3. 単球性白血病における単芽球の退行性変化は単球より早期より起り．変性顆粒，小空胞及び各種異常突起が他種芽球に比し最も多く出現した．前単球の退行性変化も比較的速かで変性顆粒，中・小空胞，各種異常突起が出現した．単球も健康人の場合より速かで変性顆粒の多数出現が特徴的であり又大小空胞が多数出現した．

4. 慢性骨髄性白血病における骨髄芽球の退行性変化は急性白血病におけるよりもおそく健康人におけるよりも速かに進行した．前骨髄球及び骨髄球は比較的緩徐で，後骨髄球及び好中球はやや急速に進行した．幼若細胞では変性顆粒，空胞，異常突起は少く，成熟するに従つて多く出現し，好中球では球状突起が特に多く出現した．好中球の核膨出はやや少かつた．

5. 慢性淋巴球性白血病における淋巴球の退行性変化は健康人の場合よりやや速かで急性白血病におけるよりも遅く核は均質濃縮するものが多かつた．

6. 再生不良性貧血における好中球の退行性変化は急速に進行し変性顆粒は大きく，空胞多く空胞化もかなり認められ各種異常突起も多く出現し核は膨化乃至膨出した．

7. 本態性低色素性貧血における好中球の退行性変化はやや急速で変性顆粒，小空胞，球状突起がやや多く出現した．

8. バンチ氏病における好中球の退行性変化は比較的急速に進行し早期より固有顆粒の不整がみられ変性顆粒も急速に出現し核は比較的早期より膨化した．

9. 特発性栓球減少症における好中球の退行性変化は健康人の場合と略々同様であつた．

擱筆するに当り終止御懇篤なる御指導と御校閲を賜わつた恩師平木教授，並びに角南講師に深甚の謝意を表します．

（本論文の要旨は昭和34年4月の第21回日本血液学会総会に於いて発表し又第15回日本医学総会に於ける平木教授のシンポジウムの一部として発表した．）

参 考 文 献

1）栗井弘二：岡医会誌，70：1832，昭33.
2）安東三郎：岡医会誌，71：1313，1325，1347，昭34.
3）池上 章：岡医会誌，47：3236，昭10.
4）池上 章：岡医会誌，51：1406，昭16.
5）池田 隆：岡医会誌，67：43，昭30.
6）上田幸夫，他：日血会誌，21：423，昭33.
7）上原偉男，他：内科の領域，5：503，昭32.
8）宇治鉄也：岡医会誌，71：1395，昭34.
9）江川 修：十全会雑誌，40：1833，昭10.
10）緒方（緒），三田村，緒方（富）：病理学総論，中巻，昭9.
11）大河原健次郎：岡医会誌，71：5455，昭34.
12）大河原健次郎：岡医会誌，71：5478，昭34.
13）大隅喜志夫：京府医大誌，33：365，昭16.
14）小野安三：岡医会誌，70：4003，昭33.

15) 小野安三：岡医会誌，70：4011，昭33.
16) 小野田外与治：十全会雑誌，37：2796，昭7.
17) 大藤　真，亘理善治：東京医事新誌，71：453，昭29.
18) 大藤　真：最新医学，11：653，昭31.
19) 大藤真，他：日本臨床，14：869，昭31.
20) 甲賀喜六：北海道医誌，15：1999，昭12.
21) 片山貞志：日血会誌，11：21，昭23.
22) 河島　勇：日血会誌，4：71，昭15.
23) 木村　廉：組織培養，昭22.
24) 小坂　晋：日内会誌，29：253，昭16.
25) 小坂　晋：日内会誌，30：191，昭17.
26) 小林　正：日内会誌，45：7，昭31.
27) 小林　正：綜合臨床，5：1386，昭31.
28) 佐々木邦朗：岡医会誌，70：3365，昭33.
29) 白川　充，牛尾博昭：九州血研会誌，6：118，昭31.
30) 菅野　卓：岡医会誌，71：1359，昭34.
31) 菅野　卓：岡医会誌，71：1385，昭34.
32) 杉山繁輝，森喜久男：十全会雑誌，33：616，昭3.
33) 鈴木　清，杉村秀男：日血会誌，3：136，昭4.
34) 鈴木芳夫：日病会誌，14：151，大13.
35) 角南　宏：岡医会誌，68：1191，昭31.
36) 説田武，他：日血会誌，16：209，昭28.
37) 千田信之：最新医学，9：1518，1946，昭29.
38) 高橋山郎：岡医会誌，70：3437，昭33.
39) 高橋山郎：岡医会誌，70：3449，昭33.
40) 高橋山郎：岡医会誌，70：3465，昭33.
41) 橘岡敏弘：内科宝函，4：昭32.
42) 津島　允：岡医会誌，68：1，昭31.
43) 津島　允：岡医会誌，68：15，昭31.
44) 津島　允：岡医会誌，68：27，昭31.
45) 恒松徳五郎：内科宝函，7：553，昭35.
46) 友田正信：臨床外科臨時増刊，16：昭25.
47) 内藤賢次：実験医学雑誌，8：319，大13.
48) 中島智継：内科宝函，4：827，昭32.
49) 中島智継：内科宝函，5：133，昭33.
50) 根本　衛：Tohoku Journ. Exp. Med., 14：1，昭4.
51) 長谷川弥人：血液討議会報告，7輯，248，昭29.
52) 花岡正男：日血会誌，19：341，昭31.
53) 浜崎幸雄：細胞核の生理と病理，頁214，昭26.
54) 渋西寿三郎，他：日血会誌，15：264，昭27.
55) 速見　猛，田中正治：日病会誌，2：287，大2.
56) 平岡辰雄：日血会誌，15：395，昭27.
57) 平岡辰雄：白血会誌，16：34，昭28.
58) 平岡佳郎：日血会誌，16：397，昭28.
59) 平木　潔：岡医会誌，67：2号別巻，昭30.
60) 平木　潔，大藤　真：日血会誌，19：406，昭31.
61) 平木　潔：東京医事新誌，74：261，昭32.
62) 平木　潔：日本の医学の1959年，IV：46，昭34.
63) 平木　潔：最新医学．14：138，昭34.
64) 福光廉平：日微病会誌，23：1945，昭4，24：1279，昭5.
65) 水平敏和：位相差顕微鏡とその応用，昭27.
66) 宮川晩男．日血会誌，16：317，昭28.
67) 宮川晩男：日血会誌，16：377，昭28.
68) 李　東沂：日血会誌，4：429，昭15.
69) 渡辺　晋，服部　進：綜合医学，15：717，昭33.
70) 渡辺　晋：岡医会誌，72：1119，昭35.
71) 亘理善治：岡医会誌，71：5977，昭34.
72) Ackerman, G. A. and Bellios, C. N.: Blood, 10：3, 1955.
73) Ackerman, G. A. and Bellios, C. N.: Blood, 10：1183, 1955.
74) Arneth, J.: Folia haemat., 62：49, 1963.
75) Auer, J.: Med. Sc., 186：776, 1933.
76) Bagdassarov: Sang, 11　466, 1937.
77) Barta, I.: Folia haemat., 41：1, 1930.
78) Barta, I.: S. Klin. Med. 111：268, 1929.
79) Bessis, M.: Rev. d'hemat., 4：294, 1949.
80) Bessis, M. and Policard, A.: Rev. d'hemat., 7：543, 1952.
81) Bessis, M.: Traité de Cytologie Sanguine, Masson et Cie, 1954.
82) Bessis, M.: Blood, 10：272, 1955.
83) Bloom, F.: Am. J. Pth., 19：957, 1943.
84) Boden, K.: Virchow's Archiv., 173：485, 1903.
85) Brausil, B .. Acta haemat., 12：276, 1954.
86) Carrel, A. and Burrows, M. T.: J. A. M. A., 55：1379, 1910.
87) Carrel, A. and Burrows, M. T.: Journ. Exp. Med., 13, 562, 1911.
88) Cesaris and Demel: Virchow's Archiv., 195：1909.

89) Commadon, J.: Soc. de Biol., 82: 1305, 1919.
90) Crosbie, A. and Scarborough, H.: Edinburg M. J. 47: 553, 1940.
91) Dausset, J.: Sang, 21: 610, 1650.
92) Davaine, M.: Comptes Rendus des Séances de la Société de Biologis, 2: 103, 1850.
93) Discombe, G.: Acta haemat., 3: 151, 1950.
94) Ebeling, A. H.: Journ. Exp. Med, 20: 130, 1914.
95) Ehrlich, P, Charite ann. 13: 300, 1888.
96) Eppinger, H: Berl. Klin. Wschr., 50: 1509, 1572, 2409, 1913.
97) Fauré-Frémiet, E.: Protoplasma, 6: 522, 1929.
98) Fischer, A.: Journ. Exp. Med., 34: 447, 1921.
99) Franke, E.: Berl. Klin, Wschr. 53: 548, 1916.
100) Franke, E.: Zeitsch. f. Gesammt. Exp. Med., 104: 409, 1939.
101) Fukushima, K. et al.: Medical Journal of Osaka Univ. 5: 79, 1954.
102) v. Gierke, E.: Aschoff's Pathologische Anatomie, I Bd.: 393, Gustav Fischer, 1921.
103) Gnoinski, H.: Sang, 12: 820, 1938.
104) Gross, R.: Acta Haemat. 11: 1, 1954.
105) Grumprecht: Dent. Archiv. für klin. Med. 57: 523.
106) Hamburger, H. J.: Physik. chem. Unt. ü. Phagocyt., 1911.
107) Hamilton, L. D.: J. Clin. Invest., 33: 939, 1954.
108) Harrison, R. G.: Biol. Med., 4: 140, 1907.
109) Heilmeyer. L. and Plötner, K.: Das Serumeisen und die Eisenmangelkrankheit, Jena. 1937.
110) Heilmeyer, L.: Handbuch d. Innerer Medizin, 2 Bd: 859, 1951.
111) Hogue, M. J.: J. Exp. Med., 30: 617, 1919.
112) Jacobsthal, E.: Virchow's Archiv. 234: 12, 1921.
113) Jolly, J.: Compt. rend. de la Soc. de Biol., 74: 504, 1913.
114) Jolly, J.: C. R. Soc. Biol.: 74: 504, 1913.
115) Jolly, J.: Traité technique d'Hematologie, 2 Vol. Maloine édit, 1923.
116) Jones, W.: zit n. E. v. Philipsborn: Folia Haemat, 43: 142, 1931.
117) Kline, D. L. and Cliffton, E. E.: Appl. Physiol., 5: 79, 1952.
118) Koch, E. und Mechow, O.: Verb Dtsch. Ges. Inn. Med., 58: 810, 1952.
119) Kohler, A. and Loos, W.; Naturwiss. 29; 49, 1941.
120) Kolmer, J. A.: Amer. Journ. Med. Scie., 197: 442, 1939.
121) Kosenow, W.: Lebende Blutzellen in Fluoreszenz u. Phasenkontrastmikrosikop, S. Karger: 1956.
122) Krombergcr, H: Zeitsch. f. Klin, Med. Bd. 78: 1913.
123) Lambert, R. A. und Hanes, F. M.: Virchow's Archiv. f. Path. Anat. Physiol. v. f. Klin. Med. 211: 89, 1913.
124) Lambert, R. A.: Journ. Exp. Med., 19: 398, 1914.
125) Lewis, M. R. and Lewis, W. H.: J. A. M. A., 56: 1795, 1911.
126) Lewis, M. R. and Felton, L. D., Science, 54: 663, 1921.
127) Lewis, M. R.: Bull. Johnes Hopkin's Hosp., 34; 373, 1923.
128) Lewis, W. H.: Am. J. Cancer, 29: 666, 1937.
129) Loeb, J.: Cited in Journ. Exp. Med., 13: 562, 1911.
130) Ludford, R.: in Bourne, G.: Cytology and Cell Physiology. Cleadon Press. Oxford, P. 226, 1942.
131) Lüdin, H.: Acta Haemat., 7: 342, 1952.
132) Maragliano,: Dtsch. Med. Wschr., 18: 411, 1892.
133) Maximow, A. H. and Bloom, W.: A Textbook of Histology, W. B. Saunders, Philadelphia, 4ed. P. 16, 1942.
134) Meltzer, S. J.: Am. Med., 8: 191, 1909.
135) Mendeléef, P.: Compt. rend. de la Soc. de Biol., 88: 291, 1923.
136) v. Möllendorf, W.: in Handbuch der Mikroskopischen Anatomie des menschen, J. Springer.

Berlin, 7: P. 85, 1930.
137) Moeschlin, S.: Acta Haemat., 2: 399, 1949.
138) Oliver, J.: Harvey Lect., 40: 102, 1944.
139) Osgood, E. E. et al.: Cancer, 5: 331, 1952.
140) Osgood, E. E. and Krippaehne, M. L.: Acta Haemat., 13: 153, 1955.
141) Ota, Z.: Acta Med. Okayama, 14: 22, 1960.
142) Ottesen, J.: Acta Physiol. Scandinav.: 32: 75, 1954.
143) v. Philipsborn, E.: Dtsch. Arch. f. Klin. Med., 146: 346, 1925.
144) v. Philipsborn, E.: Dtsch. Arch. f. Klin. Med., 155: 186, 1927.
145) Richards, H. G. H. and Richards, D. L.: Am. Journ. of Clin. Path., 27: 265, 1957.
146) Rigas, D. and Osgood, E. E.: J Lab. and Clin, Med, 48: 356, 1956.
147) Rous, P.: Journ. Exp. Med., 18: 183, 1913.
148) Rumjantzew, A.: Arch. f. Exp. Zllf., 3: 115, 1927.
149) Ruth, E. S.: Journ. Exp. Med., 13: 422, 1911.
150) Schur, M.: Wien. Arch. Inn. Med., 25: 321, 1934.
151) Spaeth, E.: Z. Klin Med., 118: 406, 1931.
152) Sprague, C. C. et al.: J. A. M. A., 150: 1193, 1952.
153) Zernicke, F.: Ztschr. f. Tech. Physik., 16: 454, 1935.
154) Zollinger, H. U.: Amer. Journ. Pathol., 24: 545, 1948.
155) Zollinger, H. U.: Amer. Journ. Pathol., 24: 569, 1948.
156) Zollinger, H. U.: Amer. Journ. Pathol., 24: 797, 1948.

写　真　説　明

1. 急性骨髄性白血病骨髄芽球の変性顆粒，毬状突起
2. 慢性骨髄性白血病前骨髄球の固有顆粒膨化，球状突起
3. 慢性骨髄性白血病骨髄球の空胞，核膨化，核膜空胞，核小体濃縮
4. 単球性白血病単芽球の変性顆粒，毬状突起
5. 単球性白血病前単球の変性顆粒，毬状突起水胞
6. 単球性白血病単球の多数の変性顆粒，空胞棘状突起
7. 急性淋巴球性白血病淋巴芽球の変性顆粒
8. 急性淋巴球性白血病淋巴芽球の小空胞，毬状突起

Studies on Degenerative Changes in Human Leucocytes in Bone Marrow Tissue Culture

III. A Study on Degenerative Changes in Leucocytes of Various Leukemias and of Several Other Blood Diseases

By

Koji Shinagawa

Department of Internal Medicine, Okayama Universy Medical School
(Director: Prof. Kiyoshi Hiraki)

In the bone marrow tissue cnlture of various leukemias as well as of several blood diseases conducted with the purpose to see the degenerative changes of the leucocytes appearing in the growth area, the following results were obtained.

1. In the case of acute myelogenous leukemia the degenerative changes of myeloblasts proceed rapidly at an early stage of culture and there appear degeneration granules which can never be observed in normal myeloblasts. Vacuoles and abnormal processes do appear though small in number.

2. In the case of acute lymphocytic leukemia, the appearance of small degeneration granules is marked in the degenerative changes of lymphoblasts. The degenerative changes of lymphocytes proceed slightly slower than in the case of the blasts, and the nonhomogenous condensation or swelling of the nuclei can often be seen.

3. In monocytic leukemia, degenerative changes of monoblasts appear earlier than those of monocytes, and degeneration granules, small vacuoles and various abnormal processes appear most numerously as compared with other kinds of blasts. The changes of promonocytes are relatively rapid and also degeneration granules, small and intermediate vacuoles as well as various abnormal processes can be recognized. In the case of monocytes the changes occur relatively earlier than in the case of those in normal person, and appearance of numerous degeneration granules is typical, large and small vacuoles can also be observed.

4. In the case of chronic myelogenous leukemia, the degenerative changes of myeloblasts take place slower than in the case of acute myelogenous leukemia, but more rapidly than in normal person, In promyelocytes and myelocytes the changes proceed relatively slowly, and in metamyelocytes and neutrophils, the changes proceed somewhat rapidly. Generally, in the case of immature cells degeneration granules, vacuoles and abnormal processes are less in number, but in more mature cells the number of them increases. In the case of mature neutrophils spherical processes appear markedly many and eruption of nucleus is seen rather few.

5. In chronic lymphocytic leukemia degenerative changes of lymphocytes appear somewhat more rapidly than in the case of normal person but they appear slower than those in acute cases, and most of lymphocytes show homogeneous pyknosis.

6. In aplastic anemia the degenerative changes of neutrophils proceed rapidly, having large degeneration granules as well as many vacuoles. Vacolization can also be observed in a high degree. Many abnormal processes appear and the nuclei are also either swollen or erupted.

7. In essential hypochromic anemia the degenerative changes of neutrophils appear rather rapidly and degeneration grenules, small vacuoles, and spherical processes are relatively numerous.

8. The degenerative changes of neutrophils in Banti's disease progress rather rapidly and the disorder in the arrangement of specific granules can be recognized at an early stage. Degeneration granules appear rather rapidly and the nuclei are swollen relatively earlier.

9. idiopathic thrombocytopenic purpura the degenerative changes in neutrophils take place approximately in the same manner as in the case of normal person.
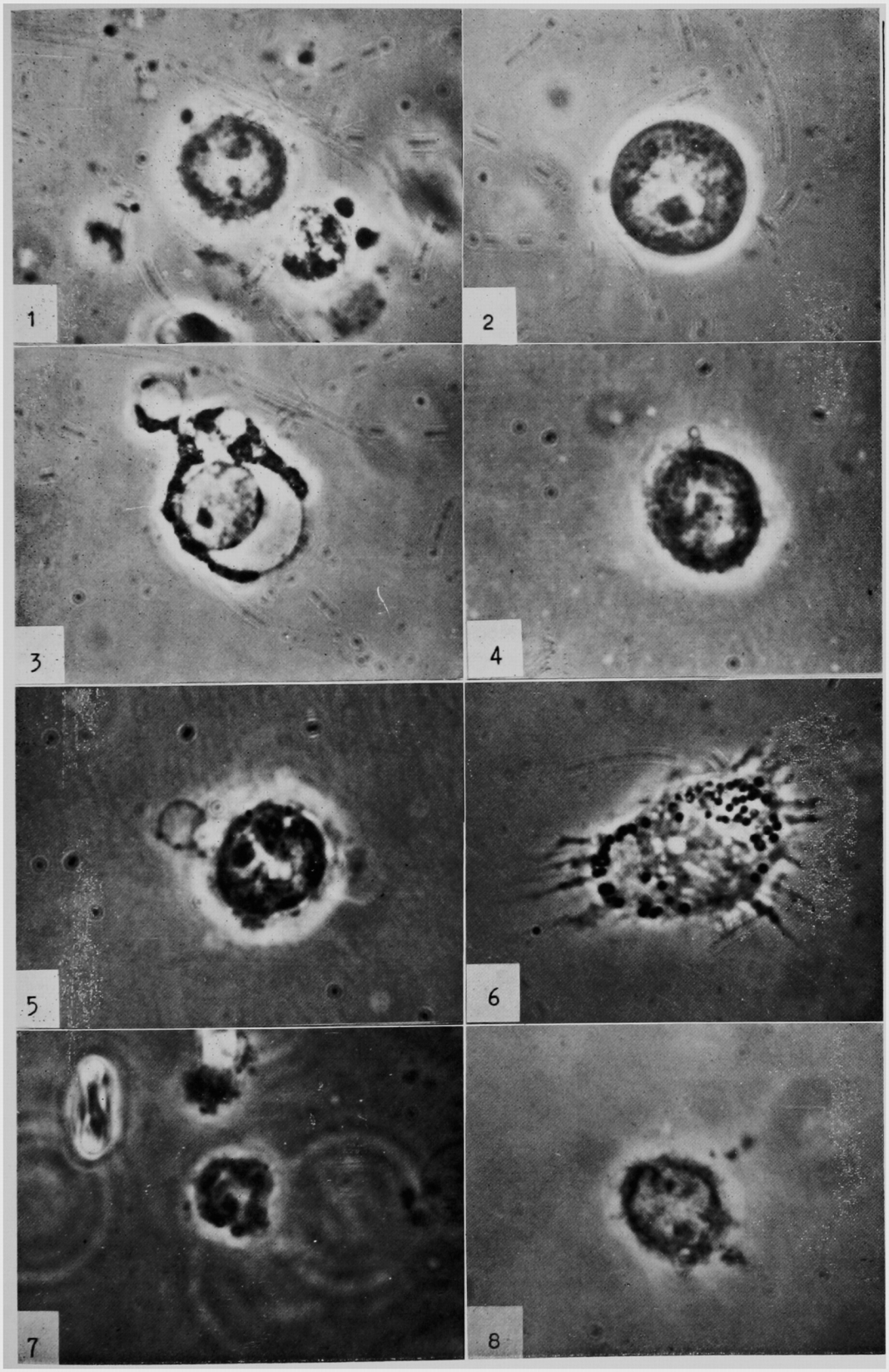
品 川 論 文 附 図