616. 126. 5-007. 27

純粋な肺動脈弁狭窄症 二例報告と文献考察

（本論文の要旨は1959年10月大韓民国医学会学術大会で発表した）

国立 Seoul 大学校医科大学（指導：南基鏞教授）
首都陸軍病院
中領 孫 宜 錫
大尉 林 成 律
大尉 李 永 麟

〔昭和35年6月22日受稿〕

I. 緒 論

肺動脈弁狭窄症は肺動脈弁，漏斗部，或は肺動脈に於いて狭窄を発生し，右心室よりの血液搏出に支障を招来して，血行力学的変化により主に右心室肥大を主とする症状を示す先天性心疾患の一つである．Fallot 氏四徴の一徴候としての肺動脈弁狭窄症は少なくなく，先天性心疾患の一つとして広く知られているが，純粋な肺動脈弁狭窄症は従来まれな心臓畸型として考えられて来た．肺動脈弁狭窄症の最初の報告は1830年英国の Elliatson[1] により発表された．その後 Greene[2] 及び Dow[3] 等により続々発表され，最近に至つては1948年心臓カテーテル法が医学界に導入されてから後は，最も頻度の高い先天性心疾患として全先天性心疾患の10～12%を占めている．韓国に於いては心臓カテーテル法が比較的近年に導入され，実施数も尚あまり多くなく，純粋な肺動脈弁狭窄症の報告が本人等の知る限り韓国文献に見出すことが出来なかつた．過去一年の間本首都陸軍病院に於いて2例の純粋肺動脈弁狭窄症患者を見る機会を得，特にその中1例に於いては Brock 氏手術を施行したにもかかわらず，手術前後の心臓カテーテル法結果によれば異常な所見を得たのでこれを報告し，合わせて本先天性心疾患に関する頻度，臨床所見及び手術結果等に関する考察をしたいと思う．

II. 症例報告

第1症例

患者は満23才の憲兵隊所属一等兵にて，軍隊入隊年月日は1957年9月27日であつた．軍隊入隊前は中学生であつた．学校在学当時身体検査担当医師より「心臓が弱い」と云われたことはあつたが勿論その間日常生活勉学及び運動等において何ら支障を感じたことはなく，他の同僚学生と変りなく成長を示し生活を営為して来た．軍隊入隊時の身体検査では心臓に関することは聞かされず無事に合格した．入隊後も憲兵として勤務中別に勤務に支障を覚えることはなかつた．1958年7月上旬頃憲兵不足のために継続勤務を長時間続けたため，睡眠不足と極度の疲労をもたらし，頭痛と盗汗を訴えるようになつた．以前の健康時とは異なり約50歩駆歩をしても甚しい心悸亢進と呼吸困難を訴えるようになつた．本人は過労によると考え部隊医務室の軍医官に診て貰つた結果，心臓がわるいから入院加療を受けた方がよいと勧告を受け本病院に入院するようになつた．入院当時主訴は心悸亢進と呼吸困難で，胸部疼痛，咳嗽，喀痰又は消化器系統の愁訴は別になかつた．

過去歴及び家族歴には別に特記すべき事項はなかつた．

現 症

入院当時： 現症は次の如くであつた．体温98°F．脈搏は1分間72，呼吸1分間18，血圧115/80 mmHg，身体発育，栄養状態中等度，起坐呼吸は見られず，精神状態は明晰で各種の質問に対し明白な応答をなした．

皮膚： 異常なく，口唇にチアノーゼを認めない．

頭部： 別に異常を認めない．

顔部： 耳，眼，鼻及び口腔に異常を認めない．

頸部： 頸部硬直，淋巴腺腫脹等はなく甲状腺の肥大も認めなかつた．側頸部の静脈怒張も見られなかつた．

胸廓： 左右同型畸型はなく，肺野も打診及び聴診上濁音又は囉音を認めることが出来なかつた．心臓は右側絶対濁音界は右胸骨縁より一横指右側に左

側は鎖骨中央線上にあつた．収縮性猫喘が胸骨左縁部第2肋間腔で触知され，高い第4度収縮期性雑音が肺動脈弁領域で聴取され，左側腋窩部，左側頸部，心尖部等に伝播され聴取された．拡張期性雑音は聴取されず，第2肺動脈音は減弱して殆んど聴取不能であつた．

腹部：　平坦にして肝，脾，腎等は触知されず，股動脈も両側皆強く触知された．

四肢：　別に異常なく腱反射も正常にて病的反射は認められなかつた．下肢に浮腫はなく鼓撥指等は認められなかつた．

検査成績：　血液像は血色素14 g%，Hematocrit 42，赤血球411万，白血球6300，百分率は分葉核49%，桿状核7%，淋巴球35%，単核球5%，好酸球4%であつた．赤血球沈降速度は1時間8 mm，出血時間は4分3秒であつた．静脈圧は244 mmH_2O，肺腕循環時間は9秒，腕舌循環時間は20秒であつた．尿検査は別に特記すべき事項はなかつた．

胸部X線写真所見（第1図参照）：

第1図　第1症例胸部X線写真，肺動脈（↑字で表示された部）の突出が著明で肺野は明るい．

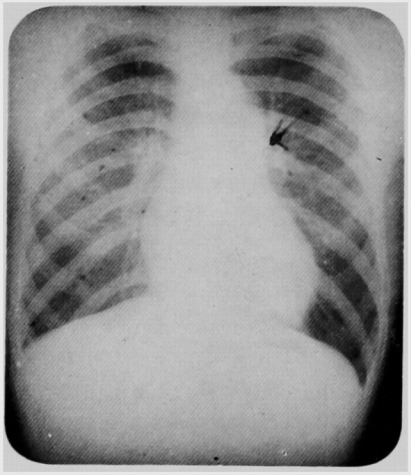

脈紋理は一般的に減少し肺野は明るい感じをあたえ，左側第2弓肺動脈部の著しい膨隆と突出を見ることが出来，右心房も右側に突出していた．右側斜位では右心室の著しい肥大を見ることが出来た．

心電図所見（第2図参照）．

典型的な右心室肥大曲線をあらわしている．

臨床的診断：

以上の如き理学的所見，X線写真所見及び心電図曲線の結果からして臨床上肺動脈弁狭窄症の診断を下した．勿論心房中隔欠損症との鑑別診断が必要とされた．

第2図　第1症例心電図，典型的な右心室肥大を示している．

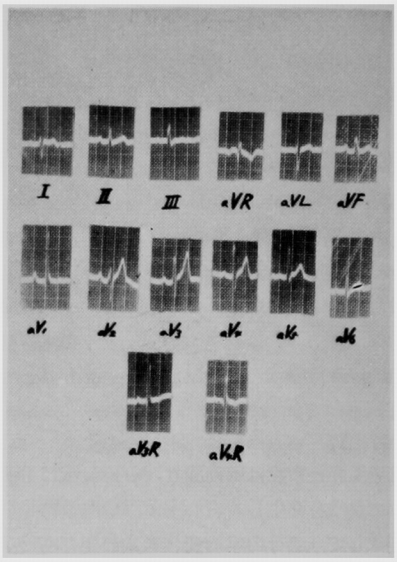

心臓カテーテル法：

9月27日右側心臓カテーテル法を実施した結果第1表の如き検査結果を得，肺動脈圧と右心室圧との圧力差が著明て100 mmHgを超えており，弁性肺動脈狭窄症 Valvular Pulmonic Stenosis の診断を確認した．酸素含量の検査成績は心房中隔欠損又は左右短絡の併存有無に関する決定的な解答を得ることが出来なかつた．心臓カテーテル法の再検査をはかつたが患者が予定日を待たずに退院したので再検査は後日にゆずることとした．患者は現在憲兵として継続勤務中であり，日常勤務に別に支障をおぼえていない．

第1表　第1症例心臓カテーテル法検査成績

Description / Locatien	Pressure (mm Hg)	O_2 Content (Vol. %)
Superior Vena Cava		13.43
Right Auricle	12/1	12.43
Right Ventricle	130/4	14.60
Pulmonary Artery	20/4	10.11
Brachial Artery	115/80	16.60

第2症例

患者は24才の歩兵出身の兵士で，軍隊入隊は1958年4月8日であつた．入隊前職業は農業であつた．

主訴： 呼吸困難，胸部痛及び頭痛．

現病歴： 幼少の時は別に異常なく順調な発育を示し，これという程の疾病を患らつたこともなかつた．勿論チアノーゼを示すことはなかつた．その間別に変りなくすごして来たが，約6年前より咳嗽と少量の淡黄色痰が現われ始め，激しい運動をした時には若干の呼吸困難を覚えるようになつた．約1ケ年間家庭で漢方薬等を服用し治療を受けたが別に大した効果があるとは思われなかつた．しかし病勢もそれ以上悪化するとは思われず日常生活に於いても大きな支障はなかつた．

患者は1958年4月8日軍隊に入隊したが徴兵検査，入隊時身体検査等を無事に通過し，訓練所に於ける新兵訓練も無事に終え部隊に配属され勤務中8月より咳嗽喀痰が再発し，運動時呼吸困難が甚しく同時に微熱，食慾減退，不眠，全身衰弱等の徴候が現われ始めた．時に下肢及び足背部に浮腫が現われ鈍い圧迫性頭痛が生じ，左前胸部に鈍痛が現われ左肩胛部に伝播したが運動とは別に関連性があるとは思われなかつた．

以上の如き状態は日がたつにつれて次第に甚だしくなり，夜間仰臥することが不能となり，側位をとるか又は起坐することにより呼吸が容易となり，運動による呼吸困難も次第にその度が増し，到底そのまま勤務継続が不可能となつた．かくして部隊医務室を経て入院することとなり正常後送系統をたどつて12月1日本病院に入院することとなつた．

過去歴及び家族歴には別に特記すべき事項はなかつた．

現症： 体温 96.8 F，脈搏1分間82，呼吸1分間20，血圧120/74，体重 63 kg，身長165 cm，身体発育，栄養状態は良好にして別に呼吸困難，起坐呼吸は甚だしいとは思われなかつた．チアノーゼは認められず皮膚，頭部，顔部には異常なく，頸部にも静脈怒張は認められなかつた．

胸部： 左側前胸部に於いて心臓の位置に該当する部位に顕著な隆起が見られ，その部位に心臓の搏動と一致する胸壁の搏出及び退縮運動が見られた．肺野は打診及び聴診上濁音及び囉音はなく．摩擦音も聴取されなかつた．心臓の右側絶対濁音界は右胸骨縁より一横指右側に，左側濁音界は鎖骨中央線上に認めた．著明な収縮期性猫喘が左胸骨縁第2肋間腔にて触知され，粗雑な性格の第4度収縮性雑音が肺動脈弁領域にて聴取され，左側腋窩部両側頸部に伝播された．肺動脈第1音は亢進し，第2音は減少して殆んど聴取不能であつた．拡張期雑音はなかつた．

腹部： 平坦にして肝，脾，腎は触知出来ず，圧痛又は腫瘍は認められなかつた．

四肢： 股動脈は両側共触知することが出来．下肢に浮腫はなく，鼓撥指は認められなかつた．腱反射は正常にて病的異常反射は認められなかつた．

検査成績： 尿検査成績は正常範囲内にあり，血液検査は血色素 11.4 g%，赤血球404万，白血球6200，桿状核4%，分葉核34%，淋巴球62%であつた．赤沈は1時間 13 mm であつた．静脈圧は 141 mmH_2O，腕舌循環時間は22秒，腕肺循環時間は11秒であつた．糞検査は蛔虫卵以外に異常なく，血液残余窒素は 22 mg%，血清クレアチニンは 1.7 mg%，血清 Cl 103 mEq. 血清 Ca 10.8 mg%，血清総蛋白 7.6 g%．痰検査結果で結核菌，肺ヂストマ虫卵又はその他病原菌は発見することが出来なかつた．

X線写真所見（第3，4図参照）：

胸部X線写真検査の結果前後面に於いて右心房部の若干の肥大と肺動脈部の著明な突出隆起が見られ，肺野は全般的に明るい感じを与えた．右側斜位面に於いては右心室に著しい肥大を示していた

心電図所見（第5図参照）：

心電図は典型的な右心室及び右心房肥大曲線を示した．

臨床的診断： 以上の如き病歴，現症，検査所見，X線写真及び心電図所見よりして肺動脈弁狭窄症の診断を下し，これを確認する目的で心臓カテーテル法を実施した．

第3図 第2症例手術前胸部X線写真

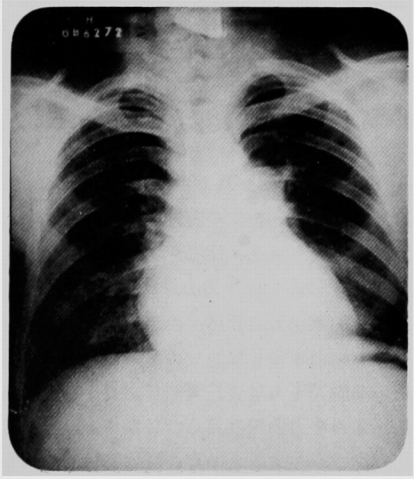

第4図　第2症例手術後胸部X線写真

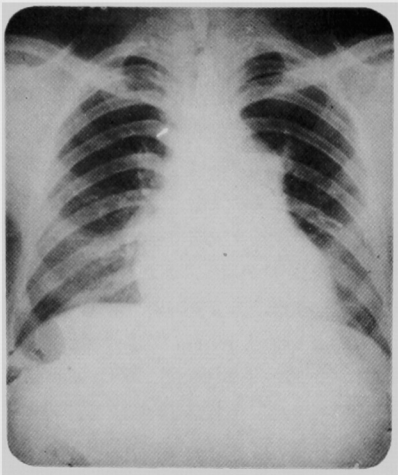

第5図　第2症例心電図

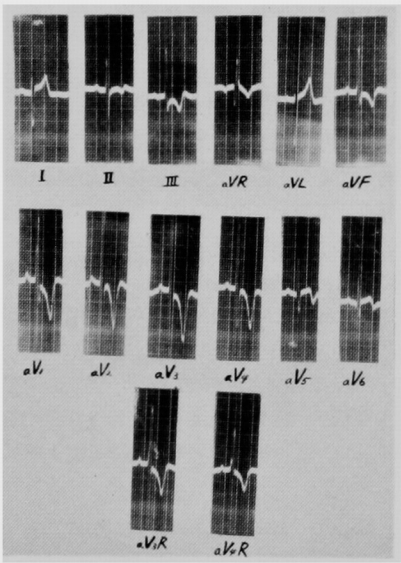

心臓カテーテル法：　1959年1月29日第1次心臓カテーテル法を実施した結果右心室内圧だけ測定し，カテーテル末端が肺動脈弁を通過しないので一旦中止した．その当時右心室圧は収縮期圧が90 mmHg，拡張期圧が0であつた．1959年4月7日再度心臓カテーテル法を実施した結果は第2表に示した．心臓カテーテル法実施結果肺動脈圧と右心室圧との間には著しい圧力の差があるのが判明した．かくの如き圧力の差は，カテーテル先端を肺動脈より徐々に引き出しながらカテーテル先端が右心室内に入る瞬間圧力は突然著明な上昇を示し，漏斗部に該当する圧力曲線は見られなかつた．左右心室間に短絡路が存在するという証拠は認められなかつた．心臓カテーテル法上の診断は弁性肺動脈狭窄症であつた．

第2表　第2症例に於ける手術前後の心臓カテーテル法検査成績手術前．1959. 4. 7.　手術後．1959. 8. 10.

Pressure (mm Hg.)						
	S.V.C.	R. A.	R. V.	P. A.	P. C.	B. P.
Preop.		16/12	75/14	24/14	16/12	118/70
Postop.		10/0	105/0	30/5	20/4	110/60

Oxygen Content (Vol. %)						
	S. VC.	R. A.	R. V.	P. A.	P. C.	B. A.
Preop.	12.8	12.85	12.8	12.7	18.3	19.0
Postop.	13.4	12.8	13.4	14.7	17.7	18.7

手術：　患者は4月13日気管内全身麻酔の下にBrock氏弁切開術を受けた．患者は臥位にて正中胸骨切開術を行い，胸壁を開いた後3号綿糸を用いて止血した．胸骨は正中線矢状面にて切開し，心臓外膜はY字型に切開した．心臓外膜血管は注意深く止血した．18号注射針を穿刺し右心室圧及び肺動脈圧を測定した結果，各々右心室圧 80 mmHg，肺動脈圧は 24 mmHg であつた．右心室流出路に牽引縫合をなした後に，肺動脈の狭窄したと思われる弁膜を5号 Brock 氏切開刀を使用して切開を加えた．心外膜切開創は000絹糸を用いて縫合し，縫合後過剰な出血は見られなかつた．圧力測定を反覆実施した結果右心室圧は 50 mmHg，肺動脈圧は25 mmHg であつた．かくして右心室と肺動脈間の圧力の差は減少し肺動脈弁切開術は成功裏に終つた．胸骨は28号綿糸，骨膜，筋，皮下組織及び皮膚は000絹糸を用いて縫合した．手術中患者状態には異常なく，気管内挿入管を引き抜いた時の血圧は 110/70 mmHg，脈搏1分間95であつた．患者の血色は良好で恢復室に於ける患者状態は満足すべき状態であつた．

手術後患者は何ら合併症を起すことなく順調に恢復した．

手術後経過：　患者は手術後順調に恢復した．手術後2週間目に測定した静脈圧は 75 mmH_2O，腕肺循環時間は11秒，腕舌循環時間は16秒であり，血圧は 114/70 mmHg であつた．翌日再度静脈圧を測定した結果 72 mmH_2O を示し，正常範囲内にあると判定された（第3表参照）．患者は手術後手術前の各種症状が消失し，手術創による疼痛以外は胸部痛も

第3表　第2症例に於ける手術前後静脈圧，循環時間測定成績

Time / Description of Tests	Pre-op. Jan. 1959	2ws. Post-op. Apr.1959	5Ms. Post-op. Sept. 1959	Normal Value
Venous Pressure	141 mm H_2O	75 mm H_2O	184 mm H_2O	100
Arm-Lung Circulation Time	11 Sec	11 Sec	12 Sec	3—8
Arm-Toung Circulation Time	22 Sec	16 Sec	18 Sec	10—18

第6図　第2症例手術前に於ける右心臓カテーテル法による圧力曲線，カテーテル先端が肺動脈より右心室に入る瞬間（↓）急激な圧力の上昇を示し肺動脈と右心室間に著明な圧力差があることを示す．

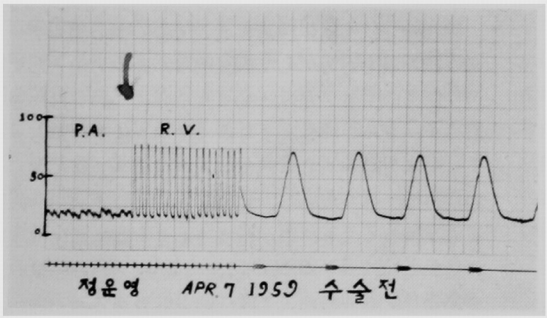

第7図　第2症例手術後に於ける（4ケ月後）右心臓カテーテル法による圧力曲線，右心室圧力は手術前に比して上昇しているのが見られる（↓）．

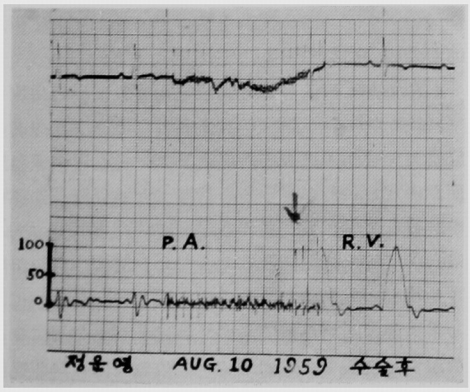

なく，患者は自覚的に顕著な健康恢復感を覚えるようになつた．しかしこの健康恢復感は長くは続かず，まもなく次第に従来の症状が再び現われ始め，一時降下した静脈圧も手術後5ケ月が経過した9月初旬には184 mmH_2Oに上昇し，腕肺循環時間は12秒，腕舌循環時間は18秒にと各々手術前の状態に悪化した．手術直後には肺動脈弁口部で聴取された収縮期性雑音もその強さが弱まり，第2肺動脈音も聞えるようになり分離して聴取される感を与えた．手術1ケ月後には肺動脈弁口部の収縮期雑音は胸骨左縁第3肋間腔で最も強く聴取され，第2肺動脈音もまた聴取不能となつた．8月中に行なつた．心臓カテーテル法所見も第2表に示された如く手術前にくらべて悪化して居つた．かくの如くして手術により一時改善された自覚的及び客観的各種所見が再び悪化したと思われ原因及び理由に関しては次の考察で詳論したいと思う．

Ⅲ．考　　察

肺動脈弁狭窄症は Fallot 氏四徴症の一徴候として少なからざる先天性心臓疾患の一つとしてひろく知られているが，純粋な肺動脈弁狭窄症はまれな疾患であると思われて来た．1948年始めて心臓カテーテル法が心臓疾患診断の新しい方法の一つとして登場して広く使用されて以来，純粋な肺動脈弁狭窄症が従来考えられていたのとはちがつて非常に多いことがわかるようになつた．Friedberg[4] によれば先天性心臓疾患の10～12%を占めて居り，Ziegler[5] によれば825例心臓カテーテル法を行なつた患者中，80例が純粋な肺動脈弁狭窄症であり，従つて全例の9.7%を占めていたという．

純粋な肺動脈弁狭窄症には弁性狭窄症と漏斗部狭窄症を区別することが出来，Glover[6] によれば25例の純粋肺動脈弁狭窄症中6例は漏斗部又は漏斗部兼弁性狭窄症であり，残りの19例は弁性狭窄症であつたという．Ziegler[5] によれば80例の純粋な肺動脈弁狭窄症中6例が漏斗部狭窄症であつた．Blount[7] は138例の純粋肺動脈弁狭窄症患者中58例に於いて手術を行なつたが，65例は弁性狭窄であり3例のみ漏斗部狭窄症であつた．手術を受けなかつた患者中1例に於いて心臓カテーテル所見上明白な漏斗部狭窄症としての所見を現わして居たが手術はまだ受けて居ない．従つて138例中4例の漏料部狭窄症が認められ，残りの134例は弁性狭窄症の診

断を受けた．時によつては弁性狭窄症と漏斗部狭窄症が共存する可能性も存在する．

肺動脈弁狭窄症が最も多く発見される年令は，Friedberg[4] に依れば20～30才であつて30～50才に於いても見ることがある．男女性別には発生率に大きな差違は認められない．

臨床所見

症状と経過

中隔欠損がない患者で軽度の肺動脈弁狭窄症がある患者に於いては，多年なんら症状を現わさないままに経過中早晩運動に伴う呼吸困難が現われ始め，容易に疲労を覚えるようになる．かくの如き患者をそのまま放置する場合は急速度に右心不全を起すようになる．時には本報告第2例に於けると同じく狭心症に於いて見るような胸部疼痛が現われる．中隔欠損がある患者に於いてはチアノーゼが見られる．鼓撥指はチアノーゼの度が甚しい患者に於いてのみ見られる．程度が甚しい狭窄症に於いては最初より主に心搏出量の減少による一般症状，即ち運動時呼吸困難，狭心症に於いて見られるような胸部疼痛，幻暈，疲労感，下肢浮腫及び右心不全を現わす．

肺動脈弁狭窄症の全患者に於いて胸骨左縁に沿つて高い第3度又は第4度の収縮性雑音を聞くことが出来，多くの患者に於いて収縮性雑音と同時に猫喘が触知される．弁性狭窄症に於けるよりも漏斗部狭窄症に於いてはこの収縮性雑音は胸骨左縁のより下部に於いて聴取され，弁性狭窄症に於いては第2肺動脈音が欠損してきこえないのに反し，漏斗部狭窄症では弁膜性狭窄症でよく見るX線写真上の肺動脈狭窄後部拡大像が見られないことが多い．弁性及び漏斗部狭窄症共にX線写真上一般的に肺野は明るく見える．

此処に報告する2例の患者に於いて，第1症例に於いては高い収縮性雑音が胸骨左縁第1肋間腔にてきこえ，第2肺動脈音は聴取されず，X線写真上顕著な肺動脈の拡大，明るい肺野等の所見を現わし，心臓カテーテル法成績を綜合考察する時弁性肺動脈狭窄症の診断が容易に下される．第2症例に於ても手術前同一な診断が決定され，Brock 氏手術を施行した所一旦すべての症状及び所見がよくなつたが，その後再び一時下降した静脈圧は再び上昇し，循環時間も再び正常より遅延するのみならず手術後きこえるようになつた第2肺動脈音が再び聴取されなくなつた．収縮性雑音も第3肋間腔で最も高く聴取され，以上の所見からして本患者に於いては弁性狭窄と同時に漏斗部狭窄が兼存するのではないかとの疑問を強くする．Brock 氏手術により一時的に狭窄部が拡大されたが後に癒着し，手術前よりも甚しい狭窄を起しているのではないかとの疑問も生ずる．かかる推測の根拠となる各種理学的所見は手術後の心臓カテーテル法の再悪化とも一致する．Blount[7] 等によれば手術によつて証明された3例の漏斗部狭窄症に於いて見られる共通的な所見は，高い収縮性雑音が胸骨左縁第3肋間腔で聴取され，弁性狭窄症にては第1肋間腔で聴取されるのに比し低い位置に於いて聴取されるのが特徴であつたという．

心 電 図

中等度以上及び高度の狭窄症に於いては心電図上右心室肥大所見が現われるのが普通である．通例狭窄症の程度は心電図上に現われる右心室肥大の程度に比例するといわれている．X線写真又は透視所見から見て右心房肥大の所見が心電図に現われるべきであるに関らず，実際心電図上右心房肥大所見が明白に現われる例は少ない．

心臓カテーテル法

肺動脈弁狭窄症の診断に於いては右側心臓カテーテル法が最も有力にして直接的な診断的方法としての役割を演ずる．弁性肺動脈狭窄症に於いては，心臓カテーテルを肺動脈より徐々に引き抜きながらカテーテル先端が右心室内に突入する瞬間急激な著しい圧力の上昇を現わし，肺動脈と右心室との圧力の差違が著しく大きいのが特徴である．漏斗部狭窄症に於いては，カテーテル先端が肺動脈より肺動脈弁を通過して漏斗部に入る時，肺動脈弁の狭窄が同時に存在しない限り収縮期圧は比較的に変動を示さないが，拡張期圧は急速的な低下を示す．カテーテル先端がさらに漏斗部を通過して右心室に入ると，収縮期圧は顕著な上昇を示すが，拡張期圧には変化がない．かくして漏斗部狭窄症に於いては明確な圧力差違を示す三つの部位が心臓カテーテル法上に明示されるのが特徴である．

しかしかくの如き一般論が通用されているに拘らず，Fabricius[8] は50例の肺動脈弁切開術実施患者中，心臓カテーテル法上の所見としては弁性狭窄症の診断が決定されたが，手術を行なつた結果漏斗部狭窄を発見した例が5例あつたと報告している．Antonius[9] は肺動脈弁切開術を行なつた39例中11例が漏斗部狭窄症であつて，その中心臓カテーテル法により手術前診断が可能であつた例はわずか2例にすぎなかつたと云う．Kirklin[10] に依れば万一漏斗部狭

窄症に於いて狭窄部が肺動脈弁に接近して位置している場合には，弁性狭窄症に於けると同じく肺動脈圧と右心室圧との差が突発的に大きく現われることがあるという．Blount[7] が報告した3例の漏斗部狭窄症に於いても心臓カテーテル法上典型的な漏斗部狭窄症所見を現わしたのは1例のみであつて，残りの2例は，弁性狭窄症と同じ心臓カテーテル法所見を現わしていた．その中1例に於いては手術の結果，漏斗部狭窄が肺動脈弁のすぐ下部に位置していたのが証明されたという．本第2報告例に於いてもかくの如き可能性の存在が推測される余地が十分あると思われる．その他の診断法として血管心臓撮影を行なつて直接狭窄部をX線写真上に示す方法がある．

外科的手術

肺動脈弁狭窄症の手術法としては Brock 氏法，肺動脈を切開して直視下に狭窄した弁膜を切開する方法，及び開放性直視下心臓手術法として右心室を切開して狭窄せる漏斗部をとる方法等がある．最近の傾向としては第3の方法が人工心肺装置が具備している大病院においては多く使用されている．

本報告第2症例においては手術前の診断が弁性狭窄症であり人工心肺装置がないために Brock 氏法を選んだが，手術直後は患者状態も自覚的によくなり肺動脈部に於ける収縮性雑音も小さくきこえるようになり，肺動脈第2音も再現し静脈圧，循環時間等皆好転を示した．しかし手術後5ケ月が経過するや収縮性雑音もまた高まり，聴取される部位が従前の第1肋間腔から下つて第3肋間腔に移動してきこえるようになつた．心臓カテーテル法の結果も右心室圧が手術前より高まり，一般的に再悪化の徴候が顕著に現われた．以上の如き手術前後の経過から見て，本患者においては手術により一旦切開拡大された狭窄部が再び癒着融合して，手術前に比べてもつと高度の狭窄を起しているのではないかとの推測が有力に考えられるが，一方心臓カテーテル法所見からしては弁性狭窄症の診断が下されたが実際に於いては Fabricius[8], Antonius[9], Kirklin[10] 及び Blount[12] の例に於けると同じく漏斗部狭窄症であつたか，或は漏斗部狭窄症が弁性狭窄症に兼ねて存在している例ではなかつたかとの推測が無視出来ない．

IV. 結　論

1. 純粋肺動脈弁狭窄症は過去に於いてはごくまれな先天性心臓疾患として考えられ，著者等の知る限り韓国の文献にも未だ報告された例がないが，最近心臓カテーテル法が導入されて以後は外国では本症が最も多い先天性心臓疾患であることが判明されて来た．

2. ここに韓国陸軍の首都陸軍病院に於いて過去1ケ年間経験した2例の純粋肺動脈弁狭窄症を報告し，純粋肺動脈弁狭窄症の症状，理学的所見，X線写真，心電図所見，心臓カテーテル法及び手術経過等に就いて考察した．

3. 本報告第2症例は手術前後の各種理学的所見，及び検査所見から見て Blount, Kirklin 等が最近報告している漏斗部狭窄症を兼ねている例ではないかとの推測を強くする．

4. 本報告第2症例は手術結果は予期した場合とは異るとはいえ，純粋肺動脈弁狭窄症に対して弁切開術を施行した韓国最初の報告例である．

文　献

1) Elliotson, J.. The recent improvement in the art of distinguishing the various diseases of the heart. 1830, Longmans and Co., London.

2) Greene, D. G., and others · Pure congenital pulmonary stenosis and idiopathic congenital dilatation of the pulmonary artery. Am. J. Med. 6: 24, 1949.

3) Dow, J. W. and others: Studies of congenital heart disease IV. Uncomplicated pulmonic stenosis. Circulation. 1: 267, 1950.

4) Friedberg, C. K.: Diseases of the heart. 1956, Saunders Co., Philadelphia.

5) Ziegler, R. F.. Clinical chrdiac catheterization in infants and children, Pediatric Clinic of North America, 1: 93, 1955.

6) Glover, R. P.. The surgery of infundibular stenosis with intact ventricular septum (A

type of "pure" pulmonic stenosis), J. Thoracic Surgery, 28: 481, 1954.

7) Blount, S. G. and othesr : Isolated infundibular stenosis, Am. Heart J., 57: 684, 1959.

8) Fabricius, J. and others · Follow-up of 50 patients previously submitted to pulmonary valvulotomy, Minerva card. europea, 2: 536, 1956.

9) Antonius, N. A. and others The Brock operation for pulmonary stenosis (Review of 39 cases) J. Pediat, 46: 54, 1955.

10) Kirklin, J. W. and others Problems in diagnosis and surgical treatment of pulmonic stenosis with intact ventricular septum, Circulation, 8: 849, 1953.

11) Brock, R. C.: Congenital pulmonary stenosis, Am. J. Med., 12: 706, 1952.

12) Blount, S. G. and others . Valvular pulmonary stenosis with intact ventricular septum. Clinical and physiological response to open valvuloplasty, Circulation, 15: 814, 1957.

13) Brock, R. C.: The anatomy of congenital pulmonary stenosis, 1957, Paul B. Hoeber Inc. New York.

Pure Pulmonic Stenosis

Report of Two Cases and Review of the Literature

By

Isaack Sohn, MC, Lt. Col.,
Sung-yu. ll Lim, MC, Copt.,
Young-Lin Lee, MC, Capt.

Two typical cases of pure, isolated pnlmonic stenosis were studied by means of cardiac catheterization during the past 12 months. On one of them the Brock type of valvulotomy was performed and this is the first case of pulmonic stenosis operated surgically in Korea. The results of the pulmonic valvulotomy was satisfactory initially. The patient had improved subjectively and venous pressure and circulation time returned to the normal level. However, 4 month postoperatively follow-up study showed worsening of subjective symptoms again and re-catheterization was performed. There was an increased right ventricalar pressure. The reason of the failure of the operation was discussed.