616.33-006.04

胃細網肉腫症の一例

岡山大学医学部放射線医学教室（主任：武田俊光教授）

塩飽　健
荻野敬一郎
青野　要
羽田良洋

〔昭和38年7月25日受稿〕

1. まえがき

細網肉腫症は多くは全身的なもので，その一部として胃に転移を来したものは屢々報告されているが，胃に原発したものは稀である．我々は最近胃細網肉腫症の一例を経験したので報告する．

2. 症例

患者　○原○子　54才　女子　主婦

家族歴　父脳卒中にて死亡　母健在

既往歴　5年前高血圧症にて治療を受けたことあり．

主訴　心窩部痛並びに食欲不振

現病歴　10年来心窩部痛並びに嘈囃のため開業医にて治療を受け一時症状の寛解を見たが昭和37年8月中旬，突然心窩部痛を来し注射を受けて治まつた．以来時々腹痛と呑酸，悪心を来し，その間に一度嘔吐を見ている．腹痛は空腹時に増強し，同年12月までの4ケ月間に約4kgの体重減少を見た．便通は隔日に1回あり，タール様便には気付いていない．

現症　体格中等度　栄養やや不良　脈搏正常　血圧160～80　頸部リンパ腺異常なし．

胸部：肺肝境界第6肋骨　心尖部に軽度の収縮期雑音あり　左肺尖に湿性ラ音あり．

腹部：表面平滑で腫瘤は触れず，右季肋部に圧痛あり．肝脾腎は触れない．

四肢：異常なし．

諸検査成績

尿：糖(－)　蛋白(－)　ウロビリノーゲン(－)

糞便：虫卵(－)　潜血反応(＋)(＋)(＋)

血液：血色素94％　赤血球数500×10⁴　血色素係数0.94　白血球数8,200　分類　一核8％，二核67％，リンパ球14％，単球9％，好酸球1％，好塩基球1％．

胃液検査：総酸度14　遊離塩酸0　乳酸(－)　血液混入あり．

X線所見　胃壁緊張低下し胃体部大弯側に陰影缺損あり（写真1），その周囲の皺壁像は不鮮明で乱れあり萎縮像を呈する（写真2）．胃壁のこの部分は強直像を示すが腫瘤は触れない．以上の所見より胃癌と診断され手術を行なつた．

手術所見　上腹部正中切開にて開腹，胃体部上部大弯に腫瘤あり一部脾と癒着する．胃を大網，脾と共に全摘出する．術後経過良好で7ケ月後の現在再発の徴候は認めない．

剔出標本肉眼的所見　胃上部大弯に小児拳大の腫瘤あり，表面は凹凸不整で一部脾門と癒着あり，周囲リンパ腺には転移を見ない．

腫瘤をさけて前壁を切開するに腫瘤は一部胃内腔に突出しており，中心部に潰瘍を形成し腫瘤周囲の胃壁に浸潤を認めた．

組織学的所見　腫瘍細胞は粘膜層より筋層に深く瀰漫性に浸潤しており，一般にやや大型類円形の核を有し中等量の粗大な染色質索と明瞭な核膜を認め，1～2個の核小体を有するものがあり，比較的多数の細胞に核分裂像を認めた．又これら腫瘍細胞の境界は不鮮明ながら索状或いは互いに突起をもつて連なる傾向を示すが細胞索の形成は見られない（写真3，4）．鍍銀染色により著明な格子状線維が認められる（写真5，6）．これらの所見より胃細網肉腫と組織診断された．

3. 考按

胃肉腫症に関しては，1863年 Virchow が胃滑平筋肉腫を報告して以来，多くの症例が報告されているが，胃に発生する悪性腫瘍の中では稀なもので，癌研外科の統計では1.08％（胃癌2090例に対し胃

肉腫27例)[1]，東大木本外科の統計では1.05%（胃癌1047例に対し胃肉腫11例）となつている．又加藤は剖検例の0.4%，手術された胃腫瘍の1.4%に胃肉腫を見ている[3]．外国の統計では Marshall の3.5%（1,171例中41例)[4]，Thompson 4.8%（418例中20例)[5] と我国より高い率を示している．これは胃腫瘍の大半を占める胃癌が我国に特に多いためではないかと考えられる．

胃肉腫の組織学的分類は Ewing[6], Dumb[7], Willis[8] 等により行なわれているが，太田は悪性リンパ腫，滑平筋肉腫及びその他の肉腫に分類し，その内悪性リンパ腫を更にリンパ肉腫と細網肉腫に分けている[9]．悪性リンパ腫と滑平肉腫の発生率は東大木本外科の統計では8対3，癌研の統計では21対6といずれも悪性リンパ腫の方が多くなつている．

胃に於ける肉腫の発生部位は Schinz によると胃癌と反対に大弯側に多いとし[10]，癌研の統計は胃中部大弯前壁を好発部位とし，Borrmann も胃体部大弯側に多いとしている[11]．しかし Palmer 等の集計を見ると必ずしも一定していない．

胃肉腫の肉眼的な分類として，Konjetzny は胃内型，胃外型，胃壁浸潤型の3型を挙げ[13]，Feldman は5型に分類した[14]．これとは別に Palmer は瀰漫性浸潤型，結節性浸潤型，孤立型，潰瘍型，蕈状分葉型の5型に別けている[15]．これら肉眼的な形態とレ線像との関係について斉藤は黒川の胃癌の分類に準じて考えている[12]．それによると，第1型の銃眼像を呈するものには Konjetzny の胃内型，Palmer の孤立型及び蕈状分葉型が含まれるが胃肉腫の中では最も少ないものとされ，この中には比較的限局性に生ずる滑平筋肉腫が含まれる．

第2型の気環像を示すものは Palmer の潰瘍型に相当する．肉腫はその発生学的な特徴から粘膜をおかすことは少なく，又遅いというが，病変が全層に及んで穿孔を惹起することは胃癌の場合より寧ろ多い．粘膜の病変は浸潤によるよりも，圧迫壊死又は血液の供給不足に帰せられるものとされ，従つて潰瘍面が浅く定型な周堤は著明でない．この点から胃癌よりも寧ろ胃潰瘍の壁龕と鑑別を要するることが多い．

第3型は鉄管像を呈するもので Konjetzny の胃壁浸潤型，Palmer の瀰漫性浸潤型がこれに相当する．円型細胞肉腫及びリンパ肉腫は浸潤型に来るとされ，リンパ肉腫は胃肉腫中最も多いので，この型のレ線像に遭遇することが多い．又これは硬性癌と同様のレ線像示すが，萎縮像を示さず，狭窄も軽度とされている．潰瘍を生じやすく従つて第2型の像に移行するものが多い．

第4型は混合型及び蜂巣像を示すもので，癌に於いては進行したものがこれに相当し，蜂巣像又は悪性皺壁像として示されるが，肉腫に於いては巨大皺壁が一つの特徴とされており[17][18][19]，これは早期より現われる点，肥厚性胃炎との鑑別が問題となる．

その他胃肉腫の特徴として，時に病変を多発生に認め，潰瘍を作ることが多く[19]，胃癌より末期まで蠕動が保持されていると云う[16]．しかしレ線像により胃癌とはつきり鑑別することは困難であると云うのが文献の一致した意見のようである．事実胃のみに発生する肉腫は比較的稀で，他臓器の病変より肉腫と診断されるのが普通である．

自覚症状に関して，Franzer は悪性リンパ腫では潰瘍症状を示すことが多いと云い[20]，我々の症例も潰瘍の如き症状を示し，これに一致した．又滑平筋肉腫は不定の胃症状を呈し，胃出血のため著明な貧血を見ることが多いと云う．尚手術成績は胃癌よりやや良好とされている．

4. 結　　語

我々は最近，胃大弯に原発した胃細胞網肉腫症の1例を経験したので，これにレ線的考察を加えて報告した．

（稿を終るにあたり御校閲を賜つた恩師武田教授並びに癌源山本教授に深甚の謝意を表します．尚本稿の要旨は日本医学放射線学会第20回中四国部会に於いて発表した．）

文　　献

1) 梶谷他：癌の臨床，6，141，1960.
2) 東大木本外科：外科診療，4，1430，1962.
3) 加藤他：外科，19，397，1957.
4) Marshall, S. F. & Meissner, W. A.: Arch. Snig., 40, 120, 1940.
5) Thompson, H. L. & Oyster, J. M.: Gastroenterology, 15, 185, 1950.
6) Ewing, J.: Neoplastic diseases, Philadelphia,

1928.
7) Dumb, G.: Tumours of lymphoid tissue, Edinburgh & London, 1954.
8) Willis, R. A.: Pathology of tumours, St. Louis, 1948.
9) 太田：臨床病理組織学, 1956.
10) Schinz, H. R. et al: Lehrbuch d. Röntgen Diagnostik 7, 1952.
11) Borrmann, R.: Handbuch d. spiziellen pathologischen Anatomie u. Histologie 4, 1926.
12) 斉藤他：東北医誌, 47, 550, 1953.
13) Konjetzny: Ergebn. Chirurg. u. Orshop., 14, 256, 1921.
14) Feldman: Clinical roentgenology of the digestive tract, Baltimore, 1945.
15) Amer. J. digest. Dis. a. Nutrit., 17, 186, 1950.
16) Drane: Amer. J. Roentgenol., 34, 755, 1955.
17) Rofsky et al: Gastroenterology, 3, 297, 1944.
18) Bassler & Pelers: J. Amer. Med. Assoc., 138, 489, 1948.
19) Crile et al: Ann. Surg., 135, 39, 1952.
20) Franzer, J. W.: Malignant lymphomas of the gastrointestinal tract, S. G. O., 108, 182, 1959.

Primary Reticulum Cell Sarcoma of the Stomach; Report of a Case

By

Takeru SHIAKU
Keichiro OGINO
Kaname AONO
Yoshihiro HADA

Department of Radiology Okayama University Medical School
(Director: Prof. Toshimitsu Takeda)

A case of primary reticulum cell sarcoma of the stomach was reported. The patient was a fifty-four year old housewife, with the chief complaints of epigastric pain and anorexia. The roentgen manifestations were consistent with gastric cancer, and total gastrectomy was performed. The lesion was localized in the stomach and histological examination revealed reticulum cell sarcoma.

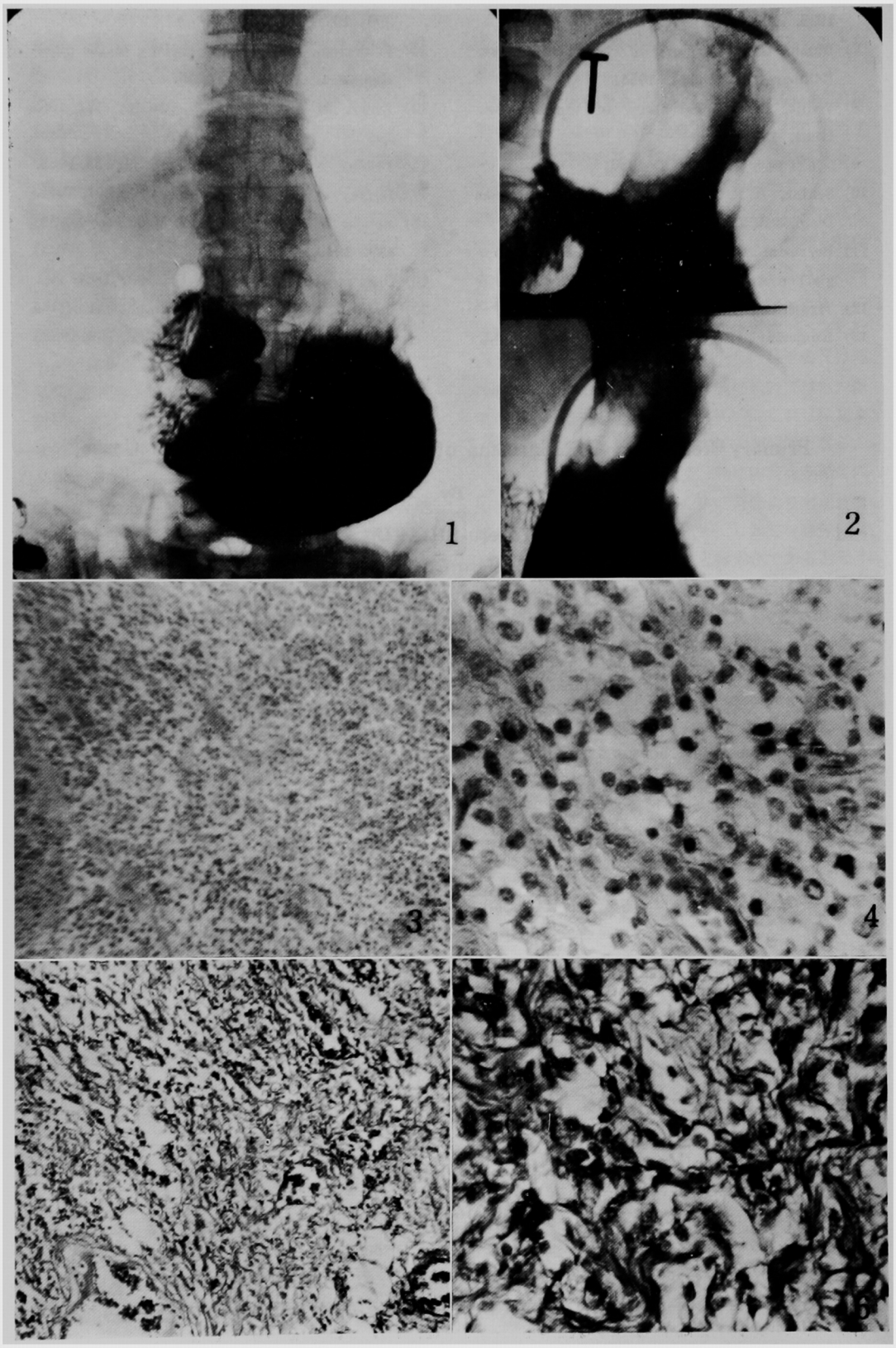
1
2
3
4
5
6