

Creutzfeldt-Jakob 病の脳波学的検討

— 2 剖検例の報告と文献的考察 —

社会保険・広島市民病院・神経科

好 永 順 二

(昭和54年10月30日)

Key words: Creutzfeldt-Jakob 病,
周期性同期性放電 (PSD)

はじめに

Creutzfeldt-Jakob disease (CJD)は主として初老期にみられる稀な疾患であり、特異な臨床症状と病理所見を呈する。最近では遅発性ウイルス感染症の可能性が示唆され⁸⁾、本疾患の病因解明に向って著しい進歩がみられる。CJDの脳波所見については、Jonesら¹⁶⁾によって初めて特徴的な異常所見に注目されて以来、今日に至るまで多数の報告がある。Lesseら²⁰⁾の命名による周期性同期性放電(periodic synchronous discharge (PSD))が本疾患の診断に極めて有用なことは既によく知られている^{41),47)}。しかし、臨床経過と経時的脳波所見との関連を追求した報告は少なく、特に背景活動の変化と PSD の消長を詳しく記載した文献はまだ数少ない^{6),11),19)}。著者は2剖検例についてはほぼ全経過にわたる脳波推移を観察する機会を得たので、主な臨床症状と脳波所見の関連に検討を加えた。また、自験例に加えて典型的な PSD の記載がみられる本邦剖検例を整理し、PSD 出現例の臨床病理学的特徴を明らかにした。さらに経時的脳波所見、および PSD の発生機序について考察し、PSD が本疾患の病的過程の特異性を反映していることに言及した。

自 験 例

1. 症例1. 63歳、女性、主婦。

家族歴：特記すべきことなし。

既往歴：60歳時に高血圧を指摘されたが、未治療である。その他に特記すべきことなし。

現病歴：昭和48年9月6日頃急激に発症した。寡黙で無表情となり、緩慢な動きをするようになった。また、視力低下を訴え、外出しなくなり、周囲に無関心な態度で呆然と過す時間が多くなった。数日後には床について無為に終日過すようになった。12日

頃より歩行に介助を必要とした。15日の食直後に嘔吐し、その後は拒食するようになった。17日に某院内科へ検査目的で入院した。医師の質問に対する反応は鈍く、返答の内容は要領を得ず、検査指示にも従えなかった。入院後歩行は次第に不可能になった。また、入院直後より夜間せん妄がみられ、眼前の物を払いのけるような動作や、奇声を発するなどの異常な言動が認められた。30日より両便失禁となり、この頃より左上肢は屈曲位を呈し始めた。10月4日に診断不能のまま退院し、11日に某開業医の紹介で当科へ入院した。

入院時現症：a) 一般所見：体格中等。栄養不良。貧血と黄疸なし。体温37.1°C。脈拍102/分、整。血圧130/90mmHg。胸腹部に異常なし。

b) 神経学的所見：呼名に対して「はい」と大声で返答をするが、自発語は認められない。開閉眼、開口、挺舌などの指示に従えない。視線は右ないし左上方の虚空を凝視し、緩慢な動きで方向は変化する。命令に従う注視運動は不能である。瞬目運動は極めて少ない。瞳孔正円同大。対光反射正常。眼底に著変を認めない。固く閉口し、検査者の開口手技には強く抵抗する。首は仰臥位で正面を向き、側方へは動かさない。左上肢は肘関節で屈曲し、筋硬直と Gegenhalten が高度に認められる。右上肢は伸展位を呈し、アテトーゼ様不随意運動と筋緊張の軽度亢進がみられる。両下肢は伸展位で、筋緊張は正常である。口とがらし反射および下顎反射は陽性を示すが、四肢の腱反射は正常範囲にあり、病的反射は認められない。両便失禁を認める。

検査所見：表1参照。48年10月12日の脳波検査で典型的な PSD を認めた。

入院後経過：脳波検査において典型的な PSD を認めたので、臨床経過と神経学的所見とを考慮合わせて CJD と臨床診断を下した。14日には全く応答

表1. 入院時検査所見

検査項目		症例1	症例2	検査項目		症例1	症例2
血沈	1時間値	34	18	血清学	Wa-R	-	-
	2 "	74	40		ASLO	-	-
尿		正常	正常		CRP	+	+
					RA	-	-
末梢血	赤血球 ($\times 10^4$)	446	462	内分泌	T ₃		0.79
	血色素 (g/dl)	13.4	14.7		T ₄		9.1
	色素係数 (%)	39	40		TSH		2.1
	血小板 ($\times 10^4$)	25.8	25.7	血清蛋白分画	総蛋白 (g/dl)	5.8	6.7
	白血球	8400	8200		アルブミン (%)	52.1	55.9
白血球分画	正常	正常	α_1 グロブリン		5.4	5.2	
電解質	Na (mEq/l)	142.9	138.6		α_2 "	17.4	13.2
	K	3.2	4.0		β "	7.8	9.1
	Cl	98.2	99.0	γ "	17.3	16.2	
	Ca	9.4	9.4	免疫グロブリン	Ig G (mg/dl)	1100	1440
	血清生化学	ZnTT	3.7		6.3	Ig A	157
TTT		1.7	1.4		Ig M	130	271
GOT		38	20	髄液	初圧 (mmH ₂ O)	180	110
GPT		3	17		細胞数	2/3	6/3
Al-Pase			8.3		蛋白 (mg/dl)	22	38
BUN (mg/dl)		18	18		Ig G (mg/dl)	1.63	4.0
総ビリルビン (mg/dl)			1.3	Ig A	0.3	0.6	
コレステロール (mg/dl)		143	244				
アンモニア (μ g/dl)		79					
血糖 (mg/dl)		103	122				
ビタミンB12 (Pg/ml)		3200↑					

はなくなり、右上肢のアテトーゼ様不随意運動も消失し、両上肢の腱反射の亢進と Hoffmann 反射を認めるようになった。19日頃には上肢屈曲、下肢伸展位のいわゆる decorticate rigidity を呈し、全体像としては失外套症候群の状態となった。その後小康状態を保っていたが、11月16日に突然左上肢遠位部にミオクローヌスを認めた。ミオクローヌスは右上肢→口唇→舌→両下肢の順に広がって出現し、2週間後の30日には全身に活発に認められるようになり、触覚刺激、他動運動、腹部膨満、発熱などによって増強された。また、ミオクローヌスは睡眠・覚醒リズムとも関係し、覚醒時には持続的に出現したが、睡眠中は減弱するか、または消失するかしていた。49年1月8日頃下肢と軀幹ではミオクローヌスはみられなくなり、顔面と上肢遠位部には散発的に出現していたが、それも次第に減弱し、3月1日頃完全に消滅した。5月中旬より両下肢の腱反射も亢進し、6月上旬には四肢は屈曲位を呈した。7月30日に肺炎と腎盂炎を合併し、発熱した。抗生剤投与により、9月中旬には解熱したが、これを機に全身の衰弱は著明になった。また、筋緊張は低下し、Gegenhal-

ten も認められなくなった。間もなく四肢は屈曲位から伸展位に移行した。10月下旬に再度一過性の発熱をきたした。11月中旬より逆に体温は下降し始め、しばしば35℃台の低体温を観察した。さらに50年1月8日頃より35℃以下を持続的に示すようになった。2月28日より血圧は下降し、3月2日に死亡した。全経過18ヵ月。

経時的脳波所見(図1): 48年9月18日に第1回の記録を行い、50年2月26日までの期間1~2週間隔で計65回の観察を行った。1回ごとの記録時間は20~30分。

第1回(48年9月18日): 閉眼時脳波。8~9 Hz の不規則な中等度振幅 α 波を背景活動とし、3~7 Hz の汎発性徐波を多量に混入する。左右差はない。光刺激に無反応で過呼吸の指示に従えない。

第2回(10月12日): 前回より背景活動は高振幅化し、徐波は右半球優位に出現する。背景活動にひき続き PSD の出現を認める。PSD は150~190 μ V の高振幅鋭波ないし徐波よりなり、ほぼ1秒に1回の出現間隔でいわゆる相を形成して180秒以上持続的に出現する。波形は閉閉眼や音、光刺激による影響

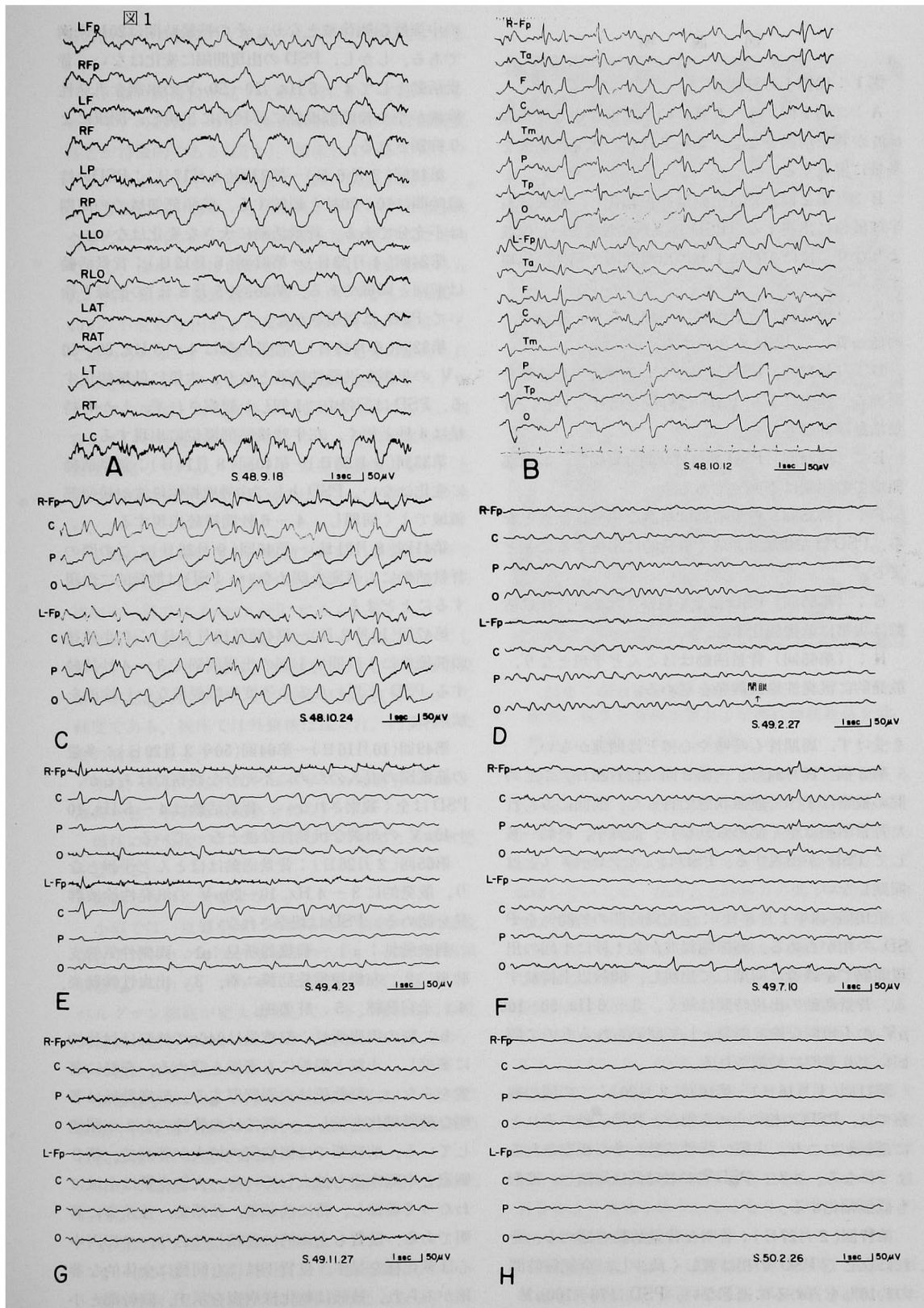


図 説 明

図1：症例1の脳波

A：(第1回) 8～9 Hz の不規則な中等度振幅 α 波が背景活動をなし、3～7 Hz の汎発性徐波を多量に混入する。

B：(第2回) 背景活動は高振幅化し、徐波は右半球優位に出現する。PSD は高振幅鋭波ないし徐波よりなり、ほぼ1秒に1回の出現間隔で相性に出現する。

C：(第3回) 背景活動は平坦となり、記録中、終始一貫して PSD が出現する。

D：(第17回) PSD は減少し、著明な背景活動を認める。開眼により PSD は抑制を受けないが、背景活動は抑制される。

E：(第24回) PSD の持続時間は短縮し、前頭部領域での同期は不充分である。

F：(第35回) 背景活動は単調な汎発性徐波となる。PSD は左後頭部領域で散発的に出現するにとどまる。

G：(第55回) PSD は全く観察されない。背景活動は次第に低振幅化する。

H：(第65回) 背景活動はほとんど平坦となり、散発的に汎発性徐波群発を認める。

を受けず、周期性も呼吸や心博とは関連がない。

第3回(10月24日)～第9回(12月26日)：この間の観察はすべて開眼状態で行った。前回にみられた背景活動は全く認められない。記録中、終始一貫して PSD が出現する。PSD はミオクローヌスとは同期しない。

第10回(49年1月8日)：全記録時間の約80%を PSD の相が占める。高振幅鋭波が約1秒に1回の出現間隔で全誘導に同期して出現し、60秒以上持続する。背景活動の出現時間は短く、3～6 Hz、50～100 μ V の不規則な徐波群発として認められるもので開眼により著明に抑制される。

第11回(1月16日)～第16回(2月20日)：この間の観察では、PSD の相の占める割合と背景活動のそれとに逆転がおり、次第に背景活動が多く観察されるようになる。また、PSD の持続時間は短縮し、波形も低振幅化する。

第17回(2月27日)：著明な背景活動を認める。それに反して PSD の相は著しく減少し、全記録時間の約10%を占めるに過ぎない。PSD は70～100 μ V

の中等度振幅徐波となり、その持続時間は20秒未満である。しかし、PSD の出現間隔に変化はない。背景活動として4～5 Hz、20～50 μ V の単調な汎発性徐波がやや後頭部優位に持続的に出現し、開眼により抑制される。

第18回(3月6日)～第23回(4月17日)：PSD の持続時間は10～20秒と短縮する。前頭部領域での同期は不充分である。背景活動に大きな変化はない。

第24回(4月23日)～第31回(6月12日)：背景活動は前回と同様である。第26回(5月8日)の記録を徐いて PSD は観察されない。

第32回(6月19日)：背景活動は4～5 Hz、20～50 μ V の単調な汎発性徐波となり、次第に低振幅化する。PSD は記録中に1回しか観察されず、しかも持続は4秒と短く、左半球後頭部優位に出現する。

第33回(6月26日)～第40回(8月14日)：背景活動に変化はない。PSD として中等度振幅鋭波が後頭部領域でよく同期し、4～6秒間持続出現する。

第41回(8月21日)～第46回(9月25日)：この間の背景活動にも著変を認めない。PSD は散発的に出現するにとどまる。

第47回(10月2日)～第48回(10月9日)：右半球後頭部優位に1秒間に1回の出現間隔で3～4秒持続する PSD と思われる中等度振幅鋭波ないし徐波を認める。

第49回(10月16日)～第64回(50年2月20日)：多量の筋電図の混入のために不十分な観察ではあるが、PSD は全く観察されない。背景活動は4～5 Hz、10～40 μ V の単調な汎発性徐波となっている。

第65回(2月26日)：背景活動はほとんど平坦となり、散発的に3～4 Hz、10～20 μ V の汎発性徐波群発を認める。PSD は観察されない。

剖検所見：a) 一般臓器所見：1. 両側性気管支肺炎。2. 左側線維性肋膜炎。3. 出血性膀胱炎。4. 子宮筋腫。5. 肝萎縮。

b) 脳の肉眼所見：脳重量は940gで終脳は対称的に萎縮し、小脳と脳幹にも萎縮を認める。脊髄に著変をみない。脳軟膜は白濁肥厚する。脳底動脈は著明な動脈硬化を示し、一部では血管腔の1/2が閉塞している。前額断では側脳室の拡大が著明で、第3脳室と中脳水道も拡大している。大脳皮質は全域にわたって萎縮し、特に前頭葉、頭頂葉、後頭葉に著明である。髓質も全体的に萎縮しており、半卵円中心は軟化様を呈す。皮質下核にも同様に全体的な萎縮がみられ、被殻は軟化様病変を示す。脳幹部と小

脳の剖面では一般的な萎縮をみるが、粗大病変はない。

c) 脳の顕微鏡所見：大脳皮質においてはアストログリアの肥大、増生と海綿状態および神経細胞脱落とが特徴的である(図2)。増生しているアストログリアはその大半が肥大型で、 $20\sim 50\mu$ と大きく、 $1\sim 3$ 個の核を有す。このアストログリアの増加は全層にみられるが、皮質深層部と皮髄境界部に著明である。海綿状態は前頭葉、頭頂葉、後頭葉にみられ、特に頭頂-後頭葉に目立つ。小さなものは $20\sim 40\mu$ の不規則な円形または楕円形の小孔の集合として認められるが、一部ではルーペで十分に認められるほど粗大なものもある。神経細胞脱落はアストログリアの増加と海綿状態の程度に応じてみられ、残存している神経細胞は萎縮したり、色素崩壊などの変性に陥っている。しかし、原発刺激像はない。上記の特徴的な所見は海馬回ではほとんど認められない。

大脳白質は疎鬆化し、脱髄と軸索の崩壊が著明である。また、皮質と同様の肥大性アストログリアの増加や一部では foamy cell がみられる。

尾状核、被殻、淡蒼球、視床のいずれにおいてもアストログリアの増加と海綿状態および神経細胞脱落とが認められるが、その程度は大脳皮質に比べて軽度である。視床では外側核は保たれ、内側核に軽度の病変をみる。

赤核、黒質ではアストログリアの増加をみるが、海綿状態と神経細胞脱落を欠く。

橋核には軽度のアストログリアの増加と海綿状態を認める。

延髄と脊髓に著変はない。

小脳では、皮質全域にわたる顆粒細胞の著明な脱落とアストログリアの増加がみられ、一部には海綿状態もみられる。プルキニエ細胞は軽度に脱落し、ベルグマン細胞が肥大増生している。歯状核に軽度の海綿状態とアストログリアの増加がみられるが、その他に著変はない。

脳血管全体において動脈硬化は著明で、一部では閉塞や再疎通の像がみられる。血管周囲の炎症細胞浸潤は極めて軽度である。

グリア結節、核内封入体、老人性変化などは認められない。

病理診断：亜急性海綿状脳症

2. 症例2. 71歳。男性。パン製造業。

家族歴および既往歴：特記すべきことなし。

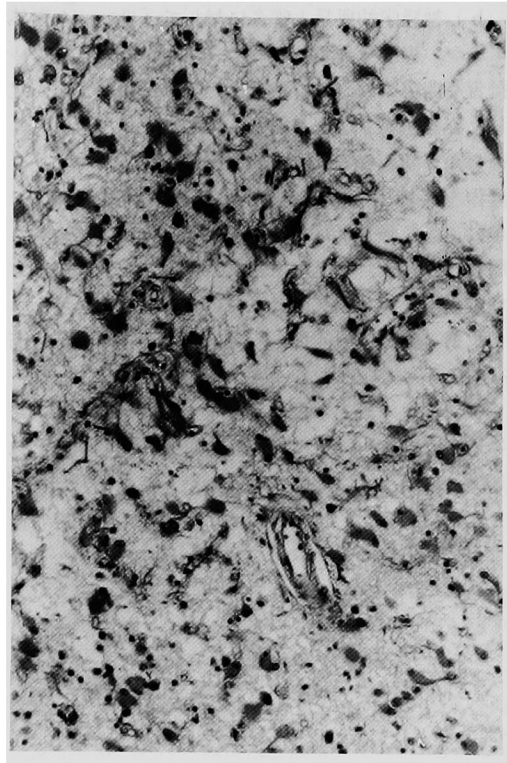


図2：前頭葉皮質。著明なアストログリアの肥大、増生と海綿状態および神経細胞脱落を認める。HE染色。(×50)

現病歴：昭和53年1月頃には疲れやすさを訴えることはあっても、格別変わった様子は見うけられなかった。3月頃より急激に物忘れをするのが目立ち始め、寡黙になってきた。それまでは経営者として活躍していたが、記憶力と計算力の低下のために自然に家庭にひきこもるようになり、生活態度に落ちつきを欠くようになった。発病から数日のうちに極く簡単な計算さえもできなくなった。3月10日に某院脳外科を受診し、パーキンソン病と診断された。その頃より夜間の不眠が続き、昼間も無為に臥床するようになった。22日に歩行不能となり、同病院へ入院した。入院後3日間はスプーンを使って食事をしてしたが、その後は食物を口元へ運べなくなった。29日頃には何の質問に対しても「はい」と保続的に答を繰り返し、家族の顔を区別できなくなった。4月5日より食物を嚥下しなくなり、7日にCJDの疑いで当科へ転院した。

入院時現症：a) 一般所見：体格中等。栄養良好。貧血と黄疸なし。体温 $36^{\circ}4'C$ 。脈拍96/分。整。血圧

140/90mmHg. 胸腹部に異常なし.

b) 神経学的所見: 呼名に対して「はい」と返答するが, 視線を合わせない. 自発語も認められない. 挺舌や開閉眼の命令に従えない. 仰臥位のまま一定した姿勢を崩さない. 開眼して虚空を見つめ, 時にははしかめ顔をする. 右上肢は常に空をつかむような動作を繰り返している. 左上肢は肘関節を屈曲し, 他動運動に強く抵抗する. 両下肢は伸展位である. 瞳孔正円同大, 対光反射正常. 眼底に著変を認めない. 嚥下不能. 四肢の腱反射は正常範囲. 口とがらし反射と把握反射陽性. バビンスキー反射陰性. 筋硬直と不随意運動なし, 両便失禁を認める.

検査所見: 表1参照. 脳波検査で典型的な PSD を認めた. CT scanにて軽度の脳室拡大と頭頂一後頭葉に著明な脳溝の拡大を認めた. 体性感覚誘発電位の記録(6月6日)では N_1 , N_2 の早期成分は両側でほぼ正常に認められたが, 後期成分は認められなかった(図3).

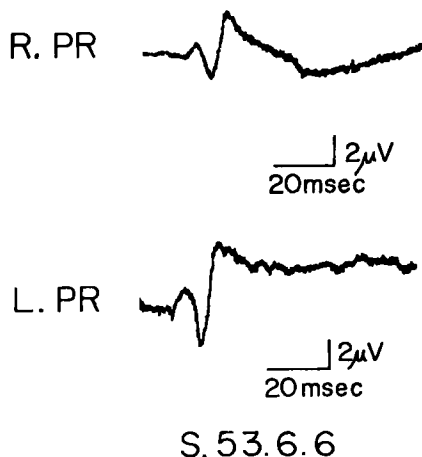


図3: 体性感覚誘発電位(正中神経刺激). 早期成分は正常. 両側で後期成分を欠く.

入院後経過: 嚥下不能のため, 入院後ただちに鼻注を行った. 4月10日には呼名に対して応答はなくなった. 12日頃より右上肢も屈曲傾向を示し, 筋硬直と Gegenhalten を認めるようになった. また, 左上肢遠位部にミオクローヌスが初めて出現した. 23日には startle response がみられ, その後もしばしば観察された. 次いで右上肢にもミオクローヌスは出現し, 5月15日頃には顔面と両下肢にも出現するようになった. この時期には正常な睡眠・覚醒リ

ズムはみられず, 開眼して虚空を凝視している時間が圧倒的に多かったが, 時には短時間閉眼して眠っているようであった. 睡眠時にはミオクローヌスは消失していた. 6月上旬に右上肢屈曲, 両下肢伸展位を呈し, 失外套症候群の病像が完成した. 下旬には両下腿に筋萎縮がみられるようになり, 同時に四肢の腱反射も減弱してきた. 7月上旬には全身の衰弱が強くなり, 17日頃よりミオクローヌスは顔面と右上下肢に限局し, 他の場所では認められなくなった. 29日より血圧が下降し始め, 8月6日に死亡した. 全経過5ヵ月.

経時的脳波所見(図4): 53年4月10日より8月1日まで週1回の間隔で計18回の記録を行った. 1回ごとの記録時間は約20分.

第1回(4月10日): 開眼時脳波. 3~4 Hz, 20~50 μ V の汎発性徐波を背景活動とし, 典型的な PSD の混入をみる. PSD 出現時の基礎波は平坦化しており, 高振幅徐波が0.8~1秒に1回の出現間隔で全誘導に同期して出現する. この PSD の持続時間は10秒以内で, 全記録時間のうちで占める割合は50~70%である.

第2回(4月13日): 背景活動は8~10Hz の α 波に, 中等度振幅4~6 Hz の θ 波を多量に混入する. PSD は前回と同じ出現間隔で10~28秒持続して出現する. 光刺激の影響を受けない.

第3回(4月20日)~第9回(5月30日): この間の背景活動では, 次第に α 波の出現率が低下し, θ 波が多量に認められるようになる. PSD は散発的に認められるに過ぎない.

第10回(6月6日): 背景活動は4~7 Hz の不規則な汎発性徐波となる. 右半球では PSD と思われる鋭波が頻発するが, 同期は不十分である.

第11回(6月13日): 高振幅鋭波からなる PSD が, 0.8秒に1回の出現間隔で左右でよく同期し, 連続的に出現する. PSD は10, 20C/S の光刺激によって変化しない.

第12回(6月20日)~第18回(8月1日): 前回と同様に各記録はすべて PSD によって占められる. 基礎波は平坦化している. PSD はミオクローヌスとは同期しない. また, 次第に PSD の波形は低振幅化し, 出現間隔も多少延長する.

剖検所見: a) 一般臓器所見: 1. 両側性気管支肺炎. 2. 膀胱炎. 3. 肝, 脾, 膵の萎縮. 4. 多発性の表在性胃潰瘍.

b) 脳の肉眼所見: 脳重量は1,230g. 軟膜に著変

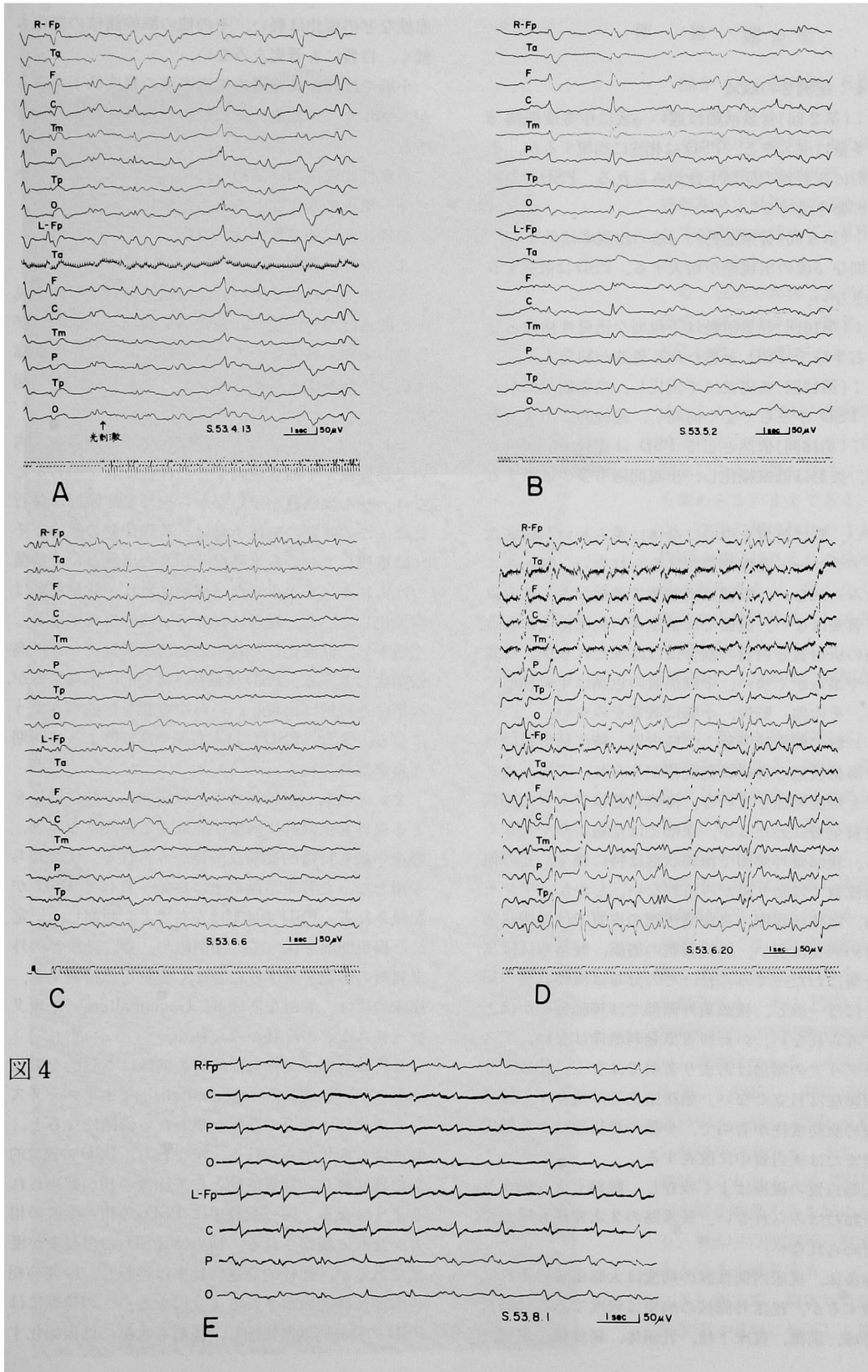


図 説 明

図4：症例2の脳波

A：(第2回)背景活動は遅い α 波に中等度振幅 θ 波を多量に混入する。PSDは相性に出現するが、その波形に左右差や同期不良がみられる。PSDは光刺激の影響を受けない。

B：(第5回)背景活動の α 波の出現率は低下し、不規則な θ 波の出現率が增大する。PSDは散発するに過ぎない。

C：(第10回)背景活動は不規則な汎発性徐波となる。右半球でPSDと思われる鋭波が頻発する。

D：(第12回)基礎波は平坦化し、高振幅鋭波からなるPSDが左右でよく同期し、連続的に出現する。

E：(第18回)依然としてPSDは連続的に出現するが、波形は低振幅化し、出現間隔も多少延長する。

はない。脳は皮質を中心に全体に柔らかい。脳底血管にアテローム変性や奇型はみられない。脳ヘルニアはみられない。脳回は前頭葉で萎縮がみられる以外に著変はない。断面では脳室系の軽度拡大がある。大脳の灰白質と白質の割合はほぼ保たれるが、皮質はやや柔らかく狭い。中脳黒質の色調は年齢相応である。その他、脳幹、小脳に著変をみない。

c) 脳の顕微鏡所見：大脳皮質、特に新皮質に著明な海綿状態と神経細胞脱落がみられ、アストログリアも軽度増加している。海綿状態はブドウの房状で皮質全層にわたるが、深部では空胞がやや大きくなる。後頭葉外側面で海綿状態は特に強く、その他の新皮質では余り差がみられない。しかし、アンモン角、扁桃核周囲、鳥距溝周囲の皮質では海綿状態を含め病変は弱い。神経細胞の萎縮、脱落もほぼ皮質全層にわたってみられ、その分布は海綿状態の局在とほぼ一致し、後頭葉外側部では神経細胞がほとんどみられない。いわゆる原発刺激像はない。アストログリアの増加はあまり著明ではなく、特にグリア線維症は目立たない。脂肪染色では残存する神経細胞の脂肪変性が著明で、少数の脂肪顆粒が血管周囲腔または灰白質中に散在する。

大脳白質の線維はよく残存し、髄鞘もよく染まり、脂肪顆粒はみられない。長索路の2次変性もほとんど認められない。

線条体、視床内側核群の病変は大脳皮質のそれに匹敵するが、視床外側核の病変は軽度である(図5)。淡蒼球、前障、視床下核、乳頭体、扁桃核、黒質、

赤核などの変化は軽い。その他の脳幹諸核の変化も軽く、白質にも著変をみない。

小脳では顆粒細胞層の細胞密度の軽度低下をみるが、プルキニエ細胞、歯状核の神経細胞はよく残存する。

炎症性細胞浸潤は認められず、老人斑、アルツハイマー原線維変化などの老人性変化もみられない。
病理診断：亜急性海綿状脳症

3. 症例の検討(臨床経過と脳波推移)

この項では自験2例における臨床経過と脳波所見との関連について述べ、全経過を初期、完成期、移行期、末期、終末期の5つの病期に区分し、主要臨床症状に脳波像を対応させながら検討を加えた(図6)。

1) 初期：最初に痴呆と性格変化が認められ、次いで筋硬直や不随意運動などの神経症状が明らかとなり、せん妄状態を呈しながら失外套症候群に移行した。この時期の脳波所見は、基礎律動の解体とそれに重複しておこる未熟なPSDの出現として特徴づけられる。まず正常な α 律動は崩れ、背景活動は徐波化してくる。経過に従って α 波の出現率は著しく低下し、徐波化した背景活動は不規則になり、高振幅化してくる。PSDは最初は散発的に出現するが、次第に連続的に出現し、いわゆる相を形成するようになる。また、PSDには左右差や部位によって同期不良が認められる。

2) 完成期：無動無言で上肢屈曲、下肢伸展位をとる失外套症候群の病像が完成する時期になると、経過中最も特徴的な脳波所見がみられる。すなわち平坦となった背景活動の上に終始一貫してPSDが記録される。PSDの波形は左右でよく同期し、一定した出現間隔を保って、開閉眼や、音、光などの外来刺激の影響を受けることなく安定して持続する。臨床的には、著明な筋硬直、Gegenhalten、ミオクローヌスなどの症状がみられる。

3) 移行期：失外套症候群の病像に本質的な変化はないが、筋硬直、Gegenhalten、ミオクローヌスなどの症状に衰退の徴候が現われる段階になると、脳波にも変化がみられる。すなわち、PSDの連続的な出現は終り、背景活動として徐波の相が認められるようになる。同一記録中にPSDの相と徐波の相とが交互に観察される。初めはPSDの出現率が優性であるが、比較的急速に比率は逆転し、徐波の相の方が長時間観察されるようになる。この時期にはPSDの持続時間は短縮し、波形も次第に低振幅化す

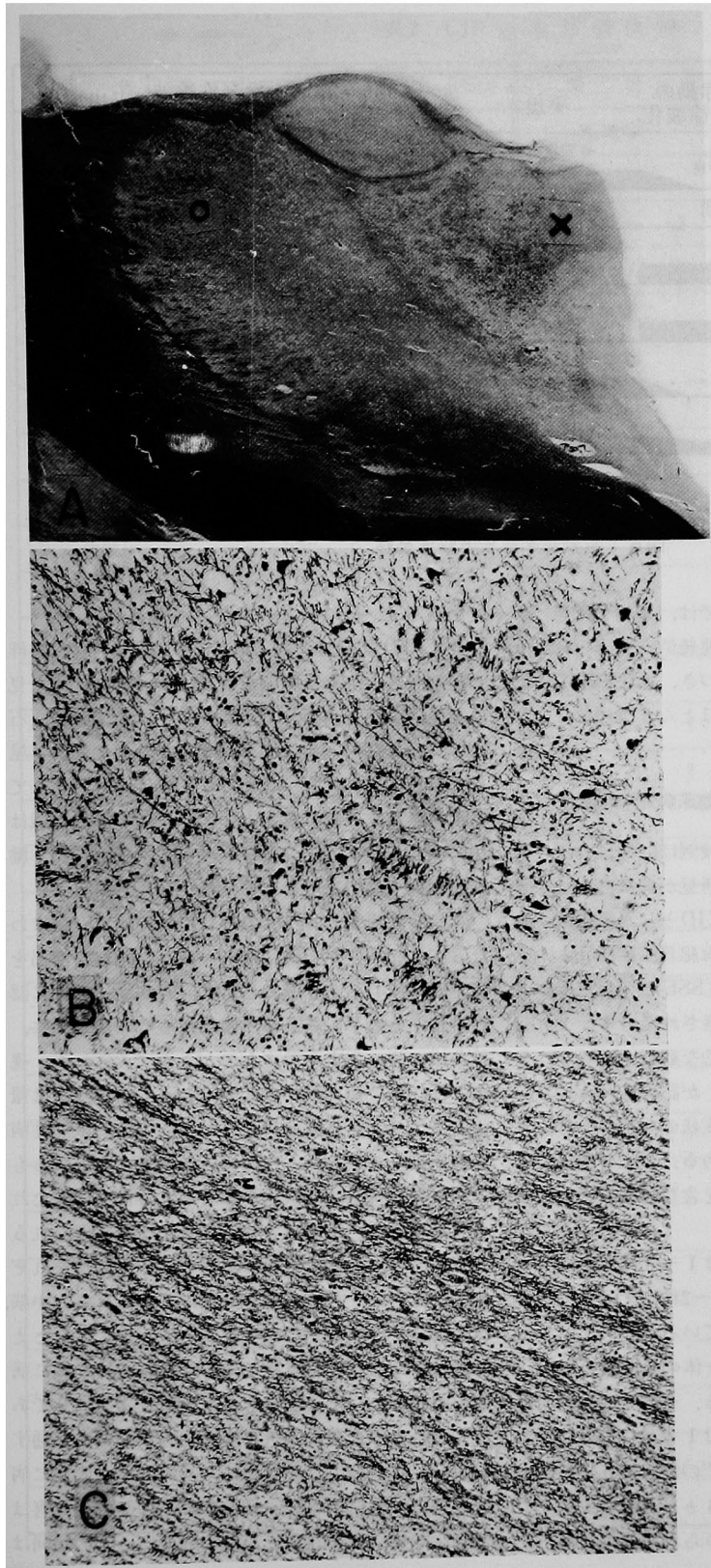


図 説 明

図5：A：左視床，KB 染色，(×4.2)

B：視床内側核（AのXの部位），著明な海綿状態，神経細胞脱落と軽度のアストログリアの増加を認める，KB 染色，(×110)

C：視床外側核（AのOの部位），病変は全体に軽度，KB 染色，(×110)

る。しかし，PSDの出現間隔は依然として一定しているし，開眼による影響を受けない点も変わらないままである。一方，徐波の相は初めのうちはPSDの相にはさまれた徐波群発の形をとるが，間もなく不規則な汎発性徐波として背景活動をなすようになる。これは開眼により著明に抑制される。

4) 末期：臨床的には，全身の活力が低下し始め，筋硬直や Gegenhalten は減弱し，ミオクローヌも散発しながら遂には消滅する。また，長期臥床のために四肢に廃用性萎縮が目立つようになる。脳波像としては，背景活動が単調な汎発性徐波にかわり，低振幅化する。次に PSD は高振幅鋭波から中等度振幅鋭波ないし徐波にかわる。その持続も著しく短縮し，時には同一記録中に一回も PSD を観察しない場合もある。また，初期にみられたように PSD に左右差や同期不良も認められる。PSD の出現間隔は経過とともに多少延長する。

5) 終末期：臨床的には，筋緊張は著明に低下し，四肢

脳波	背景活動	基礎律動の解体と徐波化	平坦	不規則な汎発性徐波	単調な汎発性徐波、低振幅化	平坦
	周期性同期性放電 (PSD)	*左右差, 同期不良	*安定持続	*持続の短縮	*低振幅化, 同期不良	
病期		初期	完成期	移行期	末期	終末期
主要臨床症状	痴呆・性格変化	■				
	せん妄	■				
	失外套症候群		■			
	筋硬直	■				
	ミオクローヌス	■				

図6：主要臨床症状と脳波推移

は伸展位をとるようになる。脳波では、単調な汎発性低振幅徐波が背景活動をなして連続的に認められる。さらに全身の衰弱が極期に近づき、血圧低下をきたすようになると、背景活動はほとんど平坦になる。

本邦剖検例における PSD 出現例の臨床病理学的検討

著者の調べた範囲では、本邦剖検例は61例にのぼる(表2)。そのうちの49例に脳波所見が記載されており、34例に PSD がみられる。CJD としての報告例には28例中17例に、一方、亜急性海綿状脳症[subacute spongiform encephalopathy (SSE)] としての報告例には21例中17例に PSD は観察されている。

PSD 出現例の中から、i) 経時的な観察の有無を問わず、脳波所見に典型的な PSD が認められる。ii) PSD 記録時の経過月数と臨床症状の記載がある。iii) 病理所見に病変分布の記載がある。以上の条件を満たす症例を抽出し、自験2例を含む15例について検討した(表3)。

これらの症例にみられる PSD は1~3相性の高振幅鋭波ないし徐波からなり、0.5~2秒に1回の間隔で出現する典型的な波形を呈している。

1) PSD 記録時の経過月数：全体の2/3にあたる10例は3ヵ月以内の病初期である。そのうち自験2例、浜口ら¹²⁾、木下ら¹⁸⁾の例では1ヵ月目に既に記録されている。矢島⁴³⁾、高津ら³⁸⁾の例では5ヵ月、長谷川ら¹⁴⁾の例ではさらに遅れて8ヵ月となっているが、経過上病勢に急激な進展のみられる時期であ

った点では、他の例と一致している。

2) PSD 記録時の臨床症状：6例に失外套症候群の記載がみられる。明確な記載はないが、臨床所見の記述内容から判断して、新福ら³⁵⁾、大塚ら²⁹⁾、石崎ら¹⁵⁾、矢島⁴³⁾、浜口ら¹²⁾の例も失外套症候群を呈していたと思われる。また、これに近い病像として無動性無言を2例にみる。ミオクローヌスの記載は10例にみられる。その他、筋硬直、不随意運動、腱反射亢進、病的反射などの症状が認められる。

3) 脳の病変分布：大脳皮質では、ほぼ全域にわたる広汎な病変が全例にみられる。ただし、海馬を除くとするものが6例ある。基底核病変は13例に認められ、そのうち線条体に限局するものが6例に、線条体に強い病変を示すものが1例にみられる。視床では13例に何らかの病変がみられ、その内訳は報告者により多少表現は異なるが、内側核の限局性病変とするものが5例、内側核に著明であるとするものが4例、視床枕に限局するもの、外側核は保たれるとするもの、病変は著明であるが構築は保たれるとするもの、全体に軽微であるとするものがそれぞれ1例である。白質病変は9例に認められる。中脳、橋、延髄では病変を認めない例の方が多く、たとえ認められたとしても軽微である。小脳では9例に病変を認める。以上の所見をまとめると次の通りである。a) 大脳皮質の広汎な病変のみが全例に共通する。b) 基底核では線条体に、視床では内側核に病変が強い傾向にある。c) 中脳以下の脳幹の障害は最も少ない。d) 白質と小脳の病変に一定の傾向は

表2. CJD の本邦剖検例

報 告 者	病理診断	EEG (PSD)	報 告 者	病理診断	EEG (PSD)
'61 王丸ら 1	CJD	-	生田ら	SSE	+ (+)
" 2	CJD	-	谷口ら	CJD	+ (+)
市川ら	CJD	-	'73 岡田ら 1	CJD	-
'63 石野	CJD	+ (-)	岡田ら 2	CJD	-
白木ら 1	SSE	-	小笠原ら	CJD	-
" 2	SSE	-	末次ら	SSE	+ (+)
'64 松岡ら	CJD	+ (+)	末次ら 1	CJD	+ (-)
'65 辻山ら	SSE	-	" 2	SSE	+ (+)
西村	SSE	+ (+)	'74 Naito et al.	CJD	+ (-)
新福ら	SSE	+ (+)	末次ら	SSE	+ (+)
'67 大塚ら	SSE	+ (+)	星野ら	SSE	-
室伏ら	CJD	+ (+)	沖野ら	CJD	+ (+)
岩瀬ら	SSE	+ (-)	'75 守田ら	SSE	+ (-)
'68 宮崎ら 2	SSE	+ (+)	田所ら 1	CJD	+ (+)
松岡ら	CJD	+ (-)	" 2	SSE	-
長谷川ら	SSE	+ (+)	'76 赤井ら	CJD	+ (+)
'69 片山ら	CJD	+ (-)	成田ら	SSE	+ (+)
新井ら	CJD	+ (-)	田所ら	CJD	+ (+)
湯浅ら	CJD	+ (-)	中島ら	CJD	+ (-)
高山ら	CJD	-	森本ら	CJD	+ (-)
'70 三山ら	CJD	+ (-)	井上ら	CJD	+ (+)
松岡ら 1	SSE	+ (+)	'77 水谷ら	CJD	+ (+)
" 2	SSE	+ (+)	Hirano et al.	CJD	+ (+)
'71 石田ら	SSE	+ (-)	石井ら	SSE	+ (-)
石崎ら	CJD	+ (+)	本村ら	CJD	+ (+)
力丸ら	CJD	+ (+)	'78 一条ら	CJD	+ (+)
'72 矢島 1	SSE	+ (+)	高津ら	CJD	+ (+)
" 3	SSE	+ (+)	小野田ら	CJD	+ (+)
浜口ら	SSE	+ (+)			
木下ら 1	CJD	+ (+)	症例 1	SSE	+ (+)
" 2	CJD	+ (-)	" 2	SSE	+ (+)

表 3. PSD 出現例の臨床所見と病変分布

症例	報告者	性	年齢	経過 月数	PSD 記録時		PSD の性質	病 変 分 布							
					月数	臨 床 症 状		大脳皮質	白質	基底核	視 床	中脳	橋	延髄	小脳
1	新福ら ³⁵⁾	♀	68	5	2→4	上肢屈曲 意識障害 間心性攣縮 病的反射	鋭波を伴う高振幅徐波, 1.5回/秒	+	-	+	+	-	-	-	-
2	大塚ら ²⁹⁾	♀	62	5	2	上肢屈曲・下肢伸展 意識障害 不随意運動	高振幅鋭波, 3~多相性, 1.2~1.4回/秒, 間代性筋攣縮と同期する	+	-	+	+	+	+	+	+
3	宮崎 第2例 ²⁵⁾	♀	65	12	4→8	失外套症候群 ミオクローヌス 腱反射亢進	高振幅鋭波ないし徐波や棘波, 単相~2相性, 1.5回/秒, 不随意運動と同期する	+	+	+	+	-	-	-	+
4	長谷川ら ¹⁴⁾	♂	56	17	8→15	高度の痴呆 不随意運動 ゲルストマン症候群	高振幅徐波一鋭波結合, 2回/秒→1回/秒	+	+	+	+	+	-	-	-
5	松岡ら 第1例 ²²⁾	♂	57	5.5	3.5	上肢屈曲・下肢伸展 失外套症候群 ミオクローヌス 筋強剛	高振幅徐波ないし鋭波, 2~3相性, 0.5~1回/秒	+	+	+	+	-	-	+	+
6	石崎ら ¹⁵⁾	♂	51	3	2.5	上肢屈曲・下肢伸展 アテトーゼ様運動 腱反射亢進	高振幅異常波, 3相性	+	+	+	+	-	-	-	-
7	矢島 第3例 ^{42,43)}	♂	64	14	5→11	上肢屈曲・下肢伸展 ミオクローヌス 腱反射亢進	高振幅鋭波, 1回/秒, ミオクローヌスと同期する	+	-	+	-	-	-	-	+
8	浜口ら ¹²⁾	♀	64	2	1	上肢屈曲・下肢伸展 ミオクローヌス 筋硬直 深部反射減弱	高振幅鋭波, 多くは3相性, 1.5回/秒	+	+	+	+	-	-	+	+
9	木下ら ¹⁸⁾	♂	41	14	1	急速な痴呆化	高振幅鋭波, 3相性 1.5~2回/秒	+	+	+	+	-	+	-	+
10	末次ら ³⁶⁾	♂	59	4	3→4	上肢屈曲・下肢伸展 失外套症候群 ミオクローヌス 水平眼振	鋭波, 0.7~0.8秒に1回, →1.2~1.4秒に1回	+	-	-	-	-	-	-	-
11	末次ら 第2例 ³⁷⁾	♂	65	3	2.5	無動性無言 原始反射 左側腱反射亢進	徐波ないし鋭波	+	+	-	+	-	-	-	-
12	赤井ら ²⁾	♀	47	5	2	無動性無言 ミオクローヌス 四肢伸展位	陰性単多刺波, 1.5秒に1回, 不随意運動と同期する	+	-	+	+	-	-	-	+
13	高津ら ³⁸⁾	♂	42	16	5	失外套症候群 ミオクローヌス 共同偏視 病的反射	ミオクローヌスと必ずしも同期しない	+	+	+	+	-	-	-	+
14	症例1	♀	63	18	1→13	上肢屈曲・下肢伸展 失外套症候群 ミオクローヌス 筋硬直	高振幅鋭波ないし徐波, 2~3相性, 1回/秒, ミオクローヌスと同期しない	+	+	+	+	+	+	-	+
15	症例2	♂	71	5	1→5	失外套症候群 ミオクローヌス	高振幅鋭波, 2~3相性, 0.8~1秒に1回, ミオクローヌスと同期しない	+	-	+	+	+	-	-	-

認められない。

考 察

1. PSD の特徴についての文献的概観

1960年、Nevin ら²⁷⁾ は従来のCJDと区別してSSEを独立した概念として提唱し、この疾患が特徴的な脳波所見、すなわち PSD を示しやすいことを指摘した。この問題は議論をよんだが、その後症例が集積されるにつれて中間型や移行型があるという事実から両者は同一疾患とされ^{23,24,33)}、現在ではSSEはむしろCJDの中核群と見なされている。最近の文献によると、PSDはSSEとして報告された症例に明らかに高率に観察されている^{4,10,11,32)}。そこでCJDにおけるPSDの出現率をみると、May²⁴⁾の報告によれば68例中36例と約半数にPSDを認めたとする。著者の調査でも、脳波所見のある本邦剖検例49例中34例にPSDの記載をみる。特にSSEとした報告例では80%と高率にPSDが観察されている。

PSDの波形の特徴はJonesら¹⁶⁾の報告以来繰り返し述べられてきた^{20,27,34)}。大部分は2～3相性の高振幅鋭波ないし徐波である。出現間隔は症例ごとに多少のばらつきはあるが、0.5～2秒に1回とほぼ一定している。

また、PSDは外来刺激の影響を受け難く、音、光刺激、開閉眼に左右されない。通常、心博や呼吸のリズムとも関連性は見い出せない^{13,31)}。

薬物の影響について、Nelsonら²⁶⁾はPSDに対してBarbituratesは抑制的に、ChlorpromazineとPentazolは促進的に作用すると報告している。Elliott⁶⁾はDiazepam静注後にPSDが抑制され、逆に背景活動は促進されるとし、Methylphenidate静注ではPSDは抑制されても背景活動に変化はないと述べている。Diazepam静注によりPSDが抑制を受ける現象はFörster⁷⁾と赤井ら²⁾も記載している。

最近、終夜睡眠脳波検査により新しい知見が追加された。まず梅崎ら⁴⁰⁾によると、PSDは深睡眠期には消失するという。次いで小野田ら²⁸⁾は、PSDが睡眠中の呼吸運動の停止時に消失し、呼吸の再現に従って回復する現象を報告している。これらはPSDが覚醒レベルと強く相関することを示唆している。

以上、CJDにみられるPSDの特徴について述べたが、類似の特性を備えたPSDは他の種々の疾患に認められる。そのなかで亜急性性硬化性全脳炎に

おいてはPSDが高率に観察され、診断学的価値が強調されている^{5,21)}。本邦では、松岡ら²²⁾、浜中ら¹³⁾、梅崎ら⁴¹⁾による総説的な詳しい記載があるので、ここではこれ以上触れない。

2. 経時的脳波所見

自験例の経時的脳波観察の結果について、他の研究を参照しながら考察する。

最初におこる脳波変化として、基礎律動の解体と背景活動の徐波化がみられることを述べたが、これは他の報告者の記載と一致する^{10,19,24,32)}。この時期の脳波では、波形に左右差がみられたり、時には焦点性徐波を呈し、脳腫瘍などの占拠性病変との鑑別を必要とする場合もある⁴⁾。

PSDの出現時期について、本疾患の末期とする報告もあるが³⁹⁾、経時的観察を行った最近の報告者^{10,11,19)}は一致して初期に出現するという見解を述べている。

次に、PSDと神経症状との関連についてであるが、通常、PSDが最も活発に出現する時期に前後してミオクローヌスは観察される。従って、これまでこの両者の密接な関連に注目した報告は多い^{1,10,16,47)}。

しかし、自験第1例ではミオクローヌスが出現する約1ヵ月前にPSDは観察されていたし、ミオクローヌス消滅後にもなおPSDは持続していた。

第2例の場合もPSDはミオクローヌスに先行していた。Burgerら⁴⁾の報告にも自験例に類似した症例の記載をみる。逆に、Leeら¹⁹⁾はPSD消滅後にミオクローヌスが観察された症例を報告している。このように脳波推移に照らし合わせてみる限りでは、PSDの出現時間とミオクローヌスとの間に一定の関連は認め難い。また、PSDとミオクローヌスが同期して出現するか否かの問題についても、これまでの報告者の観察結果に一致は認められない。自験例と同じように必ずしも同期しなかったとする報告が、新福ら³⁵⁾、松岡ら²²⁾、高津ら³⁸⁾の例にみられる。一方、大塚ら²⁹⁾、宮崎(第2例)²⁵⁾、矢島(第3例)⁴³⁾、赤井ら²⁾の例では同期して出現したとしている。

著者は、臨床経過上、失外套症候群の病像完成期に一致してPSDの出現も最も活発になることを述べたが、PSDの発生から成熟に至る過程と失外套症候群の病像は密接に関連しながら推移する。未熟なPSDは次第に連続的に出現し、失外套症候群の完成と同時に最も典型的な波形を呈するようになる。自験例では病初期にミオクローヌスをはじめ、筋硬直、Gegenhalten、アテトーゼ様不随意運動などの神経

症状を認めたが、これらの症状と PSD の間に密接な関連は見受けられなかった。従って、失外套症候群の病像確立が脳波推移の上でもエポックを画す重要な意味を持つように思われる。

著者が完成期とした PSD の連続的な出現が認められる病期の脳波所見は、従来、CJDに最も特徴的な臨床所見の一つと見なされてきた。自験第1例ではこの病期は約2ヵ月続き、次の末期脳波への移行がみられた。第2例は約1.5ヵ月続いた後まだ PSD の連続的な出現が観察されるうちに死亡した。この点について、Burger ら⁴⁾は脳波上に PSD の連続出現を認める場合を死期の近い徴候としてとらえ、実際に8例中4例は2～3週間以内に死亡したと報告している。しかし、CJDの子後は、肺炎、尿路感染などの合併症の重篤度や全身管理の状態に依存する要素が大きく、一概には決めつけられないと思う。

次に末期の脳波についてであるが、著者は完成期から末期へ移る過程で脳波推移に驚くべき急激な展開を認めたので、その間に敢えて移行期を設定した。この病期には、初めは徐波より PSD の出現の方が優性に認められるが、その比率は急速に逆転し、遂には圧倒的に優性となった徐波が背景活動をなし、PSD は散発的に出現するようになる。一連の脳波変化を認めた。初期とこの移行期の脳波には似かよった点がある。前者は PSD の出現期に、後者はその衰退期に相当するが、両者はともに急速に展開するのを特徴とする。また、これら二つの病期の脳波は一旦発症したら常に進行性の経過をとるといふ、CJDの特異な病的過程の断面を如実に反映しているとも考えられる。

末期脳波について、特に背景活動の推移を自験例のように詳細に追跡し得た症例は余り見当たらない。自験例を含め経時的な観察を行った例^{25,36),43)}では、末期になるに従って PSD の出現間隔は延長している。Goto ら¹¹⁾は脳波記録をヒストグラムにより分析し、やはり出現間隔は延長したと述べている。

3. PSD の発生機序

著者は、脳波に典型的な PSD を認めた15例の臨床病理学的検討を行ったが、その結果を分析しながら考察し、PSD の発生機序についての見解を述べたい。

経過上、全体の2/3の例では発病から3ヵ月以内に、他の遅れて観察された例でも病勢に急激な進展のみられる時期に PSD の記載がある。また、先に考察したように、PSD は失外套症候群の病像が完成

する直前に初めて出現し、連続出現の時期を経て比較的急速に衰退して行く。これらは PSD の発生にあたって本疾患の病的過程の特異な進行速度が重要な意味を持つことを示唆している。

PSD 記録時の臨床症状の特徴は、大部分の例に失外套症候群、またはそれに近い病像を認める点である。そこで失外套症候群の基礎病変は大脳皮質、もしくは白質の広汎な破壊にあると考えられており⁴⁵⁾、PSD の発生にこれらの病変の関与が予想される。

次に、PSD 出現例における脳の病変分布についてであるが、著者は病変分布の所見をまとめ、その特徴について述べた。対象疾患の一部に CJD を含めた研究は、Lesse ら²⁰⁾と Gloor ら⁹⁾の報告にみられる。Lesse ら²⁰⁾は CJD 1例を含む diffuse encephalopathy 11例の脳波学的検討を行った結果、多少の皮質下病変を含むことはあっても、高度の皮質病変を示す例に周期性放電は認められたと述べている。Gloor ら⁹⁾は病理診断の確定した diffuse encephalopathy 32例を病変分布に従って分類し、脳波所見の特徴をまとめている。それによると、周期性放電は、白質病変の有無にかかわらず、皮質と皮質下灰白質の両方に広汎な病変がある場合に強い相関を示し、広汎な皮質病変でもある程度認められ、皮質と白質が同時に障害される場合にも認められる。しかし、白質病変では周期性放電はみられない。対象の中で周期性放電に同期性がそなわったのは、CJD と亜急性硬化性全脳炎の2つのグループに限られたとしている。PSD との関連について、Lesse ら²⁰⁾は皮質病変に力点を置き、一方、Gloor ら⁹⁾は皮質病変と皮質下病変の双方を重視していると思われる。著者の得た結果も部分的には彼らの指摘と一致する。

さて、PSD の発生の神経生理学的機序についてであるが、まだ見解の一致はみられない。Jones ら¹⁶⁾は、人の大脳皮質に Metrazol を塗布した後に観察される脳波変化と CJD で初期から末期にかけてみられる脳波変化との類似性に着目し、PSD の発生機序を皮質ニューロンの病的変化に求めている。また、ラットの脳内に Ouabaine を注射し、脳波に PSD を観察し、病理学的には皮質に高度の海綿状態を認めたという Bignami ら³⁾の動物実験をひきながら、Lee ら¹⁹⁾も、CJD では皮質のシナプス伝達は早期に破壊される可能性が強く、皮質内抑制機構の喪失の結果として異常脳波は表出されると述べ、PSD の発生にあたって脱抑制した皮質の意義を強調している。一方、Nelson ら²⁶⁾は CJD の1剖検例の観察で、

PSD と知覚誘発電位が脳幹網様体からの response の特徴をそなえていると述べ、脳幹に対する大脳と小脳の影響が断れた場合に上行性汎投射系の hyper-synchronous activity は出現しやすくなるのだらうと推論している。さらに、Rayport ら³⁰⁾は CJD 2 例の脳生検時に脳波記録を行い、頭皮上と開頭した皮質からは周期性放電を観察し、皮質下灰白質(淡蒼球)からも同じ脳波を観察した。しかし、下層から分離した皮質からは減弱した周期性放電を、さらに皮質下白質では単調な低振幅波を観察したという。この結果から、PSD の発生には皮質と皮質下構造の役割が重要であるとしている。以上の通り、研究者により重点の置き方に微妙な違いがみられる。しかし、PSD の発生の起源を皮質、または皮質下構造の単独の機能障害としては説明し難い。やはり、皮質および皮質下構造の双方が関連する機能障害にその起源を求めるのが妥当であらう。

ところで、初期脳波像の特徴として、PSD は α 律動の解体と時間的に重複しながら観察されることを述べたが、この α 律動の解体における病的過程と PSD の発生過程は表裏一体となって進行すると考えて差しつかえなからう。そこで、 α 律動そのものは皮質一視床回路に源を持ち、広汎性視床投射系を介して調整されるとされ、例えば内包出血などで広汎性視床投射系に障害を受けると病側の α 波は消失する⁴⁶⁾。CJD においても皮質一視床回路は早期に障害される可能性が強く、一連の病的過程の中でまず α 律動の解体が促され、続いて先に述べた観点から、PSD の発生過程へと導かれるのではなからうか。

このように PSD の発生機序を皮質一視床回路の障害に求めるならば、脳の病変分布の所見からも説明しやすい。恐らく、これには主に皮質病変が関与し、次に内側核により強く認められる視床病変が重要な役割をはたしていると思われる。

著者は、剖検により視床内側核に著明な病変を認めた自験第 2 例で、PSD の出現時期に体性感覚誘発電位を記録し、早期成分は正常に認めたが、後期成分の出現を認めないという結果を得た。早期成分については特殊視床投射系の関与が考えられている。一方、後期成分についてはまだ定説はないが、一応非特殊視床投射系を介するインパルスによって構成されるとみなされている^{17,44)}。従ってこの観察結果も、PSD の発生にあたって非特殊視床投射系の要所である視床内側核の病変の重要性を示唆するものと考えられる。

最後に、PSD の発生に対する脳幹網様体の関与についてであるが、Barbiturates²⁶⁾ や Diazepam^{2,6,7)} の静注により一時的に PSD が消滅する現象や、深睡眠期⁴⁰⁾ および睡眠時の呼吸停止時²⁸⁾ にも PSD は消失する知見からは、脳幹網様体が PSD の発生を基本的には支持していると説明できよう。しかし、PSD の周期性や同期性の構成にまで影響を及ぼしている可能性は少ないと思われる。なぜなら、PSD が音、光などの外来刺激の影響を受けない事実や、自験第 1 例の末期脳波に認めたように背景活動(汎発性徐波)が開眼により抑制を受けたのに反して、PSD は全く抑制を受けなかった観察結果は、中脳網様体の上行性賦活系からのインパルスが PSD に直接反映されていないと考えられるからである。要するに、PSD を含めた脳波活動全汎を統制する機構として脳幹網様体は正常に機能していなければならぬが、PSD の発生機序の面ではあくまでも皮質一視床回路の障害が一次的なものと考えられる。

ま と め

経時的に脳波記録を行った Creutzfeldt-Jakob 病の 2 剖検例を報告し、全経過を初期、完成期、移行期、末期、終末期の 5 つの病期に区分し、主要症状と脳波像の関連について検討した。次に、本邦剖検例の脳波所見を整理し、典型的な PSD を認めた 15 例について臨床病理学検討を行い、以下の知見を得た。

1. PSD は失外套症候群の病像と密接に関連しながら推移し、その病像が確立する時期に一致して最も活発に出現した。
2. PSD 記録時の経過月数は、2/3 の例は 3 ヶ月以内の病初期であった。
3. PSD 記録時の臨床症状として、13 例に失外套症候群、またはそれに近い病像を認めた。
4. 脳の病変分布に次のような特徴を認めた。
 - a) 大脳皮質の広汎な病変のみが全例に共通する。
 - b) 基底核では線条体に、視床では内側核に病変が強い傾向にある。
 - c) 中脳以下の脳幹の障害は最も少ない。
 - d) 白質と小脳の病変に一定の傾向は認められない。
5. PSD の発生機序を皮質一視床関連機構の障害にもとめ、若干の考察を行った。

尚、症例 1 の臨床経過と脳波推移については、第 16 回および第 22 回日本神経学会中国・四国地方会で発表した。

稿を終えるにあたり、御指導、御校閲をいただいた岡山大学精神神経科大月三郎教授に深謝いたします。また有益な御助言、御協力を下さいました九州大学脳研病理

立石潤教授、岡山大学精神科細川清助教授、放影研病理瀬山進一先生、広島市民病院神経科部長引地明義先生、同科の諸先生方に謝意を表します。

文 献

1. Abbott, J.: The EEG in Jakob-Creutzfeldt disease. *Electroencephalogr. Clin. Neurophysiol.*, **11**, 184, 1959.
2. 赤井淳一郎, 熊谷紀元, 今井周治, 土屋佑一, 加藤雄司: Creutzfeldt-Jakob 病…失調型 (Brownell-Oppenheimer) の 1 例. *臨床神経*, **16**, 124-131, 1976.
3. Bignami, A. and Palladini, G.: Experimentally produced cerebral status spongiosus and continuous pseudorhythmic electroencephalographic discharges with a membrane-ATP ase inhibitor in the rat. *Nature*, **209**, 413-414, 1966.
4. Burger, L.J., Rowan, A.J. and Goldensohn, E.S.: Creutzfeldt-Jakob disease. An electroencephalographic study. *Arch. Neurol.*, **26**, 428-433, 1972.
5. Cobb, W.: The periodic events of subacute sclerosing leukoencephalitis. *Electroencephalogr. Clin. Neurophysiol.*, **21**, 278-294, 1966.
6. Elliott, F., Gardner-Thorpe, C., Barwick, D.D. and Foster.: Jakob-Creutzfeldt disease. Modification of clinical and electroencephalographic activity with methylphenidate and diazepam. *J. Neurol. Neurosurg. Psychiat.*, **37**, 879-887, 1974.
7. Förster, C.: EEG changes in Jakob-Creutzfeldt's disease under the influence of diazepam. (Abstract.) *Electroencephalogr. Clin. Neurophysiol.*, **29**, 218, 1970.
8. Gibbs, C.J.Jr. and Gajdusek, D.C.: Infection as the etiology of spongiform encephalopathy (Creutzfeldt-Jakob disease). *Science*, **165**, 1023-1025, 1969.
9. Gloor, P., Kalabay, O. and Giard, N.: The electroencephalogram in diffuse encephalopathies: Electroencephalographic correlates of gray and white matter lesions. *Brain*, **91**, 779-802, 1968.
10. Goldhammer, Y., Bubis, J.J., Sarova-Pinhas, I. and Braham, J.: Subacute spongiform encephalopathy and its relation to Jakob-Creutzfeldt disease: report on six cases. *J. Neurol. Neurosurg. Psychiat.*, **35**, 1-10 1972.
11. Goto, K., Umezaki, H. and Suetsugu, M.: Electroencephalographic and clinicopathological studies on Creutzfeldt-Jakob syndrome. *J. Neurol. Neurosurg. Psychiat.*, **39**, 931-940, 1976.
12. 浜口勝彦, 加藤雄司, 仲村禎夫, 松山春郎: 亜急性海綿状脳症の 1 剖検例—全経過65日, びまん大脳型海綿状態を呈した症例—. *臨床神経*, **12**, 274-281, 1972.
13. 浜中淑彦, 河合逸雄, 楯林義典, 西川直: 脳波異常の周期性について. *脳神経*, **22**, 1361-1374, 1970.
14. 長谷川和夫, 佐々木三男, 岩井寛: 初老期痴呆の 1 例に観察された特異な脳波所見について. *臨床脳波*, **10**, 438-444, 1968.
15. 石崎敬, 深瀬享三, 櫻村博康: Creutzfeldt-Jakob 病と亜急性海綿状脳症との中間型の 1 剖検例. *臨床神経*, **11**, 601-616, 1971.
16. Jones, D.P. and Nevin, S.: Rapidly progressive cerebral degeneration (subacute vascular encephalopathy) with mental disorder, focal disturbances, and myoclonic epilepsy. *J. Neurol. Neurosurg. Psychiat.*, **17**, 148-159, 1954.
17. 加藤元博, Lüders, H., 三好正堂, 黒岩義五郎: 大脳誘発電位の研究. I. 体性感覚誘発電位. *臨床神経*, **10**, 539-547, 1970.
18. 木下潤, 水野良一, 柳下三郎, 飯田萬一, 松下紀彦, 牛尾俊樹: Creutzfeldt-Jakob 病の 2 剖検例. *神経進歩*, **16**, 452-459, 1972.

19. Lee, R.G. and Blair, R.D.G.: Evolution of EEG and visual evoked response changes in Jakob-Cretzfeldt disease. *Electroencephalogr. Clin. Neurophysiol.*, **35**, 133-142, 1973.
20. Lesse, S., Hoefler, P.F.A. and Austin, J.H.: The electroencephalogram in diffuse encephalopathies. Significance of periodic synchronous discharges. *Arch. Neurol. Psychiat.*, **79**, 359-375, 1958.
21. Markand, O.N. and Panszi, J.G.: The electroencephalogram in subacute sclerosing panencephalitis. *Arch. Neurol.*, **32**, 719-726, 1975.
22. 松岡龍典, 浜中淑彦, 泰井俊三, 楯林義典, 木島滋二, 西河直: Creutzfeldt-Jakob 病の1亜型としての亜急性海綿状脳症—2症例の報告—*精神神経誌*, **72**, 669-690, 1970.
23. 松岡龍典: Creutzfeldt-Jakob 病—臨床と病理学—*神経進歩*, **18**, 33-45, 1974.
24. May, W.W.: Creutzfeldt-Jakob disease. *Acta Neurol. Scand.*, **44**, 1-32, 1968.
25. 宮崎元滋: 広汎なる大脳皮質障害を有する2剖検例の脳波所見. *臨床脳波*, **10**, 45-52, 1968.
26. Nelson, J.R. and Leffman, H.: The human diffusely projecting system. *Arch. Neurol.*, **8**, 544-556, 1963.
27. Nevin, S., McMenemey, W.H., Behrman, S. and Jones, D.P.: Subacute spongiform encephalopathy—A subacute form of encephalopathy attributable to vascular dysfunction (spongiform cerebral atrophy). *Brain*, **83**, 519-570, 1960.
28. 小野田嶺雄, 古池保雄, 日比野隆一, 高橋昭, 祖父江逸郎: Creutzfeldt-Jakob 病および亜急性硬化性全脳脳炎にみられた睡眠時無呼吸—Periodic synchronous discharge との関連について. *臨床神経*, **18**, 601-607, 1978.
29. 大塚良作, 伊崎公德, 八木英夫: 亜急性海綿状脳症の1剖検例—循環障害と本症の成因に関する一考察—. *精神神経誌*, **69**, 637-647, 1967.
30. Rayport, M.: Electroencephalographic, corticographic and intracerebral potentials in two anatomically verified cases of Creutzfeldt-Jakob disease. *Electroencephalogr. Clin. Neurophysiol.*, **15**, 921-925, 1963.
31. 力丸庄蔵, 高瀬貞夫, 佐藤元, 板原克哉: Creutzfeldt-Jakob 病の1剖検例と脳波所見. *臨床神経*, **11**, 716, 1971.
32. Roos, R., Gajdusek, D.C., and Gibbs, C.J., Jr.: The clinical characteristics of transmissible Creutzfeldt-Jakob disease. *Brain*, **96**, 1-20, 1973.
33. Siedler, H. and Malamud, N.: Creutzfeldt-Jakob's disease. *J. Neuropathol. Exp. Neurol.*, **22**, 381-402, 1963.
34. Silberman, J., Cravioto, H. and Feigin, I.: Cortico-Striatal degeneration of the Creutzfeldt-Jakob type. *J. Neuropathol. Exp. Neurol.*, **20**, 105-118, 1961.
35. 新福尚武, 石野博志, 門脇正, 五明田学: 亜急性海綿状脳症の1剖検例. *精神神経誌*, **67**, 816-829, 1965.
36. 末次基洋, 三山吉夫: 亜急性海綿状脳症 (Heidenhain 症候群) の1剖検例. —Creutzfeldt-Jakob 病との関連について—. *臨床神経*, **13**, 499-505, 1973.
37. 末次基洋, 三山吉夫, 高松勇雄: Creutzfeldt-Jakob 症候群に属する2剖検例. *精神神経誌*, **75**, 737-749, 1973.
38. 高津成美, 神室知行, 井上聖啓, 萬年徹, 豊倉康夫, 松谷章二: 広汎な白質変化を伴う Creutzfeldt-Jakob 病. *神経内科*, **9**, 365-373, 1978.
39. Titeca, J.: EEG in Jakob-Cretzfeldt-Heidenhain's disease. *Electroencephalogr. Clin. Neurophysiol.*, **23**, 282, 1967.
40. 梅崎博敏, 後藤勝弥, 末次基洋: Creutzfeldt-Jakob 病の脳波. *神経内科*, **3**, 505-512, 1975.
41. 梅崎博敏: 周期性異常波. *神経内科*, **9**, 538-546, 1978.
42. 矢島一枝, 塩沢瞭一, 田辺等, 朝長正徳, 安芸基雄, 齊藤豊一, 原田憲一: Creutzfeldt-Jakob 病の1剖検例. *臨床神経*, **11**, 781, 1971.

43. 矢島一枝：Creutzfeldt-Jakob 病及び亜急性硬化性全脳脳炎（成人例）における脳波，臨床脳波，14，282-288，1972.
44. 山内俊雄，平林良登，毛利義臣，片岡憲章，橋口庸：無動性無言状態における体性感覚誘発電位。臨床脳波，19，1-9，1977.
45. 柳沢信夫：Akinetic Mutism（無動性無言）の定義とその病態。神経進歩，20，793-805，1976.
46. 吉井直三郎：脳波。新生理学—動物機能編—（問田直幹，内菌耕二編），医学書院，東京，pp. 567-609，1975.
47. 湯浅亮一：Creutzfeldt-Jakob 病の脳波。臨床脳波，11，361-367，1969.

An electroencephalographic study on Creutzfeldt-Jakob disease—**Report of two autopsy cases and literature review****Junji YOSHINAGA**

Department of Neurology, Hiroshima City Hospital, Hiroshima

(Director : Prof. S. Otsuki)

This report concerns 2 autopsy cases of Creutzfeldt-Jakob disease (CJD) in which the relationship between changes in serial electroencephalograms and the course of the disease is analysed. The importance of timing when periodic synchronous discharge (PSD) occurs was indicated. *i.e.*, the appearance of PSD paralleled clinical manifestations of the apallic syndrome and was most distinct when the disease was at its worst. We reviewed the EEG findings in autopsy cases of CJD reported in Japan. Fifteen cases of typical PSD were found and these were examined clinico-pathologically. The findings were: 1. PSD was recorded within three months of the onset of the disease in two thirds of the 15 cases. 2. In 13 cases the clinical manifestations when PSD occurred were those of apallic syndrome or of similar conditions. 3. Following characteristics were found in the distribution of pathological changes in the brain; (a) The presence of extensive changes in the cerebral cortex was the only finding common to all cases. (b) The cerebral changes mainly occurred in the corpus striatum of the basal ganglia and in the medial nuclei of the thalamus. (c) Disturbances were least in the brain-stem below the level of the midbrain. (d) No definite tendency was apparent in the changes of the cerebral white matter and cerebellum. In conclusion, the mechanism of PSD may be accounted for by disturbances of the cortico-thalamic circuit. This circuit is said to be regulated by diffuse thalamic projection system. It is presumed that the extensive pathology in the cortex and medial nuclei of the thalamus plays an important role.