岡山医誌（1991）103，147～159

Deafferentation pain に対する脳深部刺激療法の研究

第 2 編

── 内側毛帯系刺激における除痛点の脳深部知覚誘発反応（SEP）による評価について ──

岡山大学医学部脳神経外科学教室（指導：西本　詮教授）

富　田　　享

（平成 2 年11月16日受稿）

Key words：deafferentation pain, deep brain stimulation, sensory evoked potential, lemniscus medialis, nucleus ventrocaudalis

緒　　言

近年，定位脳手術装置の改良により，脳室造影や CT で決定した target に到達する操作上の誤差は極めて小さくなってきた．そこで，より効果的な target をいかにして決定するかが，手術成績を左右する主な要因と考えられ，従来の脳断面アトラスのみでは，第 3 脳室の幅，頭蓋の前後左右径等の個体差を反映できず，経験的，統計的な補正を必要とするため，より客観的な方法として電気生理学的な位置の固定が試みられて来た[1)2)3)]．

パーキンソン病や，本態性振戦に対する Vim 核（nucleus ventralis intermedius），VL 核（nucleus ventrolateralis）破壊の際に，試験的に凝固電極で電気刺激を行い，振戦やトーヌスの変化及びその部位を観ることは広く行われており，また，振戦に同期する群化放電を microelectrode で細胞外記録し，ここに凝固巣を作ると言う報告もある[4)5)]．

一方，中枢性疼痛における脳深部電気刺激療法の target である VC 核（nucleu ventrocaudalis）は，試験的刺激で主に paresthesia を惹起することで，その身体上の広がりから VC 核上の topographical な広がりの大まかな目安となる．ところが実際の臨床において，そのような paresthesia が得られる部位は比較的広く，特に rostro-caudal 方向に関しては，慢性電気刺激による最良の除痛点の深さが不明瞭である．したがって，これを示す電気生理学的指標があれば，除痛効果との関係から電極を設置すべき点を評価できると考えられる．こうした目的において，知覚中継核としての VC 核は後索路及び脊髄視床路の集束点であるため，末梢神経を刺激し記録した体性感覚誘発電位（SEP）は，VC 核周辺の解剖学的位置の同定に有用と考えられる．

予備実験として，猫の三叉神経刺激により，VPM 核（nucleus ventralis posteromedialis）及びその近傍で SEP を記録し，解剖学的構造との関係を考察することで，内側毛帯と視床知覚中継核において特徴的な波形が得られることがわかった．さらに，これまで我々は猫の一側ガッセル神経節破壊により経時的に三叉神経脊髄路核尾側亜核内ニューロンが hyperactivity を呈してくるのを，末梢性 deafferentation pain のモデルとして扱ってきたが[6)7)]，ガッセル神経節破壊前に SEP を指標として慢性電極を VPM 近傍に設置し，この部の電気刺激で尾側亜核内 hyperactive neuron が抑制されることを確認した．これらの結果をふまえ，臨床的には，小さな視床梗塞により発症した視床痛の 3 症例について，慢性刺激電極の埋め込み手術中に対側正中神経刺激による SEP をVPL 核（nucleus

ventralis ponsterolateralis）近傍で記録し，その波形と解剖学的位置及び最良の除痛効果が得られる刺激点との関係を検討したので報告する．

材料と方法

1 予備実験

視床知覚中継核及びその近傍において，いかなるSEPが得られるかを明らかにするために，成猫を用いて実験的検討を行った．

体重3.0-5.0kgの成猫14頭を，ketamine hydrochloride（10mg/kg，i.m.）による初期麻酔下に東大脳研式頭蓋固定器に固定し，atropine sulphate（0.03mg/kg，i.m.）を前投薬として気管内挿管して，alpha-chloralose（50mg/kg/hour，i.v.）麻酔とし，pancronium bromide（0.1mg/kg/hour，i.v.）で不動化，volume-limited respirator（Igarashi Ika Kogyo，Respirator Model B2）にてroom airによる調節呼吸とした．

左三叉神経第二枝の末梢でinfraorbital nerveを剝離し，これを電極間距離5㎜の鉤電極で釣り上げ，近位を陰極として双極電気刺激した．刺激は，電気刺激装置（Sanei-Sokki，SEN-3201）にて，パルス幅100msのrectangular pulse，2-5Vとした．

関電極として，まず右前頭部を開頭し，sensory cortex（Sm I）の硬膜上に直径1㎜の銀ボール電極を設置し，ここでSEPを記録した．脳深部のSEPは，直径0.5㎜で先端が0.35㎜の針状電極をマイクロマニュピレーターに固定して，Snider-Niemer（1961）[8]及びBerman（1968）[9]のアトラスを参考に定位的にtargetに進め記録した．Targetは顔面知覚に対応する視床知覚中継核であるVPM核近傍とし，アトラス上A8.0㎜の前額断面で，頭頂に小孔を開け，正中より右側へ5-6㎜の所から垂直に電極を刺入した．このtrajectory上にて，VPMを中心に0.5-1.0㎜間隔でSEPを記録した．

不関電極はinionに取り，body earthは刺激部位と記録部位の間の頭皮下で，はちまき状に設置した．SEPの記録は，ketamine麻酔の影響が消えると思われる約4時間後より開始した．

加算はシグナルプロセッサー（Sanei-Sokki，Signal Processor 7T08，または，Nihon-Koden，MEM-4104）にて行い，X-Y recorderに表示して検討した．大脳皮質硬膜上でのSEPについては，2Hz刺激で100回加算，high cut filter 3kHz，low cut filter 0.5Hzとし，分析は40msecの間とした．脳深部SEPについては，5Hz刺激で250回加算，high cut filter 3kHz，low cut filter 100Hzとし，分析は10msecの間とした．

また，その一部ではSEPの検討にてVPM核の腹側縁と考えられる所に，直径0.5㎜，電極間距離0.7㎜の同心円電極を慢性電極としてdental acrylにて頭蓋に固定した後，対側ガッセル神経節を破壊した．10-20週間後，電極のずれ，膿瘍の形成などのなかった4頭において，同側三叉神経脊髄路核尾側亜核にてdeafferentation hyperactivityを呈するニューロンの発火を細胞外記録し，双極電気刺激（300-500 μA，0.5msec，100Hz，rectangular pulse）による抑制効果を検討した．[10]

以上の実験後はすべて，パラホルムアルデヒド液にて灌流固定し，後日Klüver-Barrera染色にて電極刺入部位を固定し，予定の位置から大きくずれているものや，同定不能例は，検討対象から除外した．

2 臨床応用

昭和63年4月より平成1年3月までに，当科にて中枢性疼痛に対し視床知覚中継核（VPL）周辺をtargetとして脳深部電気刺激を行った3症例において，患者の同意を得て術中脳深部SEPを記録した．

症例は，視床腹側部から内包後脚にかけての小梗塞によるいわゆる視床痛で，右側梗塞が2例，左側梗塞が1例であった．臨床的には，全例軽度の片麻痺と半身の知覚障害があり，温痛覚と触圧覚が同程度に低下した全知覚低下型を示した．障害側正中神経刺激にて，病側頭皮上Shagassの点から導出したSEPはほぼ正常であり，視床の破壊は比較的軽度であると考えられた．痛みの性質は，症例1，2ではspontaneous pain，dysesthesia，hyperpathiaを認め，症例3では，spontaneous painと胸部を中心とした締め付け感であり，いずれも，鎮痛剤，minor tranquilizerにて除痛が得られず，morphine test[11][12]にてdeafferentation painと判断され

た．

刺激電極の埋め込みは，BRW 型定位脳手術装置を使い，局所麻酔下で行った．CT 誘導にてモンロー孔を穿刺し，第3脳室造影をして ca-cp line を求め，この情報をもとに，X 線誘導にて Schaltenbrand-Bailey (1959)[13]のアトラスから決定した target へ刺激電極を設置した．第一 target は，第3脳室の幅と ca-cp line の長さで調整を必要とするが，VPL の腹外側部すなわち ca-cp line の中点より後方13-14mm，正中から14-17mm外側，ca-cp line より1-4mm尾側とし，刺激効果により適宜変更した．我々の trajectory は，矢状断面で ca-cp line に対し60-60度，前額断面で ca-cp line を含む平面に対し70-75度の角度で前外側から後内側方向へと刺入することになる．この trajectory 上にて target の前後で2mm毎に，SEP を記録するとともに試験刺激を行った．SEP の記録は，生理現象記録装置 (Nihon-Koden, MEM-4104または Nihon-Koden, MEB-5304)を用いて，対側正中神経刺激(0.2msec, 3-5mA, 5Hz)で行い，high cut filter 3kHz, low cut filter 20Hzで，200-300回加算，分析は刺激より30msecの間とした．不感電極は記録側の耳朶，body earth は対側上肢の正中神経刺激部の近位に置いた．記録用電極は casel, 2は直径0.7mm，先端部1.0mm，case 3は直径1.0mm，先端部2.0mmのステンレス針を使用した．試験刺激も記録と同一の電極を陰極とし，対側大腿を陽極として，電気刺激装置 (Nihon-Koden, SEN-3201)から，アイソレーター (Nihon-Koden, SS-401J) を介して行い (0.1-0.5msec, 50-100Hz, 0.5-5.0V)，患者の自覚症状を訴えてもらった．この後，脳深部刺激システム (Medtronic) を埋め込み，術後の刺激効果を検討した．

結　　果

1　予備実験結果

大脳皮質 (Sm I) 硬膜上より得られた SEP は，三峰に分かれた陽性波 (P'_1, P'_2, P'_3) と，これに続く幅広い陰性波 (N'_1) からなっていた (図1，A)．それぞれの頂点潜時の平均値ならびに標準偏差は，P'_1：3.16±0.25msec, P'_2：4.89±0.45msec, P'_3：6.54±0.52msec, N'_1：10.86±0.81msec であった (表1)．この SEP は比較的安定しており，約5mmのずれがあっても，Sm I cortex 上ならほぼ同様の波形が得られた．一方，脳深部より得られる SEPは，良好な反応が得られる位置が VPM 腹側部近傍に比較的限局していた (図1，B)．

VPM 近傍で記録された SEP と染色標本で固定した電極の解剖学的位置の関係を図2に示す．記録部位に関係なく一定した振幅と潜時を示す陰性波 N_1 に続き，VPM 腹側部から内側毛帯 (medial lemniscus：ML) にかけて最大振幅となる高振幅陽性波 P_1 を認めた．さらに，VPM 腹側部では幅の広い陰性波 N_2 が続き，この上に陽性の waveletが乗って鋸歯状を呈した．P_1 は単峰性あるいは二峰性，N_2 は多峰性であるため，潜時の検討は難しいがいずれも最大振幅となる peak をとって頂点潜時とした．それぞれの頂点潜時の平均値ならびに標準偏差

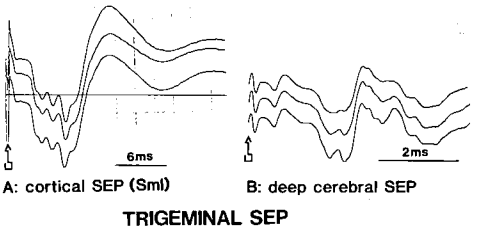

図1　三叉神経誘発電位
A：大脳皮質(Sm I)硬膜上で得られた SEP
B：脳深部視床知覚中継核近傍で得られた SEP

表1　大脳皮質 SEP と脳深部 SEP の波形と頂点潜時

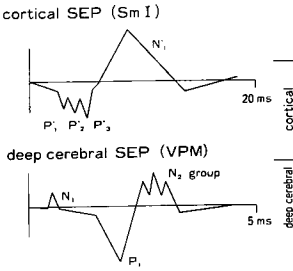

	wave	peak latency (ms)
cortical	P'_1	3.16±0.25
	P'_2	4.89±0.45
	P'_3	6.54±0.52
	N'_1	10.86±0.81
deep cerebral	N_1	0.93±0.09
	P_1	2.50±0.18
	N_2	3.44±0.28

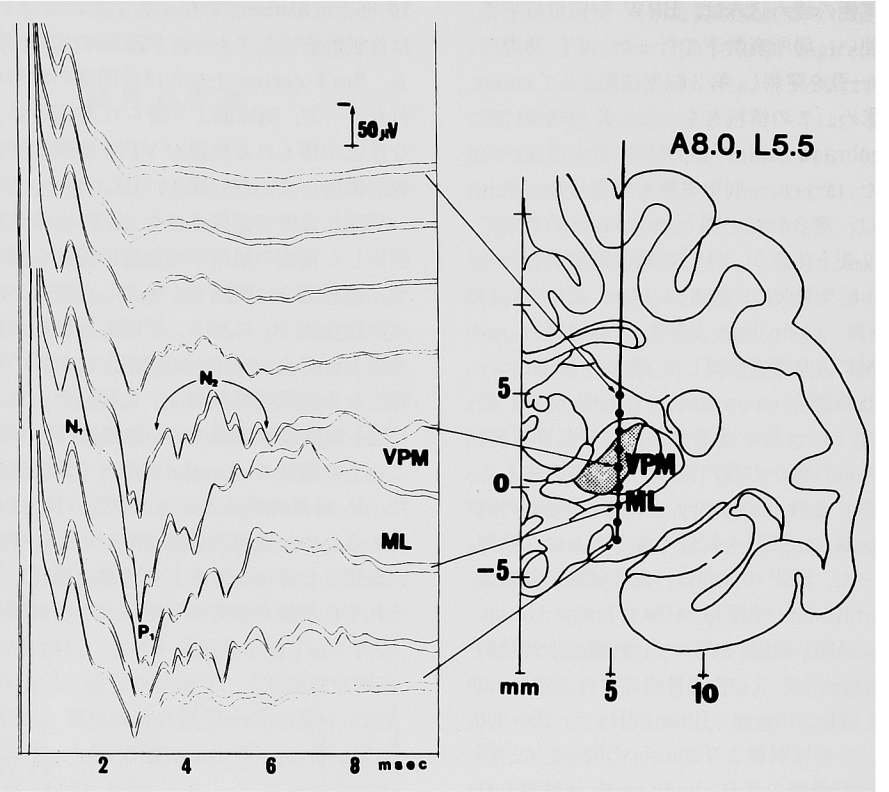

図2 VPM 近傍の9つの点で記録された脳深部 SEP と解剖学的位置の関係
VPM を点の領域で示す．VPM 腹側部で，N_2 が明瞭であり，medial lemniscus では P_1 が最大振幅となる．

は，N_1：0.93±0.09msec，P_1：2.50±0.18 msec，N_2：3.44±0.28msec であった（表1）．

同一前額断面において，VPM とVPL に入れた電極（電極間距離1㎜）で得られる SEP を比較してみると，VPL では N_2 の頂点潜時が1 msec程度遅れ，振幅も小さくなった(図3)．電極が VPM あるいは ML をはずれると，急激に SEP の波形変化や振幅の低下が見られた．

慢性実験では，SEP にて P_1 が最大振幅となる点と，N_2 内の鋸歯状陽性波の振幅が最大になる点の間に慢性電極を設置した．10-20週後 subnucleus caudalis magnocellularis，及び subnucleus reticularis dorsalis で6個の自発性持続放電を呈する hyperactive neuron が見いだされたが，慢性電極を用いた電気刺激でその全てにおいて数秒から約15秒間に及ぶ after effect を持つ抑制効果が得られた（図4）．

2 臨床応用結果

Case 1，2，3 の CT あるいは MRI，アトラス上の trajectory と SEP の記録部位，及び，それに対応した SEP を示す（図5）．

Case 1 においては，trajectory が VPL の外側から ML へ向かうが，VPL 腹側部では頂点潜時15msec の陽性波に続き wavelet 状の陰性波が見られた．ca-cp line を越え ML に近づくと，次第に15msecの陽性波が深くなり wavelet は見られなくなった(図5，Case 1)．試験刺激では VPL と ML の移行部において，患側に広く paresthesia が誘発され，パラメータを選択すると最良の除痛が得られた．

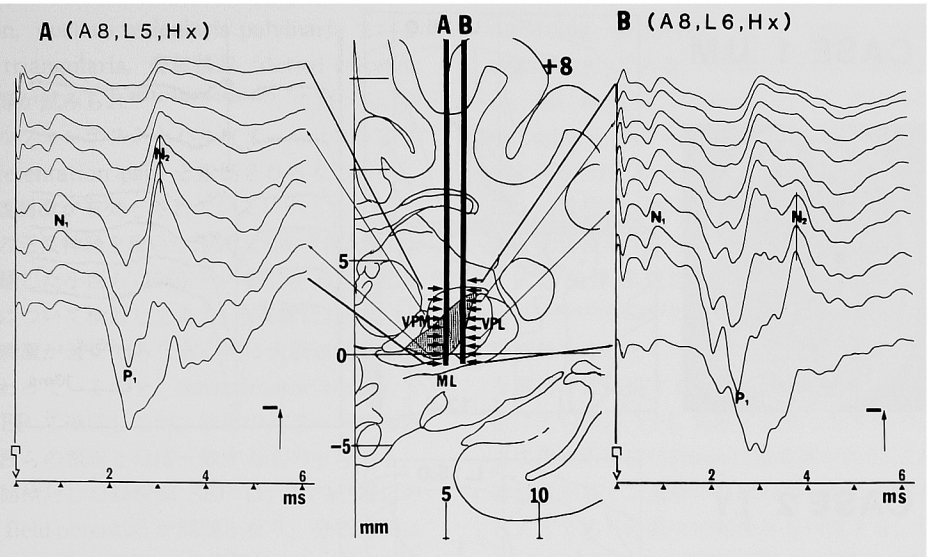

図3　VPM 及び VPL にて得られた trigeminal SEP の比較．VPM を点の領域で示す．
A：VPM を主に通る trajectory
B：VPM を経由して VPL を通る trajectory
それぞれの N_2 を示すが，VPL では VPM に比べて約 1 msec の潜時の遅れがある．

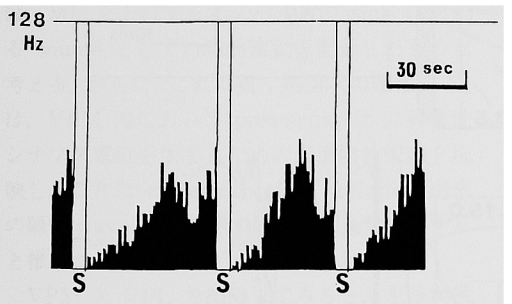

図4　慢性電極を用いた脳深部刺激のdeafferentation hyperactivity に対する効果
電極は脳深部 SEP をもとに，VPM と medial lemniscus の境界部に設置してある．
S：stimulation (0.3mA, 0.5ms, 100Hz, 200 times)（詳細は文献10参照）

Case 2 でも基本的な SEP 波形は同様であるが，小柄な女性であるためか，陽性波の頂点潜時が14msecであった（図5，Case 2）．試験刺激では，肩から指先を中心に paresthesia が誘発され，術後脳深部刺激システムを用いた刺激では，同部に温感を伴う除痛が得られた．この症例においても最良の刺激点は VPL と ML の移行部であった．

Case 3 は，自発痛に加え，運動によって増強する体幹部の締め付け感が特徴的であった．SEP は，VPL 腹側部では頂点潜時13-15msecの陽性波とこれに続く wavelet からなり，ML に入ると陽性波の振幅が増大し wavelet が消えた．さらに深部に進め ML を通り越すと，陽性波の振幅が減少した（図5，Case 3）．試験刺激では，VPL 腹側部すなわち wavelet が見られる所では，ビリビリ感が優位，ML 内すなわち高振幅陽性波の記録される所では，温感が優位の mixed paresthesia が誘発された．脳深部刺激システムによる VPL と ML 移行部をはさむ双極刺激で，自発痛の軽減は得られたが，刺激後の締め付け感が強くなるため電極を抜去した．

考　　察

頑痛の治療は，従来の破壊的定位脳手術に比べ，安全性，有効性において埋め込み型慢性電極による脳深部電気刺激療法が第一選択とされることが多くなった．その刺激部位もかつては内包後脚が注目されたが[14)15)16)17)18)19)]，最近では

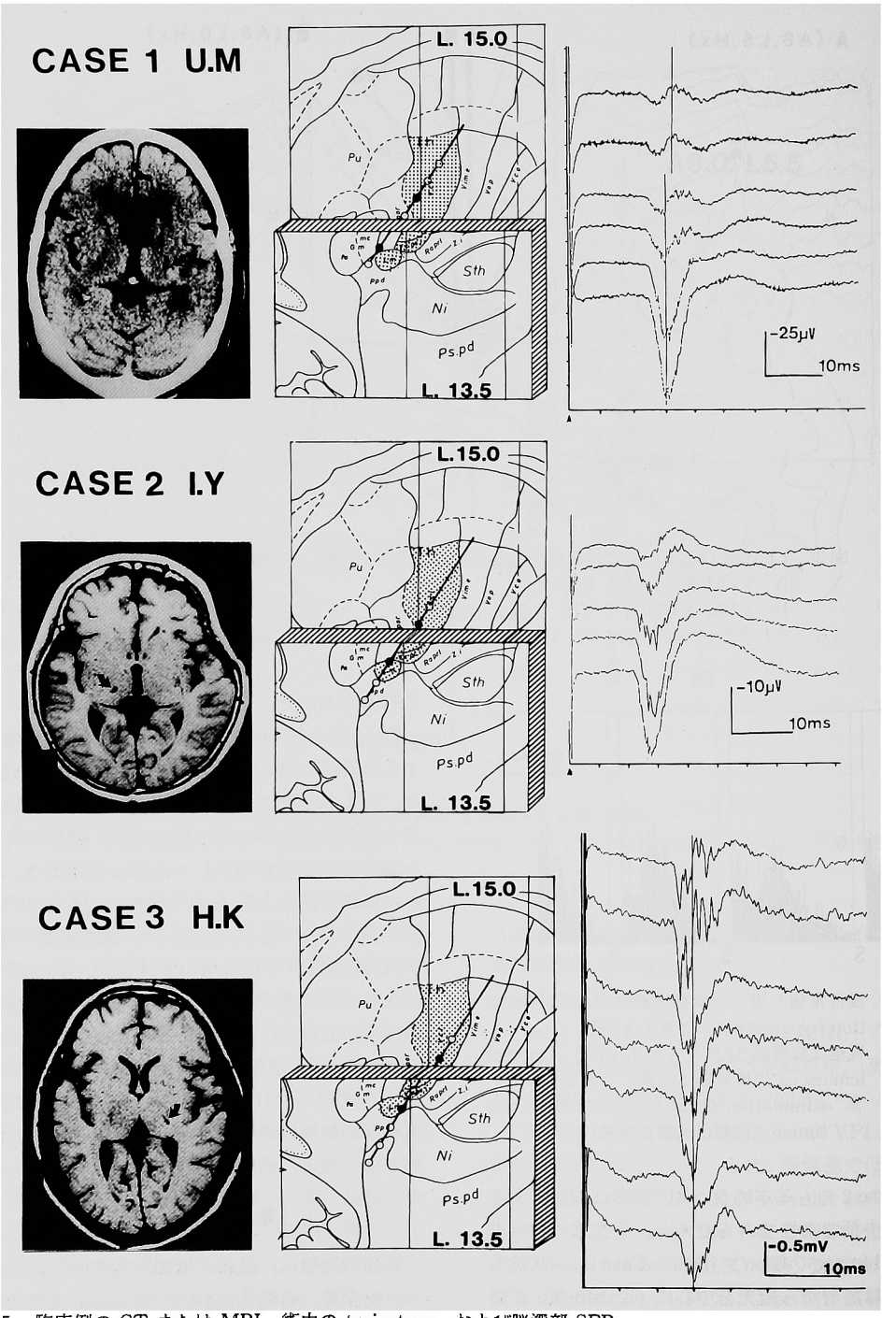

図5 臨床例の CT または MRI，術中の trajectory，および脳深部 SEP
CT または MRI の黒矢印は病巣部を示す．Schaltenbrand and Bailey のアトラス上に電極の trajectory と SEP の記録部位を丸で示し，黒丸は最も効果的な双極刺激部位である．VPL と medial lemniscus を点の領域で示す．

VC 核，中脳中心灰白質(PAG)，parabrachial region, nucleus reticularis pulvinaris または area triangularis，脊髄後索 (dorsal column) 刺激等が試みられ[20)21)22)23)24)25)26)]，このうち，特にモルフィンテストとバルビタールテストにて deafferentation pain と診断されるものには，VC 核刺激が有効とされている[11)12)]．

猫の三叉神経を用いた SEP については，cortex で記録した小西ら(1986)[27)]の報告があり，記録条件について検討してある．当実験においても，末梢刺激が適切であり求心性に大脳知覚領野まで伝わっているのを，sensorimotor cortex での SEP で確認したが，波形のパターンや潜時は小西らの報告とほぼ一致するものと考える．

今回検討した脳深部 SEP は，VPM 周辺の near field potential が問題となり，分析時間は 10msec として短潜時成分を記録した．頂点潜時 0.95msec の N_1は，電極の深さに関係なく得られる far field potential であり，これに続く頂点潜時2.50msec の P_1 は，ML が VPM に移行する付近から ML 内で最大振幅を示した．これは，ML を上行するインパルスの sink に対する source としての陽性変動を記録したものと考える．さらに，これに続く鋸歯状の陰性波 N_2 は，VPM 内において post-synaptic に興奮性シナプス電位を生ずるための表面陰性変動を反映し，これに thalamocortical radiation 由来の陽性 wavelet が重乗するため鋸歯状を呈すると推察される．

VPM と VPL で記録してみると，末梢刺激が直接入力する VPM に比べ，VPL では陰性波の peak に約 1 msec の遅延があった．これは，VPL への入力が間接的であるためのシナプス遅延によると考えられ，鋸歯状の陰性波の陰性成分が視床におけるシナプス電位であることを示唆する．

Hunt ら (1952)[28)]は猫の視床知覚中継核にて陽陰二相性の SEP を記録した．また，Ladds ら (1988)[29)]は baboon の正中神経刺激にて，VPL 周辺での SEP を検討しているが，視床の選択的な虚血モデルを作ることで，SEP の成分を 3 つに分けている．すなわち，① a positivity generated outside the VPL. ② local wavelets most likely from synaptic activity close to the recording electrode. ③ a local overall negativity. である．VPM と VPL の差はあるが，猫において2.50msec の P_1 が，baboon では Ladds らの言う，①の陽性波であり，ML 由来と考察されている．また，thalamocortical fiber からの電位と，視床内シナプス電位の複合が，②，③に相当するものであろう．

人の脳深部短潜時 SEP についての報告[30)31)32)33)34)35)36)37)38)39)40)41)]は，定位脳手術の術中記録を中心として散見されるが，その基本的な波形には共通するところが多い．正中神経刺激にて対側の VPL 周囲で記録したものでは，まず頂点潜時13-15msec に陽性波があり，これに陰性波が続く二層性の反応が得られたものがほとんどであり，我々の結果とも一致する．しかし，それぞれの波の起源に関しては諸説があり，特に頂点潜時13-15msec の陽性波 (P13-15) については，これが核固有のものとする報告[31)38)39)40)41)]と，ML 由来とする報告[30)32)33)35)36)37)]に分かれる．Suzuki ら (1982/1984)[33)37)]は，脳幹から間脳での種々の高位の記録をもとに P14を ML 起源とした．また，Katayama ら(1987)[30)]は中枢性疼痛の患者に埋め込んだ脳深部電気刺激用慢性電極を用いて，最大振幅の得られる部位，及び頂点潜時の変化をもとに SEP を詳細に分析し，P13-14 は ML，N16 は視床を中心とする postsynaptic activity の総合したもの，そして N16 の前半成分に鋸歯状に出現する P15-16 は thalamocortical radiation に由来すると結論している．これは，猫を用いた我々の予備実験の結論と一致しており，電極先端の解剖学的位置をよく反映している．Morioka ら (1989)[38)]は，直径0.25㎜ の semi-micro electrode にて記録し，P13-15 は VC 核内で最大振幅となると報告しており，他の報告では電極による組織破壊の可能性があり，また，P13-15 はおもに100Hz以下の周波数帯に偏っているため low cut filter の設定により波形の変化が有り得ることを示している．P13-15 を視床由来とする報告では，VC 核の腹側で nucleus ventrocaudalis parvocellularis (vc-pc) の広がりを ca-cp line から 5 ㎜以上取って

いるものが多い．実際，ML は VC 核の後端から VC 核に入り，やや外側を上行した後，前方に向かい前後方向に rod 状の分布をすると言われており[42]，解剖学的な解釈の差による所もあると思われる．ただし，少なくとも視床痛においては，視床内でのシナプス構成の再構築がなれていることが予測され，正常な状態に比べ電気生理学的，解剖学的な変化があることは考えておく必要がある．

次に，SEP と電気刺激効果との関係についてであるが，最良の除痛効果の得られる刺激点を示す特徴的な SEP の波形が得られれば，臨床的に極めて有用である．予備実験において，SEP により，ML と VC 核の移行部に設置した慢性電極にて，少なくともこの部位の電気刺激は，peripheral deafferentation pain のモデルには有効であることが示された．但し，この予備実験のみからは，そこが最良であるかどうかは不明である．

SEP の波形と電極設置位置に関する報告は，Yingling ら(1989)[40]が，陽性最大振幅が得られた所を陰極とし，陽極は特に問題とならないと述べている程度である．今回の検討では，3 例とも ML 由来と考えられる高振幅陽性波成分が優位の場所を陰極とし，VPL 固有の鋸歯状の陰性波成分が優位となる場所を陽極としたとき最良の除痛が得られた．言い換えると，VPL と ML の境界部を狭むような双極刺激が望ましく，実際その場所は，ML が集束して視床に入ってくるところであり，topographycal にもより広い範囲の刺激効果が得られた．術中の試験刺激にて主には，ビリビリ，ジンジンとした paresthesia が得られたが，興味深いことに Case 3 においては，VPL 内でビリビリ感優位の paresthesia が，ML 内では温感優位となった．Mundinger ら(1980)[43]，難波ら(1985)[44]も ML 刺激により温感を伴う除痛が得られた症例を報告し，内側毛帯系の促通が疼痛抑制機構として機能することを示唆している．温感及び除痛の発現機序に関しては不明な点が多いが，臨床的には，ML の集束する VC 核腹側境界部は，除痛のための良い刺激点と言える．

以上の結果より，実際の慢性電極埋め込みに当たっては，SEP にて図 6 の arrow で示す ML 由来の P13-15 が最大振幅あるいはそれに近いところ(図 6 の 3)を陰極とし，その背側で white arrow で示す VC 核のシナプス電位を反映する陰性波と，それに乗る white arrow head で示す thalamocortical radiation 由来の陽性波群の反応の良い所（図 6 の 1）を陽極とすれば良い．この際試験刺激により，medio-lateral 方向の修正を行い，また，4 極型の慢性電極(Medtronic)を使用するならば，術中，術後のずれや，引き抜けも考え，やや深め(図 6 の 4)に先端を置いておくという工夫もできる．さらに，患者の状態によっては，脳深部 SEP をモニターしながら，全身麻酔下に電極を設置することも不可能ではない．

Deafferentation pain と言ってもその性格は様々であり，内側毛帯系の電気刺激で除痛され

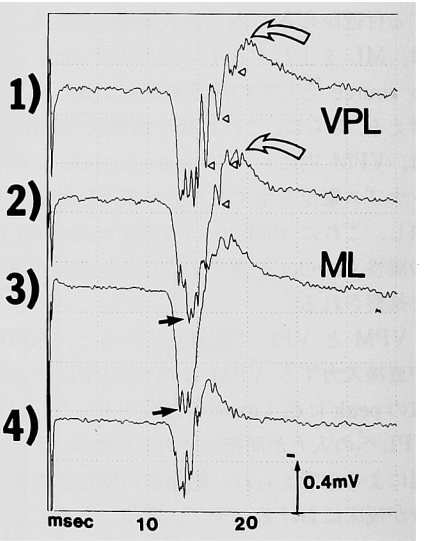

図 6　脳深部 SEP のまとめ
1)が VPL 腹側部，3)が medial lemniscus の波形であり，2)はその境界部，4)は medial lemniscus を通り抜けている．
black arrow ；medial lemniscus 由来の P13-15
white arrow ；VPL 由来のシナプス電位
arrow head ；thalamocortical radiation 由来の陽性波群

るものばかりではない．視床，ML，thalamocortical radiation の破壊が激しく，頭皮誘導の P14，N20 がはっきりしない症例については，内側毛帯系の電気刺激による除痛機序が働くかどうか問題であり，深部電極にても SEP が記録されない可能性が強い．また，Case 3 のごとく自発痛は取れても刺激後の締め付け感が強くなる場合もあり，大江ら(1985)[45]の言う Vim 核，CL 核の関与も考えられる．病巣の広がりによって除痛のための刺激部位も変わると考えられ，病態によっては複数の場所の刺激や，刺激と破壊の併用が必要になる場合もあり得ると予想される．この意味においては，microelectrode を用いて neuronal activity の異常部位を調べる方法[20)45)46)]は，その病態をつかむ上で，振戦，パーキンソン病の治療時のみならず，deafferentation pain の治療にも重要と思われる．ただ，その技術的煩雑さや，実際の治療上の意義につき問題点を残している．電気刺激療法の刺激部位については，末梢性のものは脊髄後索あるいは視床知覚中継核-内側毛帯系，脳幹から視床の障害では視床知覚中継核-内側毛帯系，視床の障害が強いものや thalamocortical radiation の障害では大脳皮質[47)48)]と言うように，基本的には病巣より上位の中枢を刺激するべきであると考えるが，これは痛みの認知やその抑制系に関する神経生理学的並びに解剖学的研究と，臨床例に置ける十分な病態の把握と除痛効果についての検討を要する．

今回の検討は，視床の小梗塞によるいわゆる視床痛の症例であり，視床及び ML の破壊は比較的軽く，術前に頭皮上 Shaggas 点にて誘導した短潜時 SEP の P14，N20 がほぼ正常に記録されるものであり，内側毛帯系を有効に刺激し賦活することでなんらかの除痛が得られた．術中の電気生理学的モニターとして SEP を利用したが，SEP 自体が内側毛帯系の機能を反映しており，その電位も VC 核では他の核の10倍以上で[38)]臨床上取扱いやすく，有効除痛点と波形との相関が認められ，至適刺激部位を示す客観的評価法として有用であると考える．

結　　論

Deafferentation pain に対する，VC 核及び ML の慢性電極による電気刺激療法を施行する際，最良の除痛点を同定するための電気生理学的モニターとして脳深部 SEP を検討した．

1）予備実験として，猫の三叉神経刺激により VPM 近傍で SEP を記録した．これにより，内側毛帯由来と考えられる高振幅陽性波（2.50±0.18msec），及びそれに続く VPM のシナプス電位と，それに乗る thalamocortical radiation 由来の陽性 wavelet からなると考えられる幅広い鋸歯状の陰性波（3.44±0.28 msec）が得られた．解剖学的にも，高振幅陽性波は ML，鋸歯状陰性波は VPM 腹側で最大振幅となった．

2）SEP をもとに，VPM の腹側で ML との境界部に設置した慢性電極による電気刺激で，対側のガッセル神経節破壊後三叉神経脊髄路核尾側亜核内に見いだされる hyperactive neuron が抑制された．

3）臨床応用として，視床梗塞による視床痛の3例につき，慢性電極埋め込みの定位脳手術中に対側正中神経刺激にて脳深部 SEP を記録し，その波形と除痛効果及び解剖学的位置関係を検討した．これにより，ML 由来と考えられる頂点潜時13-15msecの高振幅陽性波と，それに続く VPL のシナプス電位による陰性波と thalamocortical radiation 由来の陽性 wavelet の複合した鋸歯状の陰性波が得られた．

4）解剖学的には，VPL 腹側部で鋸歯状陰性波の振幅が最大となり，VPL を越え ML に入ると陰性波は消えて，頂点潜時13-15msecの高振幅陽性波が最大振幅となると推測された．

5）最良の除痛効果は，鋸歯状陰性波優位の SEP が，高振幅陽性波優位の SEP に変わる所をはさむ双極刺激で得られ，これは VPL と ML の境界部に一致すると考えられる．

以上より，VPL，ML を含む内側毛帯系の破壊が無いか，比較的軽度であり，視床あるいはそれより末梢に病巣がある deafferetation pain に対する脳深部電気刺激療法の刺激部位として

VPL と ML の境界部は効果的であり，脳深部 SEP がその部位の電気生理学的同定に有用であることが示された．

稿を終えるに臨み，懇篤な御指導ならびに御校閲を賜りました岡山大学医学部脳神経外科西本 詮教授に深甚なる謝意を表します．また，本研究に際し，直接御指導御助力頂きました，姫路赤十字病院脳神経外科部長中村成夫先生に深謝致します．

文 献

1) 前田隆寛，横地房子，楢林博太郎：第3脳室拡大例における視床の側方座標について．脳外 (1988) **16**, 1045—1052.

2) Hardy TL, Berorand G and Thompson CJ : Position of medial internal capsular border in relation to third ventricular width. Appl Neurophysiol (1979) **42**, 234—247.

3) Hawrylyshyn PA, Tasker RR and Organ LV : Third ventricular width and the thalamocapsular border. Appl Neurophysiol (1976) **39**, 34—42.

4) 大江千廣：振戦に対する定位的視床手術．脳外 (1985) **13**, 707—716.

5) Lenz FA, Tasker RR, Kwan HC, Schider S, Kwong R, Dostrovsky JO and Murphy JT : Selection of the optimal lesion site for the relief of parkinsonian tremor on the basis of spectral analysis of neuronal firing patterns. Appl Neurophysiol (1987) **50**, 338—343.

6) 清水洋治：Deafferentation pain の実験的作製の試み —— deafferentation hyperactivity との関連性からの考察 ——．岡山医誌 (1984) **96**, 1073—1089.

7) Namba S and Nishimoto A : Stimulation of internal capsule, thalamic sensory nucleus (VPM) and cerebral cortex inhibited deafferentation hyperactivity provoked after Gasserian ganglionectomy in cat. Acta Neurochirurgica Suppl (1988) **42**, 243—247.

8) Sinder RS and Niemer WT : A stereotaxic atlas of the cat brain. The Uniersity of Chicago Press, Chicago (1961).

9) Berman AL : The brain stem of the cat, A cytoarchitectonic atlas with stereotaxic coordinates. The University of Wisconsin Press, Madison, Milwaukee and London (1968).

10) 富田 享：Deafferentation pain に対する脳深部刺激療法の研究．第1編 —— Deafferentation hyperactivity に対する神経伝達物質の影響及び下行性抑制系との関係 ——．岡山医誌 (1991) 103, 130—146.

11) Hosobuchi Y : Subcortical electrical stimulation for control of intractable pain in humans : J Neurosurg (1986) **64**, 543—553.

12) Plotkin R : Results in 60 cases of brain stimulation for chronic intractable pain. Appl Neurophysiol (1982) **45**, 173—178.

13) Schaltenbrand G and Bailey P : Introduction to stereotaxis with an atlas of the human brain. Grune and Stratton, New York (1959) vol 2

14) Fields HL and Adams JE : Pain after cortical injury relieved by electrical stimulation of the internal capsule. Brain (1974) **97**, 169—178.

15) Hosobuchi Y, Adams JE and Rutkin B : Chronic thalamic and internal capsule stimulation for the control of central pain. Surg Neurol (1975) **4**, 91—92.

16) Adams J, Hosobuchi Y and Fields HL : Stimulation of internal capsule for relief of chronic pain. J Neurosurg (1974) **41**, 740—744.

17) 大本堯史，中尾吉邦，桜井 勝，浅野 拓，松本祐蔵，難波真平，西本 詮：視床痛に対する内包後脚電気刺激の経験．脳神経 (1983) **10**, 1009—1016.

18) Namba S, Nakao Y, Matsumoto Y, Ohmoto T and Nishimoto A : electrical stimulation of the posterior limb of the internal capsule for treatment of thalamic pain. Appl Neurophysiol (1984) **47**, 137—148.

19) 中尾吉邦：内包電気刺激による除痛に関する基礎的，臨床的研究．第一編 ―― 視床痛に対する内包後脚電気刺激 ――．岡山医誌 (1983) **95**, 1209—1226.

20) Tasker RR, Lenz F, Yamashiro K, Gorecki J, Hirayama T and Dostrovsky JO : Microelectrode techniques in localization of stereotactic targets. Neurological Res (1987) **9**, 105—112.

21) Hosobuchi Y : The current status of analgesic brain stimulation. Acta Neurochir Suppl (1980) **30**, 219—227.

22) Hosobuchi Y : Combined electrical stimulation of periaqueductal gray matter and sensory thalamus. Appl Neurophysiol (1983) **46**, 112—115.

23) Meglio M, Cioni B and Rossi GF : Spinal cord stimulation in management of chronic pain ―― A 9-year experience ――. J Neurosurg (1989) **70**, 519—524.

24) 津田敏夫，Tasker RR：頑痛に対する経皮的脊髄硬膜外電気刺激法 ―― 特に Deafferentation pain に関して．脳外 (1985) **13**, 409—415.

25) Namba S, Wani T, Shimizu Y, Fujiwara N, Namba Y, Nakamura S and Nishimoto A : Sensory and motor responses to deep brain stimulation. J Neurosurg (1985) **63**. 224—234.

26) Turnbull IM, Shulman R and Woodhurst WB : Thalamic stimulation for neuropathic pain. J Neurosurg (1980) **52**, 486—493.

27) 小西常起，森竹浩三，諏訪英行，高家幹夫，半田 肇：ネコ三叉神経誘発電位 ―― 記録方法と正常値 ――．脳神経 (1986) **38**, 345—352.

28) Hunt ME and O'Leary JL : Form of thalamic response evoked by peripheral nerve stimulation. J Comp Neurol (1952) **97**, 491—514.

29) Ladds A, Branston NM, Vajda J, McGillicuddy JE and Symon L : Changes in somatosensory evoked potentials following an experimental focal ischaemic lesion in thalamus. Electroencephalog Clin Neurophysiol (1988) **71**, 233—240.

30) Katayama Y and Tsubokawa T : Somatosensory evoked potentials from the thalamic sensory relay nucleus (VPL) in humans : correlations with short latency somatosensory evoked potentials recorded at the scalp. Electroencephalog Clin Neurophysiol (1987) **68**, 187—201.

31) Albe-Fessard D, Tasker RR, Yamashiro K, Chodakiewitz J and Dostrovsky J : Simultaneous recordings in the human thalamus and cortex of an early evoked component. Appl Neurophysiol (1985) **48**, 77—78.

32) Taira T, Amano K, Kawamura T, Kawabatake H, Notani M, Iseki H, Shiwaku T, Nagao T, Iwata Y, Umezawa Y, Shimizu T and Kitamura K : Short latency somatosensory evoked potentials ―― Direct recording from the human midbrain and thalamus ――. Acta Neurochirurgica Suppl (1987) **39**, 170—173.

33) Suzuki I, Mayanagi Y and Sano K : Intracranial recording of short latency somatosensory evoked potentials. Appl Neurophysiol (1982) **45**, 410—412.

34) Sőlyom A, Tőth Sz, Holczinger I, Vajda J and Tőth Z : Investigation of trigeminal SEP with scalp and deep electrods. Acta Neurochirurgica Suppl (1987) **39**, 151—154.

35) Sőlyom A, Tőth S, Holczinger I, Vajda J, Tőth Z and Kálmánchey R : The spread of somatosensory evoked potentials within the nervous system. Appl Neurophysiol (1985) **48**, 222—225.

36) Celesia GG : Somatosensory evoked potentials recorded directly from human thalamus and Sm I

cortical area. Arch Neurol (1979) **36**, 399—405.

37) Suzuki I and Mayanagi Y : Intracranial recording of short latency somatosensory evoked potentials in man : Identification of each component. Electroencephalog Clin Neurophysiol (1984) **59**, 286—296.

38) Morioka T, Shima F, Kato M and Fukui M : Origin and distribution of thalamic somatosensory eveked potentials in humans. Electroencephalog Clin Neurophysiol (1989) **74**, 186—193.

39) Yamashiro K, Tasker RR, Iwayama K, Mori K, Albe-Fessard D, Dostrovsky JO and Chodakiewitz JW : Evoked potentials from the human thalamus : Correlation with microstimulation and single unit recording. Stereotact Funct Neurosurg (1989) **52**, 127—135.

40) Yingling CD and Hosobuchi Y : Monitoring during implantation of permanent stimulating electrodes for relief of chronic pain ; Neuromonitoring in surgery, Desmedt eds, Elsevier, Amsterdam, New York, Oxford (1989) pp 319—330.

41) Kelly PJ : Contemporary stereotactic ventralis lateral thalamotomy in the treatment of Parkinsonian tremor and other movement disorders ; Concepts in neurosurgery-stereotactic neurosurgery vol. 2, Heilbrun eds, Williams & Wilkins, Baltimore, Hong Kong, London, Sydney (1989) pp 133—148.

42) Jones EG : Thalamus. Plenum Press, New York (1985)

43) Mundinger F and Salomão JF : Deep brain stimulation in mesencephalic lemniscus medialis for chronic pain. Acta Neurochir Suppl (1980) **30**, 245—258.

44) 難波真平：中枢性疼痛における内側毛帯系の役割について．脳外 (1985) **13**, 855—864.

45) Ohye C : VIM thalamotomy for the treatment of central pain (deep pain). Neurosurgeons (1985) **4**, 39—45.

46) Hirayama T, Dostrovsky JO, Gorecki J, Tasker RR ani Lenz FA : Recordingn of abnormal activity in patients with deafferentation and central pain. Stereotact Funct Neurosurg (1989) **52**, 120—126.

47) 坪川孝志, 片山容一, 平山晃康, 山本隆充, 前島貞裕：視床痛に対する大脳皮質運動領野の刺激による治療．医のあゆみ (1989) **151**, 625—626.

48) Yamamoto T, Katayama Y, Tsubokawa, Hirayama T and Koyama S : Motor cortex stimulation of thalamic pain patient. Pain Research (1990) **5**, 63—67.

Neurophysiological study of deep brain stimulation for the treatment of deafferentation pain Part 2. Usefulness of deep cerebral sensory evoked potentials (SEP) for assessment of target points in the lemniscal system

Susumu TOMITA
Department of Neurological Surgery,
Okayama University Medical School,
Okayama 700, Japan
(Director : Prof. A. Nishimoto)

To relieve deafferentation pain, electrophysiological assessment of target points was performed using deep cerebral SEPs. As a preliminary experiment, the relationship between the waveform of the SEP and the anatomical structure of the brain was examined in cats. The infraorbital nerve was stimulated and the SEP was recorded around the VPM. From the rostral edge of the medial lemniscus (ML), a high voltage positive wave was recorded, and from the ventral side of the VPM a wide negative wave with positive wavelets was recorded. For the treatment of three cases of thalamic pain, the deep cerebral SEP was recorded during the insertion of a chronic electrode for deep brain stimulation. By contralateral median nerve stimulation, the high voltage positive waves (peak latency ; 13-15msec) from the ML and the subsequent uneven waves from the VPL were recorded along the trajectory. The later uneven waves were composed of wide negative waves and positive wavelets, which were thought to be derived from the synaptic activity of the VPL and thalamocortical radiation, respectively. Effective pain relief was obtained at the border zone of the ventral VPL and the ML, where the characteristic waves of the VPL changed to those of the ML. The deep cerebral SEP can be used for the identification of target points electrophysiologically.