岡山医誌（1997）109，25～33

脈絡膜循環障害に関する臨床的研究

―― 中心性漿液性脈絡網膜症と脈絡膜循環障害の関連について ――

岡山大学医学部眼科学教室（指導：松尾信彦教授）

河　西　葉　子

（平成9年1月8日受稿）

Key words：中心性漿液性脈絡網膜症，フルオレセイン螢光造影，充盈遅延，モザイク模様

緒　　言

中心性漿液性脈絡網膜症（central serous chorioretinopathy，以下 CSC と略す）は40歳前後の男性の片眼に好発し，黄斑部を中心とした漿液性の限局性網膜剥離（浮腫）を起こす．視力は正常か軽度低下し，遠視化する．自覚的には中心暗点，変視症，小視症などをきたす疾患である．フルオレセイン螢光造影(fluorescein angiography，以下 FA と略す）によって限局性網膜剥離部内の網膜色素上皮レベルに1個あるいは数個，造影早期より螢光漏出点が出現し，時間とともに拡大し，網膜下腔に色素が貯留すると診断は確定する[1,2]．CSC での漿液性網膜剥離は外血液網膜関門（棚）の主体をなす網膜色素上皮の破綻により生じる．しかし，この外血液網膜関門の破綻の原因は脈絡膜の異常から二次的に網膜色素上皮に障害をきたすとする意見と，網膜色素上皮自体に一次的に障害が起きるとする意見とがある[3,4,5]．FA 所見において脈絡膜循環障害が原因とする報告が散見されるが，それらは表現型の違いはあるがいずれも脈絡膜充盈遅延を指しているものである．今回，脈絡膜背景螢光に網膜静脈相後期までモザイク模様がみられたものを脈絡膜循環障害の一つとして考えた．CSC の FA における脈絡膜充盈遅延とモザイク模様の頻度を明らかにし，CSC と脈絡膜循環障害との関連を検討した．その結果，従来言われている充盈遅延よりもモザイク模様の方が出現頻度が多いという興味ある結果を得たので報告する．

対 象 と 方 法

岡山大学医学部附属病院眼科に於て1985年1月より1990年12月までの6年間に撮影された FA のカルテ番号，整理番号，氏名，性，生年月日（年齢），撮影年月日，病名，脈絡膜循環障害の型（後述）をデータベース・ソフト（dBASEⅢ PLUS Ver. 2.0 J，アシュトン・テイト社）に登録した．そのうち CSC の FA を抽出し，後向き（retrospective）に検討し，脈絡膜循環障害の所見を有する症例の頻度，型を調べた．対照として性と年齢を可能な限りマッチングさせた網膜分枝静脈閉塞症（branch retinal vein occlusion，以下 BRVO と略す）の健常部を選び比較した（図1）．

ところで，FA において脈絡膜背景螢光の部分的な充盈遅延が認められることがある．これは脈絡膜毛細血管板が小葉単位でまだ均一に造景されていない状態である．網膜動脈相で認められる場合は一般に生理的範囲内の遅延と考えられる（図2）．今回は，網膜静脈相後期に入ってからも，脈絡膜の充盈遅延を認めたものを脈絡膜循環障害の「1型」とした（図3）．

通常の FA では，造影早期に螢光色素が流入していない部と螢光色素が流入している部からなるモザイク模様が認められる．これは脈絡膜の小葉構築を表すものとされている．時間の経

図1　対照は網膜分枝静脈閉塞症の健常部．この図では耳上側に出血があり螢光がブロックされている．対照としたのは出血がない耳下側部分である．

過とともにモザイク模様は消失し，均一な背景螢光となって行く（図2）．今回は，このモザイク模様が網膜静脈相後期まで認められたものを脈絡膜循環障害を示すものと考え，「2型」とした（図4）．

なおFAを撮影した眼底カメラは1985年1月から1985年12月まではキャノン社CF-60Z, 1986年1月から1990年12月まではトプコン社TRC-50VTであった．撮影検者は不特定であった．撮影は肘静脈より10W/V％フルオレセインナトリウム5ml(フルオレサイト注射液1号®，アルコン）を静脈注射して行った．現象，印画はアサノカメラに委託した．

結　　果

登録された症例数は4996例であった．CSCは126例126眼であり，うち男性92眼，女性34眼であった．平均年齢は44.5歳であった．CSC中，1型を示すものは3眼(2.4％)，2型は57眼(45.2％)，計60眼（47.6％）であった．残り66眼は脈絡膜循環障害を示さず，定型的なCSCの螢光像であった．BRVOは63例63眼であり，うち男性46眼，女性17眼であった．平均年齢は50.1歳であった．BRVO中，1型を示すものは0眼(0％)，2型は8眼（12.7％），計8眼（12.7％）であった．1型においてCSCとBRVOに有意差は認められなかった．2型においてCSCが

図2　上段：網膜動脈相早期，脈絡膜がモザイク模様に造影されている．中断：網膜動脈相後期，まだ脈絡膜はモザイク模様で充盈されていない部もある．下段：網膜静脈相後期，脈絡膜が均一に造影されている．中心窩より1乳頭径下方に螢光漏出点を認める．

BRVOに比べ頻度が高く，両者の間に有意差を認めた（$P<0.01$，χ^2検定）（表1，2）．CSCにおいて1型，2型ともに年齢，性に偏りはみられなかった（表3）．CSCにおいて発症から

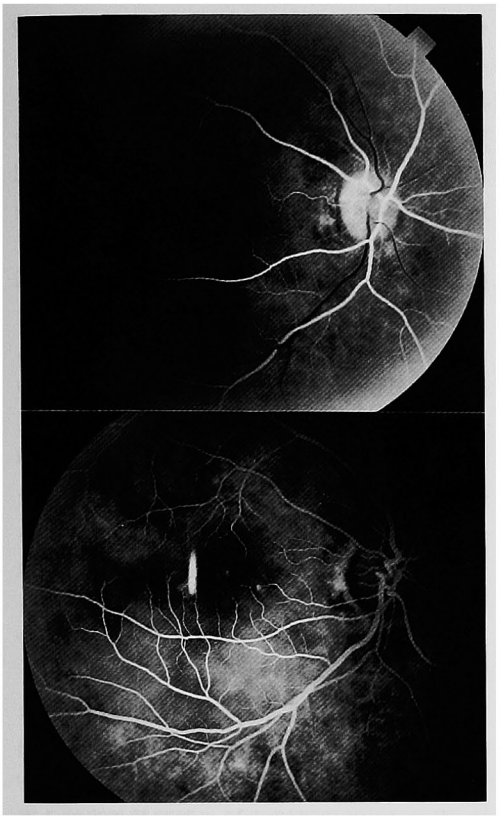

図3　「1型」，上段：網膜動脈相で脈絡膜充盈遅延を認める．下段：網膜静脈相後期になっても黄斑周囲に脈絡膜充盈遅延を認める．中心窩より1/2乳頭径耳側に螢光漏出点を認める．

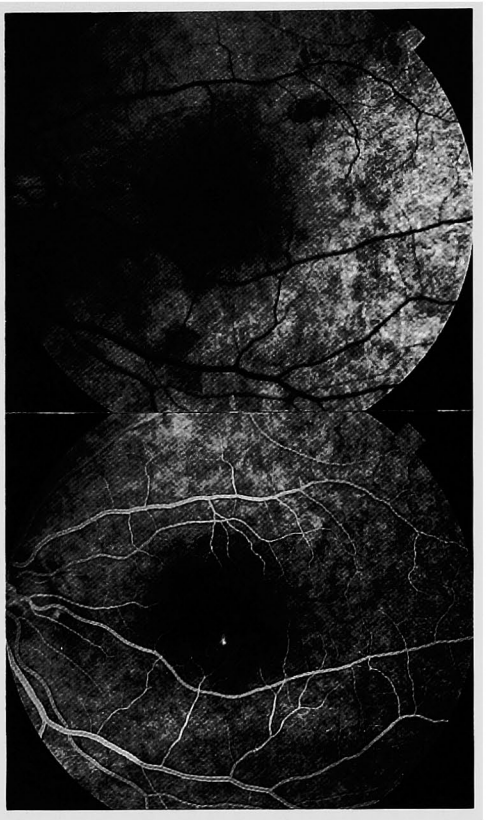

図4　「2型」，上段：前網膜動脈相，脈絡膜がモザイク模様に造影され，部分的に小板状の充盈欠損がみられる．下段：網膜静脈相後期になっても脈絡膜背景螢光がモザイク模様を呈している．中心窩よりり1/2乳頭径下方に螢光漏出点を認める．

表1　中心性漿液性脈絡網膜症における頻度
（男：女＝92：34，平均年齢44.5歳）

	1型	2型	計
脈絡膜循環障害の頻度	2.4% (3/126)	45.2% (57/126)	47.6% (60/126)

表2　網膜分枝静脈閉塞症における頻度
（男：女＝46：17，平均年齢50.1歳）

	1型	2型	計
脈絡膜循環障害の頻度	0% (0/63)	12.7% (8/63)	12.7% (8/63)

FA 撮影までの期間は1型では全例発症が1週間以内の早期であった．2型では撮影までの期間とは関係なくほぼ一定の割合で認められた（表4）．

考　　察

CSC は本来，特発性中心性漿液性脈絡網膜症（idiopathic central serous chorioretinopathy，以下 ICSC と略す）という病名で呼ぶべきという考えがある[5]．悪性高血圧，慢性腎炎，妊娠中毒症，膠原病，広汎（播種）性血管内凝固などに伴って CSC を生ずる続発性中心性漿液性脈絡網膜症があるからである．本文では ICSC を扱っているが，いまだに ICSC を中心性漿液性

表3 中心性漿液性脈絡網膜症の1型，2型における年齢と性

	1型	2型	全体
症例数	3	57	126
年齢（歳）	48.3	43.3	44.5
性(男：女)	2：1	47：10	92：34

表4 中心性漿液性脈絡網膜症における発症から撮影までの期間

	1型	2型	全体
1週間以内	3(8.1%)	15(40.5%)	37(100%)
1カ月以内	0(0 %)	20(44.4%)	45(100%)
6カ月以内	0(0 %)	9(45.0%)	20(100%)
6カ月以上	0(0 %)	10(50.0%)	20(100%)

脈絡網膜症（CSC）と呼ぶ（略称する）ことが多いのでCSCと呼称することにした．

インドシアニングリーン(indocyanine green, 以下ICGと略す）を螢光色素として用いる赤外螢光眼底造影（indocyanine green angiography, 以下IAと略す）では励起光と螢光とが近赤外領域にあるため，メラニンなどの眼底色素をよく透過し，脈絡膜循環動態や脈絡膜血管の観察が可能である[6,7]．本来ならCSCと脈絡膜循環障害の関連を研究するならばIAが望ましいが，本文ではあえて造影蓄積量の多いFAを後向きの検討を加えることにより述べてみた．その結果，CSCにおいて網膜静脈相後期の脈絡膜充盈遅延である1型2.4%，網膜静脈相後期のモザイク模様である2型45.2%，計47.6%と対照のBRVOより多く，CSCの発症原因の約半数に脈絡膜循環障害が大きく関与していることが示された．

1976年，三木ら[8]はCSC 45例のFA所見から，43例に背景螢光の遅れの部位に螢光漏出点を見いだしたことを図示し，CSCの発症に脈絡膜循環障害の存在を示唆した．しかし，吉岡[5]，木村ら[11]も指摘しているように三木らの背景螢光の遅れの部位と提示した代表的なFAは網膜動脈相のもので，彼らの判定には生理的な脈絡膜充盈遅延も含まれていると思われる．1981年，Piccolino[4]はCSC 49眼中5眼（10%）に脈絡膜低螢光部に螢光漏出点を見いだしている．1982年，吉村[9]らはCSC 42眼を調査し，典型例，ドルーゼ型，循環障害型，急性網膜色素上皮炎型，広範な色素上皮障害型，分類不能型の6型に分けた．うち脈絡膜の背景螢光像に不均一性が認められ，脈絡膜循環障害の疑われる循環障害型は5眼（11.5%）であったとしている．しかし彼らの注目したのは急性網膜色素上皮炎型であった．1983年，原田ら[10]はCSC 82眼を対象とし，1）急性網膜色素上皮炎を示唆する所見があるかどうか，2）ドルーゼ型の変化，3）脈絡膜循環不全の有無の3所見を検討している．うち脈絡膜循環不全については脈絡膜血管の循環が遅延した領域から螢光色素の漏出を見いだした症例は14眼（17.1%）で，脈絡膜充盈遅延が1分以上のものは3眼（3.7%），20秒前後で充盈が完成したものは11眼（13.4%）としている．しかし，この報告について木村ら[11]は20秒前後で充盈が完成したものは正常眼でもありCSCに特有とは言えないとしている．1984年，吉岡[5]は総括的にCSCの螢光漏出が脈絡膜の軽度の虚血によることを示唆している．1986年，木村ら[11]はCSC 401例467眼において脈絡膜螢光流入遅延が53眼（11.3%）にみられ，なかでも脈絡膜流入遅延が漏出病変と部位的に一致している症例は33眼（7.1%）に相当したとしている．さらに脈絡膜螢光流入遅延部と網膜下脈絡膜螢光漏出の位置的関係についても言及し，脈絡膜循環障害がCSCに関与すると結論づけている．1990年，吉岡[12]らはCSC 79例79眼を検討し，脈絡膜の虚血が螢光漏出点の発生に重要な役割を演ずるとしている．

以上のようにFAにおいてCSCと脈絡膜循環障害を関連づけるものは背景螢光の遅れ，脈絡膜低螢光，背景螢光像の不均一性，脈絡膜充盈遅延，脈絡膜螢光流入遅延，脈絡膜虚血という局所の循環不全であり言葉の違いはあるが一括して脈絡膜充盈遅延を指しているものと考えられる．網膜静脈相後期まで脈絡膜のモザイク模様がみられたものを脈絡膜循環障害と意義づけた報告はない．モザイク模様は脈絡膜毛細血管板の小葉構築を表しているとされ，網膜動脈相開始直前か，これと同時に出現する．正常眼

ではその後，びまん性に，一様な背景螢光となる．

脈絡膜毛細血管板の分葉（小葉）構築の特異性，その循環動態の特異性は過去に多くの研究があるが，1980年，松尾[13]が当教室の研究業績をまとめて「脈絡膜循環の特異性」と題して報告したものが，今日でも最も優れたものであろう．その中で松尾は脈絡膜毛細血管板の中心部に輸入細動脈を有し，周辺部に輸出細静脈をもった分葉構築を血管樹脂鋳型標本の走査型電顕または強膜開窓法による映画撮影で明瞭に認めている．また分葉構築には隣接する小葉との間に吻合があって完全に独立したものではないことが述べられている．さらに興味深いのは脈絡膜の1カ所に起こった血流障害は容易に代償されうる血管構築ではあるが，逆に1カ所の血流障害が他の部位の血流に連続的に影響しやすいとしていることである．

1972年，Hayrehら[14]はアカゲザルの後毛様動脈を切断してFAを行い，脈絡膜毛細血管板の分葉構築（モザイク模様）を認めている．1979年，糸田川[15]はカニクイザルの短後毛様動脈を切断してFAを行い，脈絡膜の充盈欠損を認め，時間がたつとモザイク状の脈絡膜螢光があらわれると述べている．実は彼らは後毛様動脈が機能的終末動脈であることを述べたかったのであるが，逆に彼らの実験結果を借りると，後毛様動脈の切断という脈絡膜循環障害が起きるとモザイク模様の脈絡膜螢光がみられるということになる．

前述したように脈絡膜毛細血管板は分葉構築よりなるが完全に独立した小葉の集合ではなく吻合部を有している．正常眼ではFA造影初期には分葉がモザイク模様として現われるが，その後吻合部を介して均一に脈絡膜毛細血管板は造影される．もし小葉の輸入細動脈が収縮をおこし血流障害が起きると吻合部まで血液が循環しなくなり，小葉が各々独立し，FAで分葉構築を残したままのモザイク模様が網膜静脈相後期まで出現するのではないかと考察する．なお輸入細動脈の収縮は後述する実験的CSCやストレス説で考えられている．

上記の松尾の形態学，循環動態学的考察，Hayreh，糸田川の後毛様動脈切断実験，著者の考察を考え合わせると，網膜静脈相後期のモザイク模様を脈絡膜循環障害の一つの型として扱ってもよいのではないかと考える．

1982年，吉岡ら[16]はカニクイザルにアドレナリン反復静注法を用いた実験的CSCの組織学的所見を検討し，脈絡膜毛細血管内皮細胞の損傷，ブルッフ膜内へのフィブリン析出が外血液網膜関門の破綻部に一致することを認め，CSCの発症には脈絡膜毛細血管の異常あるいは病的透過性亢進の存在があることを述べている．しかし，1992年，岩城ら[17]は有色家兎にアドレナリン反復静注法を用いた実験的CSCの病理組織学的研究において脈絡膜毛細血管は著しく狭くなってはいたが，形態学的に脈絡膜毛細血管透過性亢進を示唆する所見は認められなかったとしている．1994年に岩城[18]が本実験を振り返って，CSC発症後ある程度時間がたつと脈絡膜毛細血管の透過性亢進が起こるのかも知れないとしている．1994年，岩城[18]は1992年の実験[17]について改めて触れ，組織学的に脈絡膜循環障害は網膜剥離部内のみならず，それ以外の広い範囲にも観察されたとしている．このことは循環障害が充盈遅延のような比較的狭い範囲のものでなく，モザイク模様のようにびまん性に認められる型に一致することを示唆する．実験的CSCの発生機序として，アドレナリンの静注で輸入細動脈が収縮し，血液成分が脈絡膜毛細血管にいかなくなる．二次的に脈絡膜毛細血管腔が狭くなる．一方，輸出細静脈もアドレナリンの作用により平滑筋が収縮し，うっ血し，増大した静脈還流液を保持できなくなる．そして内皮細胞間隙開大が起こり，細静脈外に血液成分が漏出する．このような脈絡膜の輸入細動脈，毛細血管，輸出細静脈の循環障害と，それによる脈絡膜間質に漏出した血液成分がその直上の網膜色素上皮細胞の変性，脱落をきたし網膜剥離が発症するとしている[17,18]．1982年，大島[19]は白色家兎の脈絡膜血管において組織螢光法によりアドレナリン作働性線維を認めているので上記の実験的CSCの発生機序は裏付けられる．このように実験的CSCの病理組織学的検索においてもCSCと脈絡膜循環障害の関与が示され，循環障害と

してのモザイク模様が出現することは考えられる.

1994年, 飯田ら[20]はIAによりCSC31眼を検討し, 造影後期に過螢光を呈するがFAでは過螢光を示さない, 脈絡膜のICGによる組織染(異常脈絡膜組織染) が螢光漏出部に84%, 螢光漏出部以外の部位に68%, 他眼に55%観察され, CSC発症の基礎には脈絡膜血管の透過性亢進があるとしている. 1993年, Scheiderら[21]はCSC19眼をFAとIAを用いて検討している. うち37%が飯田らの言う異常脈絡膜組織染を有すると解釈され, 同様に病的な脈絡膜血管の透過性亢進のためと考えられている. このように脈絡膜血管造影に有利なIAでCSCの基本病態が脈絡膜の比較的広い範囲にあるという結果は前述したようにびまん性にあらわれるモザイク模様に一致すると思われる.

CSCの発症誘因の一つとしてストレスがあげられている. ストレス説を裏付けるものとして前述のアドレナリン反復静注動物実験 (アドレナリンをストレッサーとしている) やアンケート調査[22]がある. アンケート調査によるとCSCの過半数の人がストレスを感じているとされる. ストレスによる交感神経の緊張により脈絡膜毛細血管板の小葉の輸入細動脈が収縮を起こしモザイク模様を呈すると考えられる. ストレスならば脈絡膜毛細血管板の全ての輸入細動脈に等しくかかるのでびまん性に出現するモザイク模様に合致すると思われる.

脈絡膜充盈遅延 (本文の1型) は輸入細動脈の収縮が局所で強く起こり, 虚血状態になったものと解釈されている[11]. これにもストレスの関与が考えられているが, 何故局所に生ずるのかはまだ解明されていない. CSCにおける1型は3眼 (2.4%) と意外に少なかったが, その理由として充盈遅延部が背景螢光が暗い macular dark spot に重複していると見つけ難いのも一因であるとされる[11]. 表4で示したように1型は発症からFA撮影までの期間は症例数は少ないが全例1週間以内の早期であった. 1型は発症早期にみられやすいことが予想される.

表5 その他の疾患における1型の頻度

内頸動脈閉塞症	1/ 1 (100 %)
網膜中心動脈閉塞症	3/ 9 (33.3%)
急性後部多発性小板状色素上皮症	1/ 1 (100 %)
急性網膜色素上皮炎	1/ 1 (100 %)
原田病	2/ 7 (28.6%)
加齢黄斑変性症	9/57 (15.8%)

充盈遅延の認められた症例数/検討した症例数

途中で眼底カメラの機種が変わっているが, 撮影原理は同様で結果に影響を及ぼさないと考えられた. また検者が不特定であるが, これも撮影手技は同様で, 結果に影響を及ぼさないと考えられた. 現像, 印画はアサノカメラの一社に委託しているので, この過程での結果への影響はないと思われる. しかし, その読影は一人の人間の眼によるもので, 典型的なものはともかく, 境界例には主観が介入したことは避けられない.

6年間のFAをデータベース・ソフトに登録したのは対照を求めるという目的のためもあるが, 他の疾患についても脈絡膜循環障害の関与を調べるためでもあった. 一部であるがその結果を表5に示す. これは1987年1月から1989年12月までの3年間のFAを後向きに検討し, 各種疾患における脈絡膜循環障害の1型すなわち充盈遅延の頻度を調べたものである. 判定可能であった486例のうち22例 (4.5%) に1型が認められた. 従来より脈絡膜血管の閉塞およびその関連性が考えられている疾患に充盈遅延がみられた. また加齢黄斑変性症で比較的高率に充盈遅延がみられたが, 多くは黄斑外の領域にみられ, 疾患自体との関連は不明であった.

今後, 脈絡膜循環障害の臨床的研究はIAが主流になると思われるが, FAも必須で, 両者の所見を照らし合わせた前向き (prospective) の研究が必要になるであろう.

結 論

1. 中心性漿液性脈絡網膜症126例126眼のフルオレセイン螢光造影写真を後向きに検討し, 中心性漿液性脈絡網膜症と脈絡膜循環障害との関連を検討した.
2. 126眼中, 脈絡膜充盈遅延を示す1型は3眼 (2.4%), モザイク模様を示す2型は57眼 (45.2%), 計60眼 (47.6%) であった. とく

に2型は対照としての網膜分枝静脈閉塞症の健常部の8眼（12.7%）に比し有意に高かった（P＜0.01）.

3．中心性漿液性脈絡網膜症の発症には脈絡膜循環障害が関与することが示され，とくに網膜静脈相後期のモザイク模様は脈絡膜循環障害を示す新しい循環障害型として意義づけてよいと思われた.

稿を終えるにあたり，ご指導とご校閲を賜わりました松尾信彦教授に深謝いたします．また光岡建之氏のご協力に感謝いたします.

本論文の要旨は第57回日本中部眼科学会で発表した.

文　献

1）松井瑞夫，湯沢美都子：中心性漿液性脈絡網膜症；図説黄斑部疾患，金原出版，東京（1982）pp 34—48.

2）Gass JDM：Idiopathic central serous chorioretinopathy；in Stereoscopic Atlas of Macular Diseases, Diagnosis and Treatment, third edition, Mosby, St. Louis (1987) pp 46—59.

3）Gass JDM：Pathogenesis of disciform detachment of the neuroepithelium. II. Idiopathic central serous choroidopathy. Am J Ophthalmol (1967) **63**, 587—615.

4）Piccolino FC：Central serous chorioretinopathy some considerations on the pathogenesis. Ophthalmologica (1981) **182**, 204—210.

5）吉岡久春：特発性中心性漿液性脈絡膜症の成因と病態．眼科（1984）**26**，1273—1281.

6）林　一彦：赤外蛍光眼底造影法へのガイダンス．臨眼（1991）**45**，1764—1770.

7）飯田知弘，村岡兼光，荻村徳一，岸　章治，田中隆行：赤外螢光造影における脈絡膜螢光の特徴．臨眼（1994）**48**，85—92.

8）三木徳彦，広森達郎，三井敏子，安澄剛興，佐藤孝夫，佐藤圭子：漿液性中心性脈絡膜症における脈絡膜循環異常と螢光漏出点について．眼紀（1976）**27**，372—380.

9）吉村長久，林　倫子，近藤武久：中心性漿液性脈絡網膜症の検討．眼紀（1982）**33**，1025—1029.

10）原田敬志，神沢幸吉，小嶋一晃，菅原美雪，原田景子，堀口正之，市川　宏：中心性網膜炎—網膜色素上皮炎および脈絡膜循環の障害との関連について—．眼紀（1983）**34**，2358—2365.

11）木村早百合，竹田宗泰：中心性漿液性脈絡網膜症における脈絡膜循環障害の臨床的検討．札幌医誌（1986）**55**，303—313.

12）吉岡久春，石橋理生：中心性漿液性脈絡網膜症の螢光漏出点と脈絡膜虚血との関係．あたらしい眼科（1990）**7**，457—459.

13）松尾信彦：脈絡膜循環の特異性．日眼（1980）**84**，2147—2206.

14）Hayreh SS and Baines JAB：Occlusion of the posterior ciliary artery I. Effects on choroidal circulation. Br J Ophthalmol (1972) **56**, 719—735.

15）糸田川誠也：脈絡膜血管構築の立体的観察　2．脈絡膜血管の分画支配について．日眼（1979）**83**，2030—2037.

16）吉岡久春，勝目康裕：実験的中心性漿液性脈絡網膜症に関する研究　組織学的所見について．日眼（1982）**86**，738—749.

17）岩城陽一，杉田　新，望月　學，吉岡久春：アドレナリン静脈内注射による実験的家兎脈絡網膜症の病理組織学的研究．日眼（1992）**96**，74—84.

18）岩城陽一：中心性漿液性網脈絡膜症の病態生理．あたらしい眼科（1994）**11**，1557—1562.

19）大島浩一：脈絡膜における神経分布に関する研究　第1報モノアミン作働性神経の螢光顕微鏡による観察．眼紀（1982）**33**，951—957.

20）飯田知弘，村岡兼光，荻村徳一，高橋　慶：中心性漿液性網脈絡膜症における脈絡膜血管病変．臨眼（1994）

48, 1583—1593.

21) Scheider A, Nasemann JE and Lund OE : Fluorescein and indocyanine green angiographies of central serous choroidopathy by scanning laser ophthalmoscopy. Am J Ophthalmol (1993) **115**, 50—56.

22) 黄野桃世, 山出新一：中心性漿液性網脈絡膜症の発症誘因とされるストレスについて. 眼臨 (1990) **84**, 2422—2424.

Clinical studies on choroidal circulatory disturbance : Relationship between central cerous chorioretinopathy and choroidal circulatory disturbance

Youko KAWANISHI
Department of Ophthalmology,
Okayama University Medical School,
Okayama 700, Japan
(Director : Prof. N. Matsuo)

In order to know frequency of choroidal circulatory disturbance, 126 eyes with central serous chorioretinopathy followed-up between Jan. 1985 and Dec. 1990 were retrospectively investigated by fundus fluorescein angiography. Appearance of choroidal circulatory disturbance was divided into two types. The type 1 showed choroidal filling delay at late retinal venous phase. The type 2 showed mosaic pattern of choroidal background at late retinal venous phase. Among the 126 eyes, 3 eyes were type 1 (2.4%) and 57 eyes were type 2 (45.2%), totaling 60 eyes (47.6%). Sixty-three eyes with normal part of branch retinal vein occlusion matching in sex and age were selected as controls. In the controls, no eye was type 1 (0%) and 8 eyes were type 2 (12.7%), totaling 8 eyes (12.7%). Distinctly, proportion of the type 2 was higher in central serous chorioretinopathy than in branch retinal vein occlusion. In conclusion, the pathogenesis of central serous chorioretinopathy is related to choroidal circulatory disturbance and especially mosaic pattern (type 2) was found to be a new type of circulatory disturbance.